ISSN 0871-3413 • ©*ArquiMed*, 2009

Mixoma Cardíaco

Patologia e Correlação Clínica em Material de Ressecção Cirúrgica

Maria Cristina Furian Ferreira*†, Henrique Pott Jr.†
**Laboratório de Anatomia Patológica, Hospital e Maternidade Celso Pierro; †Faculdade de Medicina, Centro Ciências da Vida, Pontifícia Universidade Católica de Campinas, Brasil*

Introdução: O mixoma cardíaco (MC) é um tumor primário do coração, raro, de etiologia desconhecida, prevalente em adultos na terceira e sexta décadas de vida. Caracteriza-se por proliferação celular anormal das células mesenquimais multipotenciais subendocárdicas comprometendo a via de entrada de um ou de ambos os ventrículos. Apesar de sua etiopatogenia ser pouco conhecida, sabe-se que suas manifestações clínicas podem ser variadas de acordo com a topografia e o acometimento cardíaco. Neste estudo pretende-se descrever os aspectos morfológicos do MC e associá-los aos dados clínicos dos pacientes, e discutir a patogenia do MC.
Métodos: Neste estudo retrospectivo do tipo série de casos, foram utilizadas amostras de ressecção cirúrgica fixadas em formalina 10% e provenientes de pacientes com diagnóstico ecocardiográfico de MC, operados no período de 2007 a 2008.
Resultados: Foram descritas as características anatomo-clínicas de seis mixomas cardíacos de átrio esquerdo em pacientes com idade entre 19 e 69 anos. Macroscopicamente identificaram-se dois tipos anatômicos. O quadro clínico produzido pelo tumor cardíaco incluiu manifestações não específicas e manifestações relacionadas à obstrução ao enchimento ventricular esquerdo ou à embolização para vasos cerebrais. Pode-se ainda estabelecer que a apresentação clínica correlacionou-se com o aspeto tumoral.
Conclusões: Embora os MC sejam histologicamente benignos, eles podem ser letais devido à sua posição estratégica. Sua morbimortalidade e crescente incidência faz necessário incluir esta entidade nosológica no diagnóstico diferencial de doenças que apresentem-se como as síndromes de tromboembolia cerebral e insuficiência cardíaca. Os sintomas apresentados pelos pacientes correlacionam-se com o aspecto, tamanho, mobilidade e localização do tumor.
Palavras-chave: mixoma cardíaco; patologia; correlação anatomo-clínica.

ARQUIVOS DE MEDICINA, 23(5):177-80

INTRODUÇÃO

Os tumores primários do coração são raros, têm baixa incidência e baixa prevalência; em uma série de estudos de necrópsia sua incidência variou entre 0,0017 a 0,19% (1) e são muito menos freqüentes que os tumores metastáticos do coração (2,3). Três quartos dos tumores primários do coração são benignos, nesse grupo, os mixomas constituem o tumor primário do coração mais comum em adultos, são responsáveis por 50% dessa incidência, sendo os demais formados por lipomas, fibroelastomas papilares, e rabdomiomas (1-3).

Ocorrem em qualquer faixa etária, mas são particularmente mais freqüentes entre a terceira e sexta décadas de vida (1-3). Embora possam surgir em qualquer uma das quatro câmaras ou, raramente, bicamaral ou sobre as valvas cardíacas, cerca de 90% localizam-se nos átrios, com relação átrio esquerdo/átrio direito de 4:1 (1,2,4,5). A maioria dos mixomas surgem na borda da fossa oval do septo interatrial, mas ainda podem surgir, em ordem decrescente de freqüência, na parede atrial posterior e parede atrial anterior (1). Originam-se do endocárdio e são considerados derivados das células mesenquimais multipotenciais subendocárdicas sendo essas células capazes de se diferenciarem para células endoteliais, células musculares, e fibroblastos (1,6).

As manifestações clínicas podem ser variadas de acordo com a topografia tumoral e o acometimento cardíaco. Diversos estudos sugerem que a apresentação clínica correlaciona-se com as características anatomo-patológicas tumoral. Considerando tais bases teóricas, procuramos investigar a associação entre estas características anatomo-patológicas e os sintomas de apresentação de uma série de seis casos de mixomas cardíacos em um hospital universitário.

METODOLOGIA

Realizou-se um estudo observacional, longitudinal e retrospectivo do tipo série de casos com aprovação do Comite de Ética em Pesquisa do Hospital e Maternidade Celso Pierro da PUC-Campinas (HMCP), por meio de

dados dos pacientes com diagnóstico ecocardiográfico de mixoma cardíaco e operados no HMCP entre 2007 e outubro de 2008.

Foram analisadas as variáveis gênero, idade, sinais e sintomas de apresentação, localização tumoral de acordo com a descrição cirúrgica, dimensões tumorais após fixação em formalina 10%, volume tumoral, aspecto tumoral macroscópico e a presença de hemorragias intraparenquimatosas. Para a análise por microscopia óptica comum, as amostras foram incluídas em parafina e coradas por técnica convencional de hematoxina-eosina (HE).

RESULTADOS

Os prontuários dos 6 pacientes que foram estudados constituiram a amostra objeto desta pesquisa. Todos os pacientes possuiam diagnóstico ecocardiográfico de mixoma cardíaco.

Em uma análise geral dos dados, as características vistas na nossa série estavam em consonância com a literatura, realçando-se predomínio do gênero feminino (83%), a faixa etária de 30 – 60 anos (83%), e localização em átrio esquerdo (100%).

Em relação às manifestações clínicas (4,5,8,9), verificou-se que na maioria das vezes ocorreu a presença de um ou mais eventos da tríade clássica: manifestações não específicas, como febre e mal-estar (66%); manifestações relacionadas à obstrução ao enchimento ventricular esquerdo (50%) e manifestações relacionadas à embolização para vasos cerebrais (50%). A tabela 1 sumariza os dados de apresentação clínica e características tumorais.

Ao analisarmos as características anatomo-patológicas e os sintomas de apresentação, foi possível estabelecer que as manifestações clínicas correlacionam-se com o aspecto tumoral. Os pacientes com tumores de aspecto globoso apresentaram-se com sintomas de insuficiência cardíaca congestiva, enquanto que aqueles com tumores papilares manifestaram-se clinicamente como síndrome de tromboembolia cerebral. A manifestação de sintomas inespecíficos não correlacionou-se com nenhuma das características tumorais analisadas. A figura 1 ilustra os achados macroscópicos.

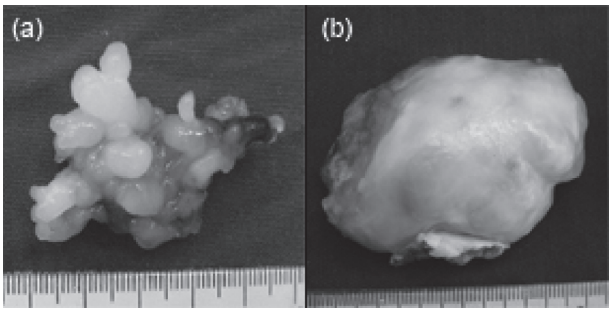

Fig. 1 - Macroscopia tumoral. (a) - espécime com características papilares; (b) - aspecto tumoral globoso.

Histologicamente observou-se, em todas as amostras, células em forma de estrela ou globosas, entremeadas com células endoteliais, mergulhadas em uma abundante matriz de mucopolissacarídeo. A figura 2 ilustra os achados microscópicos.

Tabela 1 - **Dados de apresentação clínica e características tumorais.**

Gênero	Idade	Sinais e Sintomas	Localização tumoral	Dimensões tumorais	Volume tumoral	Aspecto tumoral	Hemorragias
F	69	Sintomas inespecifícos, AVCi	Átrio esquerdo	5,0x3,6x2,7 cm	48,60 cm^3	Papilífero	Papilífero
M	41	AVCi	Átrio esquerdo	3,0x2,5x2,0 cm	15,00 cm^3	Papilífero	Papilífero
F	19	AVCi	Átrio esquerdo	6,0x4,0x2,5 cm	60,00 cm^3	Papilífero	Papilífero
F	61	Sintomas inespecifícos, ICC	Átrio esquerdo	4,5x4,5x3,0 cm	60,75 cm^3	Globoso	Globoso
F	48	Sintomas inespecifícos, ICC	Átrio esquerdo	6,5x5,0x4,5 cm	146,25 cm^3	Globoso	Globoso
F	32	ICC	Átrio esquerdo	3,0x2,5x2,0 cm	15,00 cm^3	Globoso	Globoso

F - gênero feminino; M - gênero masculino; AVCi - acidente vascular cerebral isquémico; ICC - insufuciência cardíaca congestiva.

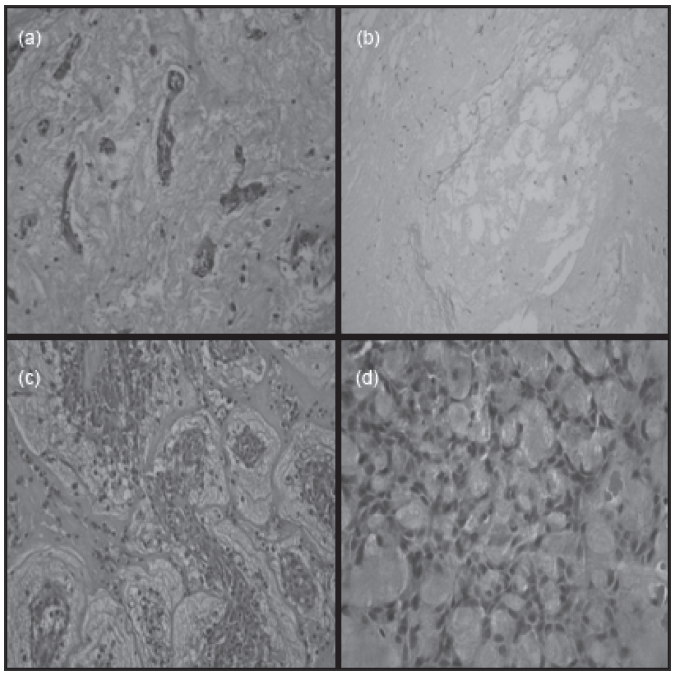

Fig. 2 - Microscopia tumoral. (a) - estroma mixoide com proliferação de células e vasos; (b) - áreas com abundante matrix de mucopolissacarídeos; (c) - área de maior densidade celular e fibrose; (d) - células globosas entremeadas com células endoteliais em meio a estroma mixoide.

DISCUSSÃO

As manifestações clínicas dos mixomas cardíacos podem ser variadas de acordo com a topografia tumoral e o acometimento cardíaco. Na última década diversos estudos sugeriram que a apresentação clínica correlaciona-se com as características anatomo-patológicas tumoral. Considerando tais bases teóricas, conseguimos descrever a associação entre algumas características anatomo-patológicas e os sintomas de apresentação de uma série de seis casos de mixomas cardíacos em um hospital universitário.

Demonstrou-se neste trabalho que o sexo feminino foi mais acometido, afirmando os dados citados por Yoon (11). Neste trabalho, a idade dos pacientes variou de 19 a 69 anos, com média de 45 anos, coincidente com a literatura (1-3).

A sintomatologia esteve presente em todos os pacientes, corroborando a descrição clássica da tríade do mixoma cardíaco. Na maioria das vezes pode ocorrer a presença de um ou mais eventos da tríade embolização, obstrução intracardíaca e síndrome de sintomas constitucionais, como febre e mal-estar (1-8). Os sintomas inespecíficos como febre, perda de peso, anorexia, artralgia e mal-estar (2,7,8), encontrados em 66% de nossa amostra, associam-se à produção da citocina interleucina-6 – importante mediador da resposta da fase aguda da reação inflamatória sistêmica (2) – por alguns mixomas.

Em um estudo a Mayo Clinic classificou os mixomas em dois tipos anatômicos (globoso e papilar) 9, e segundo Shimono et al.(10), a apresentação clínica correlaciona-se com o aspecto tumoral. Os tumores globosos apresentam-se mais comumente com sintomas de insuficiência cardíaca congestiva, enquanto que os tumores papilares tendem a embolizar para vasos cerebrais e periféricos (10).

Uma vez que a grande maioria dos mixomas localizam-se no átrio esquerdo, a fragmentação tumoral ou de microtrombos com embolização sistêmica chamou-nos a atenção para estas lesões, as quais acometem principalmente as artérias cerebrais e retinianas, com subseqüente acidente vascular encefálico isquêmico e alterações visuais (1,7,8). A associação encontrada em nosso estudo entre os tumores com aspecto papilar e a apresentação clínica como síndrome de tromboembolia cerebral, baseia-se na superfície tumoral irregular. A superfície irregular dos tumores papilares determinam algum grau de turbilhonamento do fluxo sanguíneo pela cavidade com subsequente lesão do endocárdio e periferização de plaquetas, que imediatamente aderem à parede e iniciam a formação do trombo; o aspecto tumoral também contribui para a redução da velocidade sanguínea o faz com que as plaquetas, circulantes no meio do fluxo sanguíneo, passem para a periferia, facilitando seu contato com a parede e, conseqüentemente, sua adesão. Por conseguinte, a grande variabilidade de apresentação clínica desta síndrome cerebral, principalmente em termos de duração, localização e gravidade da isquemia, e coexistência de doenças sistêmicas, levanta a necessidade de adicionarmos os mixomas cardíacos à tradicional história epidemiológica, particularmente quando assistirmos a um paciente do sexo feminino, na faixa etária de 30 a 60 anos, que apresenta um déficit neurológico focal de início súbito e duração variável.

Não obstante, dependendo de seu tamanho e mobilidade, os mixomas cardíacos podem manifestar-se clinicamente através de sinais e sintomas de obstrução ao enchimento ventricular esquerdo ou direito com subsequente dispnéia, tosse seca, edema pulmonar, e falência ventricular direita (1,2,4,7,8). A associação encontrada em nosso estudo entre os tumores com aspecto globoso e a apresentação clínica como síndrome de insuficiência cardíaca, baseia-se na obstrução mecânica ao enchimento ventricular. No entanto, quando o débito cardíaco cai em decorrência da obstrução mecânica ao enchimento ventricular, mecanismos neuro-hormonais são ativados com o objetivo de preservar a homeostase circulatória. Embora originalmente seja vista como uma resposta compensatória benéfica, a liberação endógena de neuro-hormônios vasoconstritores (ex.angiotensina II) parece exercer papel deletério no desenvolvimento da insuficiência cardíaca, pelo aumento da sobrecarga de volume. Isso leva à progressão da insuficiência cardíaca já existente. Ainda, esses mecanismos neuro-hormonais podem exacerbar as anormalidades metabólicas já

existentes, ocasionando o aparecimento de arritmias cardíacas.

Neste estudo, os dados referentes à distribuição anatômica dos tumores coincidem com a literatura (1,2,4,5), sendo a localização preferencial os átrios, com predomínio sob o átrio esquerdo. A descrição do volume e aspecto tumoral neste estudo foi semelhante à citada por Shimono et al. (10). Observou-se que são raros os trabalhos que fazem levantamento desse dado, apesar de sua importância na associação com a apresentação clínica do paciente.

CONCLUSÕES

Embora os mixomas cardíacos sejam histologicamente benignos, eles podem ser letais devido à sua repercussão hemodinâmica e impacto sobre a capacidade funcional dos pacientes. A maior incidência do mixoma cardíaco ocorre no sexo feminino, tendo como sítio principal o átrio esquerdo, achados coincidentes com os da literatura pesquisada. A predileção pelo gênero feminino mantêm-se sem explicação e aventa a necessidade de maiores estudos sobre esta relação.

Suas manifestações clínicas variadas podem imitar não só as doenças cardíacas, mas também infecciosas, imunológicas e processos malígnos. Em todos os casos estudados, houve a presença de um ou mais eventos da tríade embolização, obstrução intracardíaca e síndrome de sintomas contitucionais. Ainda, os sintomas apresentados pelos pacientes correlacionam-se com o aspecto, tamanho, mobilidade e localização do tumor. Em especial, o aspecto tumoral papilífero correlaciona-se com apresentação clínica sob a forma de síndrome de tromboembolia cerebral enquanto que o aspecto globoso apresenta-se como síndrome de insuficiência cardíaca.

Não obstante, sua morbimortalidade e crescente incidência faz necessário incluir esta entidade nosológica no diagnóstico diferencial de doenças que apresentem-se como as síndromes de tromboembolia cerebral e insuficiência cardíaca.

REFERÊNCIAS

1 - Reynen K. Cardiac myxomas. N Engl J Med 1995;333:1610--7.

2 - Coard KC. Primary tumors of the heart: experience at the University Hospital of the West Indies. Cardiovasc Pathol 2007;16:98-103.

3 - McAllister HA Jr, Fenoglio JJ Jr. Tumours of the cardiovascular system. Atlas of tumor pathology. 2nd series. Fascicle 15. Washington, D.C.: Armed Forces Institute of Pathology, 1978:1-20.

4 - Swartz MF, Lutz CJ, Chandan VS, Landas S, Fink GW. Atrial myxomas: pathologic types, tumor location, and presenting symptoms. J Card Surg 2006;21:435-40.

5 - Rhim HY, Youn HJ, Hong SJ, Choi KB. Cardiac myxoma: clinical experiences with twenty-five patients in Korea.Int J Cardiol 2001;78:101-2.

6 - Suvarna SK, Royds JA. The nature of the cardiac myxoma. Int J Cardiol 1999;57:211-6.

7 - Goswami KC, Shrivastava S, Bahl VK, Saxena A, Manchanda SC, Wasir HS. Cardiac myxomas: clinical and echocardiographic profile. Int J Cardiol 1998;63:251-9.

8 - Burke A, Jeudy J Jr, Virmani R. Cardiac tumours: an update: Cardiac tumours. Heart 2008;94:117-23.

9 - St. John Sutton MG, Mercier LA, Giuliani ER, Lie JT. Atrial myxomas: A review of clinical experience in 40 patients. Mayo Clin Pro 1980;55:371-376.

10 - Shimono T, Makino S, Kanamori Y, Kinoshita T, Yada I. Left atrial myxomas: Using gross anatomic tumor types to determine clinical features and coronary angiographic findings. Chest 1995;107:674-679.

11 - Yoon DH, Roberts W. Sex distribution in cardiac myxomas. Am J Cardiol 2002;90:563-5.

12 - Fyke III FE, Seward JB, Edwards WD, et al. Primary cardiac tumors: Experience with 30 consecutive patients since the introduction of two-dimensional echocardiography. J Am Coll Cardiol 1985;5:1465–73.

13 - Xie S. Cardiac tumors Clinical and echocardiographic diagnosis of 65 cases. Chun-Hua-Hsin-Hsueh-Kuan-Ping-Tsa-Chih 1990;18:17-19, 61.

14 - Barlis P, Lim EJ, Gow PJ, Seevanayagam S, Calafiore P, Chan RK. Giant cardiac myxoma.Heart Lung Circ 2007;16:389-91.

Correspondência:

Dr. Henrique Pott Junior
Faculdade de Medicina
Centro Ciências da Vida
Pontifícia Universidade Católica de Campinas
Av. John Boyd Dunlop, s/n
CEP: 13059-900 Campinas, SP
Brasil

e-mail: henriquepott@gmail.com