Adenomas Hepáticos: do Genótipo à Clínica

Pedro Pinto[1]

RESUMO

Os adenomas hepatocelulares (AHC) são tumores hepáticos benignos relativamente raros, cuja ocorrência se associa à utilização de anticonceptivos orais sendo mais frequentes em mulheres. Nos últimos anos tem-se acumulado evidência científica que conduziu à proposta de classificação dos adenomas hepáticos com base nas suas características genotípicas e fenotípicas: (1) AHC com inactivação do factor HNF1α (somática ou germinativa), podendo os tumores com mutação germinativa associar-se a diabetes do tipo MODY3; neste contexto, é frequente o aparecimento de adenomatose, os tumores apresentam esteatose e o risco de transformação maligna é pequeno; (2) AHC com activação da β-catenina, mais frequentes em homens, associados a factores específicos (utilização de androgénios exógenos e glicogenoses); o risco de transformação maligna é maior que nos outros AHC; (3) AHC inflamatórios, cujas lesões se caracterizam pela presença de infiltrado inflamatório abundante, vasos distróficos, dilatação sinusoidal e reacção ductular; um sub-grupo destes tumores associa-se a mutação do gene que codifica a β-catenina, com o inerente risco de progressão neoplásica; (4) AHC não classificável. Neste trabalho são revistas as bases morfológicas e genético/moleculares da classificação apresentada, são analisadas as características de cada entidade, o risco de transformação maligna e as implicações práticas para o diagnóstico, avaliação prognóstica e seguimento dos doentes.

PALAVRAS-CHAVE: ADENOMA HEPATOCELULAR; CARCINOMA HEPATOCELULAR; GENÓTIPO; FENÓTIPO; GENE HNF1A; β-CATENINA

HEPATIC ADENOMAS: FROM GENOTYPE TO THE CLINIC

ABSTRACT

Hepatocellular adenomas (HCA) are relatively rare benign liver tumors, whose occurrence is associated with the use of oral contraceptives, being more frequent in women. In recent years there is an increasing amount of scientific evidence leading to the proposed classification of hepatic adenomas based on their genotypic and phenotypic characteristics: (1) HCA with HNF1α inactivation (somatic or germline); tumors with germline mutation are associated with MODY3 diabetes; in this context, it is frequent the appearance of adenomatosis, tumors display steatosis and the risk of malignant transformation is small; (2) AHC with activation of the gene encoding β-catenin, most frequent in men, associated with specific risk factors (use of exogenous androgens and glycogenosis); the risk of malignant transformation is higher than in other AHC; (3) Inflammatory HCA, characterized by abundant inflammatory infiltration, dystrophic vessels, sinusoidal dilatation and ductular reaction; a subset of these tumors is associated with mutations of the gene encoding β-catenin, with the inherent risk of neoplastic progression, (4) Unclassified AHC. In this paper we review the morphological and genetic/molecular basis of the classification presented, the characteristics of each entity, the risk of malignant transformation and the practical implications for diagnosis, prognostic evaluation and management of patients.

KEY-WORDS: HEPATOCELLULAR ADENOMA; HEPATOCELLULAR CARCINOMA; GENOTYPE; PHENOTYPE; HNF1A GENE; β-CATENIN

INTRODUÇÃO

Os adenomas hepatocelulares (AHC) são tumores hepáticos benignos que afectam, na maioria dos casos, mulheres que tomam anti-conceptivos orais (ACO)[1]. O conceito de adenoma hepático tem sofrido frequentes alterações ao longo dos anos, tendo mesmo sido considerado sinónimo de hiperplasia nodular focal (HNF)[2]. O AHC é relativamente raro, mas a prevalência tem vindo a aumentar nas últimas décadas. Numa revisão de 50000 autópsias realizadas ao longo de 36 anos (antes de 1954), só 2 casos de AHC foram detectados[3]. Desde o início dos anos 70 notou-se um aumento no número de casos diagnosticados[2]. Baum e colaboradores[4], avançaram a hipótese destes tumores serem secundários ao uso de ACO, o que veio a comprovar-se ao longo dos anos. Contudo, mais recentemente, verificou-se que a incidência do AHC na Europa e América do Norte (3-4/100000)[5], tem vindo a diminuir, provavelmente pelo uso mais frequente de ACO com baixas doses de estrogénios[6].

O principal diagnóstico diferencial a ter em conta é o de hiperplasia nodular focal (HNF). Esta entidade constitui o segundo tumor hepático benigno mais comum, a seguir ao hemangioma, está relacionada com alterações vasculares focais hepáticas (com aumento do fluxo sanguíneo causando obstrução venosa) que condicionam uma cascata sequencial de lesões que culminam com o aparecimento de uma lesão sólida, não capsulada, com fibrose abundante e geralmente com cicatriz fibrosa central de onde emanam septos que delimitam nódulos[7]. A HNF é uma lesão policlonal, resultando de uma resposta hiperplásica do hepatócito ao aumento do fluxo sanguíneo e geralmente não sofre transformação maligna[8].

Em contrapartida, o AHC é uma lesão caracterizada pela proliferação benigna, monoclonal, de hepatócitos[7]. Pode ser único, múltiplo ou aparecer no contexto de adenomatose (quando mais de 10 adenomas estão presentes simultaneamente)[9]. Surge maioritariamente em mulheres em idade fértil e, em menor escala, em homens num contexto associado a factores de risco muito específicos: toma de ACO (a incidência é 10 vezes maior nas mulheres que tomam ACO por 2 ou mais anos), utilização de androgénios (com fins terapêuticos ou como anabolizantes) e glicogenoses (principalmente na glicogenose tipo I – doença de von Gierke – mas também na de tipo III – doença de Forbes)[7]. Outros factores de risco a considerar são a tirosinemia, a polipose adenomatosa familiar (PAF) e, recentemente, foi identificada também uma associação com obesidade e consumo de álcool[10]. Contudo, é de realçar que o mecanismo de acção das hormonas exógenas na patogénese do AHC está ainda por identificar, tendo-lhes sido atribuído um papel de agente causal ou simplesmente de promotor do desenvolvimento neoplásico[11]. O AHC é composto por hepatócitos organizados de forma irregular, sendo o

1. *Faculdade de Medicina da Universidade do Porto*

parênquima tumoral nutrido por numerosas artérias não acompanhadas por ductos biliares. Os hepatócitos tumorais são de tamanho normal ou ligeiramente aumentado, com citoplasma clarificado (rico em glicogénio) ou esteatósico, de acordo com o subtipo tumoral. Atipia nuclear e mitoses são achados infrequentes. Pelo contrário, são frequentes as alterações vasculares e suas complicações como dilatação sinusoidal, peliose, enfartes e hemorragias[10]. As hemorragias geralmente ocorrem em tumores maiores do que 4/5cm e podem ser de dois tipos: (*i*) hemorragias no interior do nódulo ou (*ii*) ruptura espontânea com hemorragia que pode causar hematoma subcapsular ou hemoperitoneu.

Recentemente foram detectadas alterações genéticas nos adenomas hepáticos e foi possível identificar associações genotípicas-fenotípicas assim como alterações relacionáveis com o potencial de progressão neoplásica destes tumores. Com base neste conhecimento, a classificação actual dos adenomas hepáticos reconhece 4 tipos principais: (*i*) adenomas com inactivação do factor nuclear dos hepatócitos 1α (HNF1α) (*ii*) adenomas com activação da β-catenina (*iii*) adenomas inflamatórios e (*iv*) adenomas não classificáveis (sem características de qualquer dos outros subtipos)[10]. O potencial de transformação maligna dos adenomas hepáticos em carcinoma hepatocelular (CHC) foi sugerido há cerca de 35 anos, quando da identificação de um tumor composto por tecido tumoral de adenoma e de CHC, numa mulher de 21 anos que tomava ACO há 2 anos[12]. A confirmação do potencial de progressão foi obtida também por estudos moleculares, que permitiram demonstrar a monoclonalidade dos adenomas e identificar, numa proporção dos mesmos, a presença da mutação activante do gene da β-catenina que é também comum em CHC[13].

Com este trabalho pretende-se rever os avanços recentes na compreensão da biopatologia do AHC, avaliar a classificação dos mesmos (com base no genótipo/fenótipo), discutir novas perspectivas no diagnóstico e analisar os factores com relevância para o "follow-up" e na avaliação do prognóstico dos doentes com AHC.

MATERIAL E MÉTODOS

Pesquisa bibliográfica:

A pesquisa bibliográfica foi levada a cabo recorrendo à base de dados online da PubMed/MEDLINE [http://www.ncbi.nlm.nih.gov/pubmed/], tendo sido empregues os seguintes descritores: "hepatocellular adenoma", "hepatocellular adenoma AND hepatocellular carcinoma" e "hepatocellular adenoma AND image diagnoses", tendo a pesquisa devolvido 3527 artigos até 31 de Março de 2011.

Utilizaram-se alguns livros de texto referenciados oportunamente ao longo deste trabalho.

Critérios de elegibilidade para esta revisão:

Com o objectivo de compilar uma grande parte da informação publicada, procuraram-se estudos que examinassem particularmente a classificação dos adenomas hepatocelulares de acordo com a sua classificação baseada no genótipo/fenótipo, bem como a associação destas classificações com o potencial de progressão neoplásica destas neoplasias.

Para esse efeito adoptaram-se os seguintes critérios de inclusão: (1) artigos publicados até 31 de Março de 2011, redigidos em língua inglesa, francesa, portuguesa ou espanhola; (2) todos os estudos com dados apropriados, referentes a adenomas hepatocelulares e sua classificação de acordo com o genótipo/fenótipo; (3) todos os artigos de autores/grupos de investigação com várias publicações neste domínio, foram incluídos. Foram excluídos os artigos com as seguintes características: (1) sem acesso a texto integral; (2) informação clínico-patológica inapropriada ou omissa; (3) conteúdo fora do âmbito temático desta revisão.

Resultados da revisão sistemática:

Subgrupos de adenomas hepatocelulares de acordo com o genótipo/fenótipo

Grupo 1: AHC com inactivação do HNF1α:
A inactivação bialélica do gene *HNF1A* (HNF1 homeobox A gene) está presente em cerca de 35-40% dos adenomas hepatocelulares[14]. Surge, assim, um grupo de AHC cuja característica é a presença da inactivação deste gene, independentemente da possível associação com outras alterações (como a seguir será explicado), o que confere determinadas características fenotípicas a este grupo. Este gene supressor tumoral codifica o HNF1α e está envolvido na patogénese de tumores hepáticos, entre outros. É necessária a inactivação dos dois alelos do gene, podendo as mutações ser germinativas ou somáticas (sendo estas responsáveis por mais de 90% dos casos)[15]. Os doentes que herdam uma mutação germinativa num alelo do gene *HNF1A* são mais jovens, têm frequentemente uma história familiar de adenomatose hepática e podem, também, desenvolver um subtipo de diabetes conhecido por MODY3 (maturity onset diabetes of the young)[16]. A inactivação do 2º alelo nos hepatócitos pode ser causada

por mutação ou delecção[17]. Numa série de casos foram detectadas mutações "nonsense", "frameshift" ou de "splicing" em 50% destes AHC, mutações missense em 35% dos casos e delecção de genes nos restantes 15%. Foram identificados dois "hotspots" de mutações: codão 291 (substituição num domínio Poli-C associada a MODY3) e codão 206, específico de AHC (**Tabela 1**)[15].

Recentemente foram identificadas mutações germinativas inactivantes noutros genes, por exemplo no gene *CYP1B1* (Cytochrome P450, family 1, subfamily B, polypeptide 1) que ocorrem concomitantemente com a mutação do gene HNF1A em 15% das mulheres com AHC. Os dados da literatura sugerem que a mutação germinativa do gene *CYP1B1* confere susceptibilidade para o desenvolvimento de AHC deste grupo[18].

O produto do gene *HNF1A* controla a expressão de genes específicos do fígado, como os que codificam o fibrinogénio-β, antitripsina-α1 e albumina, tendo já sido documentado, em modelos experimentais, o seu papel no normal funcionamento hepático, pancreático e renal[8]. Os tumores com supressão da actividade do gene *HNF1A* apresentam características fenotípicas bem definidas compreendendo esteatose marcada, sem inflamação e sem atipia citológica (**Figura 1**)[8]. A esteatose é explicada pela ocorrência, nestes tumores, de repressão da gliconeogénese, activação da glicólise, do ciclo dos citratos e da síntese de ácidos gordos, com activação da lipogénese[19]. Estes tumores também se caracterizam pelo silenciamento da L-FABP (liver fatty acid binding protein), codificada pelo gene *FABP1*, sugerindo que a alteração na circulação dos ácidos gordos também contribui para o desenvolvimento da esteatose. Esta inactivação é específica deste subtipo de AHC[1]. A esteatose torna mais fácil a detecção deste subtipo de adenomas por métodos de imagem. O contraste abrupto entre o tumor e o fígado adjacente, em termos de esteatose e de expressão da L-FABP, permite delinear facilmente os bordos do tumor, que são irregulares, com pequenos focos de adenoma presentes no parênquima hepático normal imediatamente adjacente à lesão[10].

Grupo 2: AHC com activação da β-catenina:
Aproximadamente 10-15% dos adenomas hepáticos apresentam mutações activantes no gene *CTNNB1* (Catenin beta 1 gene) que codifica a β-catenina, o que lhes confere um conjunto de características comuns[10,14]. De acordo com uma série de casos, as mutações detectadas compreendem: delecção do exão 3, a mais comum, muitas vezes associada a delecção do exão 4 em 50% dos adenomas; mutações do tipo missense foram detectadas nos restantes casos (**Tabela 1**). A via do Wnt/β-catenina desempenha um papel chave em fenómenos fisio-

TABELA 1

Classificação genótipo/fenótipo	AHC com inactivação do HNF1α	AHC com activação da β-catenina	AHC inflamatórios	AHC não classificáveis
Incidência	35-40%	10-15%	45-60%	10%
Idade de aparecimento	Se transmissão familiar, pode surgir em crianças. Idade média: 37±12	Idade média: 32±16	Idade média: 39 ±12	
Sexo	Quase exclusivamente no sexo feminino	Embora mais comuns em mulheres, é o grupo com mais doentes do sexo masculino	Mais comuns no sexo feminino	
Factores de risco	ACO	Androgénios exógenos, glicogenoses, PAF	Obesidade, álcool, ACO	
Mutações	Mutações somáticas – 90% Mutações germinativas – 10% Mutações "nonsense", "frameshift" ou de "splicing" em 50% Mutações "missense" - 35% Delecção de genes - 15% Mutações germinativas inactivantes no gene CYP1B1 - 15%	Delecção do exão 3 muitas vezes associada a delecção no exão 4 – 50% Mutações "missense" – 50%	Mutação do gene da β-catenina – 10% Pequenas delecções somáticas no gene IL6ST (as mais comuns são a delecção S187–Y190 e Y186–Y190) – 60%	
Risco de transformação maligna em CHC	7%	46%	13% (risco mais elevado na presença de activação da β-catenina)	
Histopatologia	Esteatose marcada sem inflamação ou atipia citológica; bordos irregulares; ausência de expressão de L-FABP	Atipia citológica e arquitectura pseudo-acinar; sobre-expressão de β-catenina e de GS;	Dilatação sinusoidal, reacção ductular, vasos distróficos atipia citológica; bordos bem definidos; reacção inflamatória rica em linfócitos T (CD3) e linfócitos B (CD20), e histiócitos; sobre-expressão de PCR e SAA	
Outras características	Associação com diabetes de tipo MODY3 e adenomatose (mutações germinativas)		Síndrome inflamatória sistémica	

__ACO__ - Anti-conceptivos orais; __GS__ - Sintétase da glutamina; __L-FABP__ - Liver fatty acid binding protein; __MODY3__ - Maturity onset diabetes of the youth; __PAF__ – Polipose adenomatosa familiar; __PCR__ - Proteína C-Reactiva; __SAA__ - Proteína sérica amilóide A2

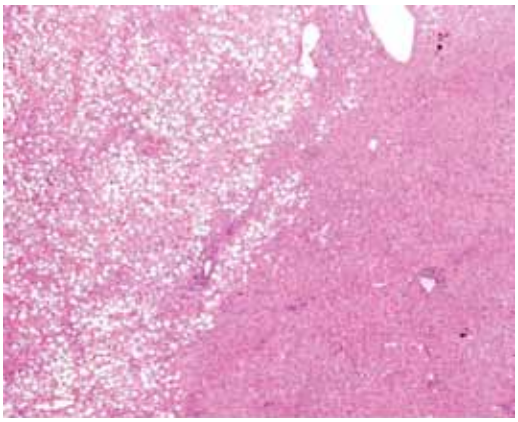

Figura 1: *Padrão morfológico próprio de AHC com inactivação de HNF1α: esteatose acentuada, ausência de inflamação e de atipia citológica (H&E; 40X).*

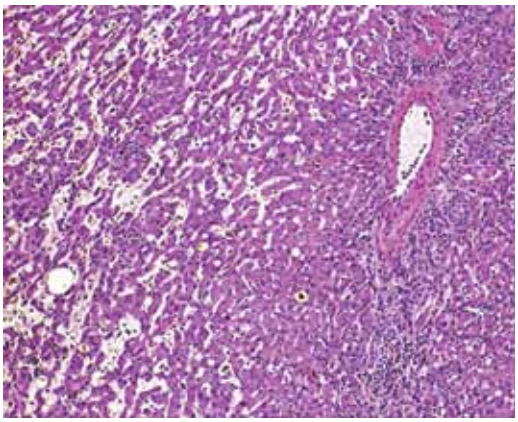

Figura 2: *Padrão morfológico próprio de AHC inflamatório: Infiltrado inflamatório peri-vascular, dilatação sinusoidal e vasos distróficos (H&E; 100X).*

lógicos hepáticos, como na proliferação e diferenciação, renovação de células estaminais, transição epitélio-mesenquimatosa e adesão celular[8]. O gene *CTNNB1* é o oncogene mais frequentemente activado no CHC, ocorrendo mutações activantes deste gene em 20-34% destas neoplasias malignas[20]. Nos AHC esporádicos não foram identificadas mutações de outros genes envolvidos na via do Wnt/β-catenina, tais como o gene *APC* (gene da polipose adenomatosa cólica) ou do gene que codifica a Axina[8]. São identificados como factores de risco para o desenvolvimento destes adenomas a toma de androgénios exógenos, glicogenoses, PAF, entre outros, sendo este o grupo em que há maior frequência de doentes do sexo masculino[10]. Estes AHC apresentam atipia citológica e arquitectura pseudo-acinar (características que os tornam mais difíceis de distinguir do CHC bem diferenciado), assim como ausência de esteatose ou de infiltrado inflamatório[8]. Os AHC deste grupo são os que têm maior risco de transformação maligna[21].

A mutação é facilmente pesquisada por imunohistoquímica, que demonstra uma sobre-expressão de β-catenina e da sintetase da glutamina (enzima codificada pelo gene *GLUL* - Glutamate-ammonia ligase - , gene este cuja actividade é controlada pela β-catenina[1]). Na presença de mutação do gene *CTNNB1*, o estudo imunohistoquímico permite identificar expressão aberrante da β-catenina no citoplasma e no núcleo (no fígado normal a expressão é membranar). Observa-se também expressão acentuada e difusa da sintetase da glutamina (GS)[21]. Na literatura não há referência a AHC com mutações simultâneas do gene *CTNNB1* e do gene *HNF1A*, o que sugere que estes dois processos são mutuamente exclusivos[8].

Em alguns casos é difícil a destrinça entre adenoma hepatocelular com atipia citológica marcada (a grande maioria destes, se não todos, com mutações da β-catenina) e CHC bem diferenciado. A presença de arquitectura trabecular, perda do padrão de reticulina normal, características citológicas de malignidade como relação núcleo/citoplasmática elevada, atipia citológica e mitoses aberrantes, entre outras, poderão orientar mais o diagnóstico na direcção do CHC. Sinusóides arterialisados (CD34+) e ausência de células de Kupffer favorecem também a hipótese de CHC. Foi estudada a expressão do Glipicano 3 (GPC3) como marcador de diferenciação. Foi comprovado que a maior expressão do GPC3 em CHC de pequenas dimensões que em fígados cirróticos e noutras lesões hepáticas benignas, incluindo nódulos displásicos de alto grau e AHC, o que poderá indicar que a transição de uma lesão pré-maligna para maligna estará associada, na maioria dos casos, a um aumento na expressão de GPC3[1]. Contudo, há que ter em conta que apenas 64% dos CHC se mostram positivos para GPC3.[1,14,22,23]

Grupo 3: AHC inflamatórios:

Este grupo de adenomas corresponde aproximadamente a 45-60% de todos os AHC[10,14] e associa-se a um alto índice de massa corporal (IMC) e ao alcoolismo (**Tabela 1**)[1]. Estes adenomas caracterizam-se pela presença de dilatação sinusoidal, reacção ductular, vasos distróficos e atipia citológica (**Figura 2**). O processo inflamatório é mais acentuado na vizinhança das artérias, compreendendo diferentes tipos de células inflamatórias, nomeadamente linfócitos T (CD3) e B (CD20), assim como histiócitos[1]. Este grupo inclui a maior parte dos tumores anteriormente classificados como "hiperplasia nodular focal telangiectásica"[24]. Nestes adenomas pode também observar-se esteatose, peliose e hemorragia, cuja extensão varia de caso para caso. A presença de esteatose pode gerar alguma dificuldade na classificação dos AHC (como anteriormente referido, a esteatose é uma das características dos adenomas com inactivação HNF1α). Nos AHC inflamatórios a esteatose é menos acentuada que nos AHC com

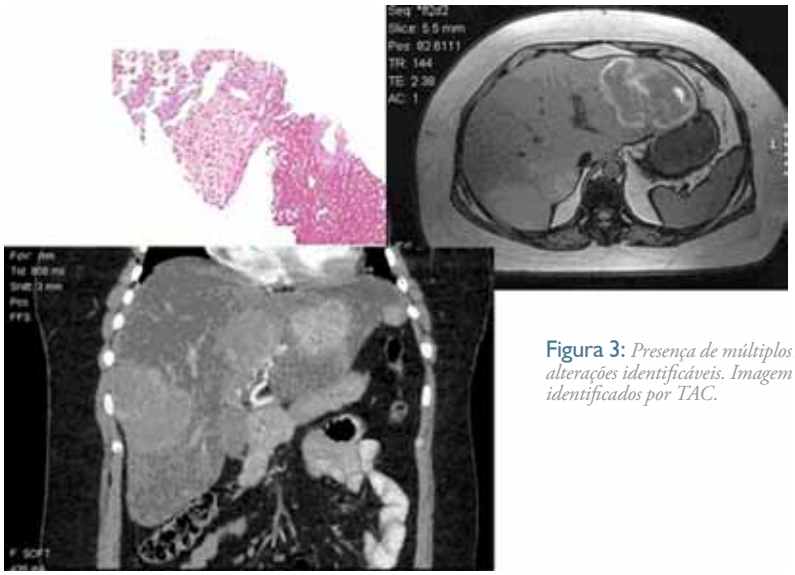

Figura 3: *Presença de múltiplos AHC num fígado sem outras alterações identificáveis. Imagem histológica de um dos AHC identificados por TAC.*

inactivação HNF1α, distribui-se irregularmente e, no caso de haver múltiplos adenomas, a extensão da esteatose varia entre as diferentes lesões[10]. Tendo em conta a proeminência da inflamação nestes adenomas procurou-se identificar genes de proteínas de fase aguda da resposta inflamatória que estivessem sobre-expressos e assim permitir uma melhor identificação destes tumores. Neste contexto foi identificada a sobre-expressão da proteína sérica amilóide A2 (SAA) e da proteína C-reactiva (PCR)[1]. Estes AHC exprimem SAA nas células neoplásicas, expressão que não se observa nas células não hepatocitárias (células de Kupffer e células inflamatórias) do interior dos tumores. A sobre-expressão de SAA não é mais acentuada nos locais com maior resposta inflamatória, sugerindo que as alterações iniciais surgem nos hepatócitos, sendo a resposta inflamatória um processo secundário[1]. A PCR também se exprime nos AHC deste grupo, podendo estar aumentada no soro, no contexto de uma síndrome inflamatória sistémica que desaparece depois da tumorectomia/hepatectomia, sugerindo que as proteínas com acção inflamatória periférica são secretadas pelas células neoplásicas[25]. Outra dificuldade na classificação surge em alguns AHC inflamatórios típicos quando a expressão de SAA ou PCR é discreta, ou quando o fígado normal exprime SAA ou PCR após hemorragia maciça ou embolização portal[26]. Nesta situação não se observa uma transição abrupta de expressão destas proteínas entre o AHC e o fígado adjacente. Recentemente, foram identificadas pequenas delecções somáticas no gene *IL6ST* (Interleukin 6 signal transducer) que codifica a gp130 (glicoproteína 130). Esta proteína localiza-se na superfície celular e participa na transdução de sinal associada ao receptor da interleucina 6 (IL-6), em 60% dos adenomas inflamatórios. Estas mutações levam à expressão da proteína gp130 constitucionalmente activa que, por sua vez, estimula o transdutor de sinal e activador de transcrição 3 (STAT3) na ausência da IL-6, permitindo assim a perpetuação do processo inflamatório[27]. É importante realçar que neste grupo de AHC pode ocorrer mutação do gene da β-catenina, mutação esta que surge em 10% destes tumores, tendo estes AHC um risco aumentado de transformação maligna[21].

Grupo 4: AHC não classificáveis:

Actualmente este grupo representa menos 10% dos AHCs. Neste grupo incluem-se os tumores não identificáveis por hemorragia ou necrose maciça do tumor e que não apresentam os marcadores genéticos e moleculares dos restantes grupos[10].

Adenomatose hepática

A adenomatose hepática foi descrita pela primeira vez por Flejou et al em 1985, caracterizada por múltiplos adenomas hepáticos em fígado de estrutura normal[28]. Nessa altura foi considerado, arbitrariamente, um número mínimo de 10 adenomas para se considerar a existência de adenomatose. Entretanto, conhecendo-se mais profundamente a etiopatogenia dos AHC e tendo em conta que só muito raramente se encontram mais de 4 lesões, alguns autores propuseram um "cut-off" de 4/5 adenomas. Contudo, a maior parte dos autores continua a utilizar o "cutt-off" de 10 adenomas para o diagnóstico de adenomatose hepática (**Figura 3**). É de realçar que o número de AHC detectados poderá ser inferior ao número real, tendo em conta que os microadenomas não são detectados pelas técnicas de imagem convencional[10]. Ao contrário dos AHC isolados, na adenomatose hepática não há associação com esteróides exógenos e, por definição, deve ser excluída a

existência de glicogenose[28]. Contudo, numa série de casos da literatura, Chiche et al apontam para uma associação de ACO e adenomatose em doentes do sexo feminino (46% dos casos)[29]. A suspensão dos ACO não resulta em regressão ou diminuição do crescimento dos tumores na adenomatose hepática[30]. Assim, permanece por esclarecer o papel exacto dos esteróides exógenos na patogénese da adenomatose hepática[9]. A adenomatose surge principalmente na quarta década de vida (idade média: 32 anos)[29]. O diagnóstico pode ser incidental[17] ou, na maioria dos casos, como resultado de complicações dos adenomas, tais como dor abdominal aguda ou crónica (consequência de hemorragia intra-tumoral e necrose) e hepatomegalia. Geralmente há alteração das enzimas hepáticas, com elevação predominante da fosfatase alcalina e da γ-glutamil transpeptidase, em consequência das múltiplas lesões com ocupação de espaço no fígado[31].

No exame macroscópico o fígado apresenta-se com numerosos nódulos circunscritos (tipicamente sem cápsula), de tamanhos variáveis, desde alguns milímetros até mais de 10 cm de diâmetro. O fígado que circunda as lesões é tipicamente não cirrótico[9]. Ao corte, a superfície dos nódulos apresenta um leque vasto de tonalidades, desde castanho-escuro a amarelo, sendo importante, no último caso, a presença de esteatose. Hemorragia intra-tumoral e calcificação focal podem também ser encontradas[9]. Do ponto de vista microscópico, os nódulos são constituídos por células do tipo hepatocitário, sem atipia e com vários graus de esteatose, e vasos sanguíneos ectasiados. Há, geralmente, ausência de espaços porta nos adenomas.

É importante salientar a possibilidade de ocorrência de adenomatose hepática em contexto familiar[32]. Recentemente, Bacq et al[32] e Reznik et al[17] demonstraram a presença de mutações germinativas do gene *HNF1A* em membros de 4 famílias. Nestes casos verificou-se coexistência de adenomatose hepática e da síndrome de diabetes de tipo MODY3. Mais recentemente foram identificadas mutações simultâneas dos genes *HNF1A* e *CYP1B1*[18].

Papel da imagiologia no diagnóstico dos AHC

A ecografia hepática é geralmente o primeiro exame de imagem a ser usado para caracterizar as lesões hepáticas. O aspecto do AHC pode ser homogéneo na ausência de necrose, hemorragia ou transformação maligna, com padrões variáveis de ecogenecidade (de acordo com as características do adenoma e do fígado adjacente)[3]. Nas lesões grandes com hemorragia, necrose, fibrose e/ou transformação maligna o aspecto imagiológico é heterogéneo[3].

O aparecimento dos produtos de contraste com microbolhas gasosas permitiu uma maior acuidade da ecografia na detecção e caracterização de lesões hepáticas, com sensibilidade e especificidade capazes de rivalizarem com as da Ressonância Magnética (RM)[33]. Contudo, o padrão de preenchimento arterial é bastante semelhante ao do CHC, dificultando o diagnóstico diferencial destas duas entidades com recurso apenas a este método de imagem, mesmo com utilização de técnicas de contraste. Importa também referir as dificuldades de diagnóstico diferencial com a ecografia hepática entre AHC e HNF (considerados indistinguíveis) e metástases hipervasculares[3,33].

A TAC (Tomografia axial computarizada) é também importante para o diagnóstico de adenomas hepáticos: surgem como lesões isodensas na TAC sem produto de contraste, com preenchimento homogéneo de contraste na fase arterial e revelando-se isodensos na fase portal ou na fase tardia[3]. Contudo, a TAC utiliza radiações ionizantes, o que na clínica deverá fazer ponderar criteriosamente a sua utilização em mulheres jovens e saudáveis. Por outro lado, com a TAC também não se consegue alterar o contraste intrínseco dos tecidos moles, dificultando a distinção entre lesões difusas *versus* focais[3]. Estas limitações retiram alguma relevância ao papel da TAC em comparação com a RM.

A RM é considerada o método não invasivo mais sensível e adequado para o diagnóstico de adenomas hepáticos[3], permitindo identificar lesões com componentes esteatósicos, necróticos e hemorrágicos, assim como um padrão hipervascular homogéneo. Laumonier et al[34], demonstraram que os adenomas hepáticos com inactivação do gene *HNF1A* podem ser identificados com segurança pela RM, apresentando as seguintes características: perda difusa e homogénea de sinal na sequência em oposição de fase (compatível com a esteatose associada a este subtipo de neoplasias) e preenchimento arterial moderado, sem preenchimento persistente na fase tardia de contraste revelando-se assim isodensos ou hipodensos nas sequências mais tardias. Neste estudo, a sensibilidade e a especificidade foram de 86,7% e 100%, respectivamente[34]. No mesmo estudo, foi também possível identificar as principais características dos adenomas inflamatórios: hipersinal marcado nas imagens ponderadas em T2, assim como preenchimento arterial acentuado e relativamente persistente na fase tardia de contraste (sensibilidade e especificidade de 85,2% e 87,5%, respectivamente). Estas características estão associadas às características histológicas (dilatação sinusoidal, reacção ductular, presença de numerosos vasos distróficos), podendo a dilatação sinusoidal na periferia das zonas inflamatórias causar o sinal hiperintenso

nas sequências ponderadas em T2 e na fase final de acumulação de contraste por diminuir a velocidade de fluxo sanguíneo. A identificação de esteatose focal não deve pôr em causa o diagnóstico de adenoma inflamatório, tendo em conta a documentada presença desta alteração em alguns adenomas deste grupo. Por outro lado, é de salientar que através da RM não é possível distinguir os adenomas inflamatórios com activação da β-catenina dos que não apresentam esta mutação[35]. É ainda de realçar que, relativamente ao grupo de adenomas com activação da β-catenina ainda há um longo caminho para percorrer, já que não é possível o diagnóstico imagiológico deste tipo particular de AHC através de RM[34]. Vários estudos tentaram utilizar a RM com imagens ponderadas por difusão para distinguir lesões hepáticas sólidas benignas e malignas, mas os resultados têm sido desapontadores[35].

AHCs e sua relação com CHC

A transformação maligna do AHC em CHC é rara[36] mas está bem documentada na literatura através da existência de casos em que, no mesmo tumor, coexistem áreas de AHC e CHC[12]. Com base em dados da literatura a transformação maligna dos AHC ocorre em cerca de 5-7% dos casos[26,14]. Este valor é provavelmente sub-estimado tendo em conta que nem todos os doentes com AHC são sujeitos a cirurgia e nem todos os AHCs são diagnosticados (aproximadamente metade dos doentes são assintomáticos e só acidentalmente é diagnosticado o adenoma)[26]. Por outro lado, ficam por diagnosticar os doentes cujo AHC foi completamente substituído por CHC. Os resultados da literatura são controversos relativamente aos factores de risco de transformação maligna. No estudo realizado por Nagorney[36], o número de adenomas, a utilização de ACO e os níveis de AFP revelaram-se factores preditivos de transformação maligna[36]. Contudo, actualmente, o papel dos ACO tem sido mais discutido, tendo a *International Agency for Research on Cancer* (IARC) considerado que já há evidência suficiente para associar os ACO à carcinogénese hepática em populações com baixo risco de infecção pelo vírus da hepatite B e de doença hepática crónica[37]. A suspensão dos ACO pode acompanhar-se de diminuição do diâmetro do AHC sem diminuição do risco de transformação maligna. Um estudo considera que poderão ser necessários 5 anos de toma contínua de ACO para se desenvolver um adenoma, 8 anos para que surja displasia nesse adenoma e 10 anos para o desenvolvimento de CHC[38]. Estes dados coadunam-se com a verificação de que em mulheres que tomam ACO, o CHC secundário a AHC surge entre os 30 e 40 anos[13]. De realçar, ainda, que a toma de ACO não predispõe apenas para o desenvolvimento de CHC, mas também para o desenvolvimento de outros tumores primários do fígado, como o colangiocarcinoma[13]. Os estudos moleculares forneceram evidência adicional relativamente a este tópico, nomeadamente no que se refere às mutações do gene *CTNNB1* que ocorrem em alguns sub-tipos de AHC e são comuns no CHC. Focos de CHC que se enxertam em AHC podem apresentar-se como áreas microscópicas de transformação maligna no interior do AHC ou mesmo como nódulos identificáveis macroscopicamente, de um a vários centímetros, que se desenvolvem em qualquer local no AHC (podendo ocupar grande parte do mesmo)[39].

A suplementação de androgénios em indivíduos com anemia de Fanconi ou com disfunção endócrina constitui também um factor de risco de transformação maligna de AHC[40]. Este risco relaciona-se com a dose e a duração do tratamento e, tal como com os ACO, os androgénios também predispõem ao aparecimento de outros tumores primários do fígado, como o colangiocarcinoma[40]. Desconhece-se ainda a verdadeira incidência de hepatomas associado ao tratamento com androgénios, sendo os homens mais afectados que as mulheres (o que é relativamente bem explicado em situações de disfunção endócrina, mas mais difícil de interpretar noutros contextos, por exemplo na anemia de Fanconi)[13]. Na anemia de Fanconi o desenvolvimento de CHC ocorre em idades jovens (mediana - 14 anos), o que está muito provavelmente relacionado com o início precoce de tratamento da doença com androgénios[41]. Tal como acontece com os ACO há regressão do AHC com a suspensão do tratamento, mantendo-se a necessidade de monitorização contínua dos doentes, já que pode surgir um CHC mais de 20 anos após o fim do tratamento com androgénios[13].

Como anteriormente referido, as doenças de armazenamento de glicogénio são um factor de risco "clássico" para o desenvolvimento de AHC não tendo sido descritos casos de CHC na ausência de AHC simultâneo ou pré-existente[42]. Contudo, o risco de transformação maligna do AHC neste subgrupo específico de doentes é baixo, com idade média de identificação de CHC entre os 40 e os 50 anos de idade, surgindo mais frequentemente em doentes do sexo masculino (a incidência de CHC neste contexto poderá aumentar dada a melhoria do suporte nutricional destes doentes, com prolongamento da esperança média de vida)[13]. Não está provado que o controlo metabólico diminua o risco de transformação maligna, apesar de recentemente ter sido sugerido que a maioria dos CHC surgem

em doentes com má adesão à terapêutica[42]. De acordo com recomendações recentes está indicado seguimento apertado dos doentes com AHC que, trimestralmente, devem fazer ecografia hepática e doseamento de AFP (Alfa-fetoproteína)[13]. No caso de se documentar crescimento ou alteração das características do AHC deverá ser realizada TAC ou RM[13].

Outros aspectos importantes a considerar na prática clínica, tendo em conta o risco de transformação maligna dos AHC, são o tamanho do tumor, a presença de adenomatose e o genótipo do tumor. O tamanho do AHC é um factor de risco de transformação maligna, independentemente da etiologia do tumor. De acordo com um estudo recente, todos os AHC com transformação maligna tinham mais do que 6 cm (com a excepção de um único tumor), com uma mediana de 12 cm[11,39]. No contexto de adenomatose hepática o risco de transformação maligna não é diferente do risco dos adenomas isolados[43]. Por último, há claramente que destacar os tumores cujo genótipo se caracteriza pela presença de activação da β-catenina e que estão englobados nos grupos 2 (adenomas com activação da β-catenina) e 3 (adenomas inflamatórios). O risco de transformação é maior nos tumores com esta activação que, por sua vez, está fortemente associada a condições específicas como as glicogenoses, utilização de androgénios e a polipose adenomatosa familiar, sendo a mutação mais frequentemente encontrada nos AHC em indivíduos do sexo masculino[10].

DISCUSSÃO

A classificação dos AHC com base nas suas características genotípicas e fenotípicas revolucionou o conhecimento deste tipo de tumores hepáticos benignos. A identificação de AHC com inactivação do factor HNF1α dá alguma segurança quanto ao potencial de transformação maligna (risco de cerca de 5-7%)[23]. A possibilidade de detecção fiável destes AHC por RM permite uma abordagem mais expectante e menos interventiva (o tamanho do AHC também é factor de risco para hemorragia tumoral, a outra complicação *major* do AHC e poderá alterar a conduta a tomar perante um AHC com inactivação do HNF1α – a abordagem deste tema sai do âmbito desta revisão). Contudo, nos casos de um AHC com inactivação do HNF1α por mutação germinativa deve-se considerar a possibilidade de aparecimento de diabetes do tipo MODY3 e de adenomatose hepática, ambas as situações possivelmente associadas a esta mutação.

O grupo de AHC inflamatórios constitui um desafio particular. Embora na sua grande maioria sejam neoplasias com comportamento benigno, numa pequena percentagem destes tumores surge a activação da β-catenina, com o risco de transformação maligna que tal activação acarreta, justificando a pesquisa de mutações neste grupo de adenomas. Este grupo de tumores está associado a um aumento da expressão de proteínas de fase aguda da resposta inflamatória (SAA e PCR) quer no tumor quer no soro. Consequentemente, o aumento da PCR numa jovem com um nódulo hepático benigno, se não tiver outra explicação plausível, deverá levantar a hipótese de AHC inflamatório[1].

Apesar do conhecimento acumulado relativamente ao comportamento dos AHC, persistem muitos aspectos por esclarecer. O risco de transformação maligna é seguro (aproximadamente 5-7%) e está associado ao genótipo do adenoma. A identificação de possíveis factores de risco de transformação maligna, desempenha um papel relevante para a detecção precoce da activação da β-catenina, tendo em conta a sua forte associação com CHC. Como explicitado anteriormente, poderá ser difícil o diagnóstico diferencial entre AHC com activação da β-catenina e CHC bem diferenciado. Reveste-se, assim, de particular importância a detecção imunohistoquímica da expressão de β-catenina e de GS para a melhor identificação deste grupo de AHC. Apesar da expressão do GPC3 auxiliar no diagnóstico diferencial entre estes dois tipos de tumores, o facto da sua expressão só surgir aumentada em 64 % dos CHC torna-o um marcador pouco sensível[1,44].

REFERÊNCIAS

1. Bioulac-Sage P, Rebouissou S, Thomas C, et al. Hepatocellular adenoma subtype classification using molecular markers and immunohistochemistry. Hepatology 2007;46:740-8.
2. Sherlock S. Hepatic adenomas and oral contraceptives. Gut 1975;16:753-6.
3. Hussain SM, van den Bos IC, Dwarkasing RS, Kuiper JW, den Hollander J. Hepatocellular adenoma: findings at state-of-the-art magnetic resonance imaging, ultrasound, computed tomography and pathologic analysis. Eur Radiol 2006;16:1873-86.
4. Baum JK, Bookstein JJ, Holtz F, Klein EW. Possible association between benign hepatomas and oral contraceptives. Lancet 1973;2:926-9.
5. Barthelmes L, Tait IS. Liver cell adenoma and liver cell adenomatosis. HPB (Oxford) 2005;7:186-96.
6. Kapp N, Curtis KM. Hormonal contraceptive use among women with liver tumors: a systematic review. Contraception 2009;80:387-90.
7. Choi BY, Nguyen MH. The diagnosis and management of benign hepatic tumors. J Clin Gastroenterol 2005;39:401-12.
8. Rebouissou S, Bioulac-Sage P, Zucman-Rossi J. Molecular pathogenesis of focal nodular hyperplasia and hepatocellular adenoma. J Hepatol 2008;48:163-70.
9. Greaves WO, Bhattacharya B. Hepatic adenomatosis. Arch Pathol Lab Med 2008;132:1951-5.
10. Bioulac-Sage P, Balabaud C, Zucman-Rossi J. Subtype classification of hepatocellular adenoma. Dig Surg 2010;27:39-45.
11. Deneve JL, Pawlik TM, Cunningham S, et al. Liver cell adenoma: a multicenter analysis of risk factors for rupture and malignancy. Ann Surg Oncol 2009;16:640-8.
12. Davis M, Portmann B, Searle M, Wright R, Williams R. Histological evidence of carcinoma in a hepatic tumour associated with oral contraceptives. Br Med J 1975;4:496-8.
13. Farges O, Dokmak S. Malignant transformation of liver adenoma: an analysis of the literature. Dig Surg 2010;27:32-8.
14. Bioulac-Sage P BC, Wanless I. Focal nodular hyperplasia and hepatocellular adenoma. In: Bosman FT CF, Hruban RH and Theise ND ed. WHO Classification of Tumours of the Digestive System. 4th ed. Lyon: IARC Press; 2010:198-204.
15. Zucman-Rossi J, Jeannot E, Nhieu JT, et al. Genotype-phenotype correlation in hepatocellular adenoma: new classification and relationship with HCC. Hepatology 2006;43:515-24.
16. Yamagata K, Oda N, Kaisaki PJ, et al. Mutations in the hepatocyte nuclear factor-1alpha gene in maturity-onset diabetes of the young (MODY3). Nature 1996;384:455-8.
17. Reznik Y, Dao T, Coutant R, et al. Hepatocyte nuclear factor-1 alpha gene inactivation: cosegregation between liver adenomatosis and diabetes phenotypes in two maturity-onset diabetes of the young (MODY)3 families. J Clin Endocrinol Metab 2004;89:1476-80.
18. Jeannot E, Poussin K, Chiche L, et al. Association of CYP1B1 germ line mutations with hepatocyte nuclear factor 1alpha-mutated hepatocellular adenoma. Cancer Res 2007;67:2611-6.
19. Rebouissou S, Imbeaud S, Balabaud C, et al. HNF1alpha inactivation promotes lipogenesis in human hepatocellular adenoma independently of SREBP-1 and carbohydrate-response element-binding protein (ChREBP) activation. J Biol Chem 2007;282:14437-46.
20. Laurent-Puig P, Zucman-Rossi J. Genetics of hepatocellular tumors. Oncogene 2006;25:3778-86.
21. Bioulac-Sage P, Laumonier H, Laurent C, Zucman-Rossi J, Balabaud C. Hepatocellular adenoma: what is new in 2008. Hepatol Int 2008;2:316-21.
22. Alastair D. Burt BCP, Linda D. Ferrell MacSween's Pathology of the Liver: Elsevier; 2007.
23. Chen PJ. Genetic mutation in hepatic adenoma: seeing is believing. J Hepatol 2006;45:767-9.
24. Bioulac-Sage P, Rebouissou S, Sa Cunha A, et al. Clinical, morphologic, and molecular features defining so-called telangiectatic focal nodular hyperplasias of the liver. Gastroenterology 2005;128:1211-8.
25. Sa Cunha A, Blanc JF, Lazaro E, et al. Inflammatory syndrome with liver adenomatosis: the beneficial effects of surgical management. Gut 2007;56:307-9.
26. Bioulac-Sage P, Laumonier H, Couchy G, et al. Hepatocellular adenoma management and phenotypic classification: the Bordeaux experience. Hepatology 2009;50:481-9.
27. Rebouissou S, Amessou M, Couchy G, et al. Frequent in-frame somatic deletions activate gp130 in inflammatory hepatocellular tumours. Nature 2009;457:200-4.
28. Flejou JF, Barge J, Menu Y, et al. Liver adenomatosis. An entity distinct from liver adenoma? Gastroenterology 1985;89:1132-8.
29. Chiche L, Dao T, Salame E, et al. Liver adenomatosis: reappraisal, diagnosis, and surgical management: eight new cases and review of the literature. Ann Surg 2000;231:74-81.
30. Ribeiro A, Burgart LJ, Nagorney DM, Gores GJ. Management of liver adenomatosis: results with a conservative surgical approach. Liver Transpl Surg 1998;4:388-98.
31. Grazioli L, Federle MP, Ichikawa T, Balzano E, Nalesnik M, Madariaga J. Liver adenomatosis: clinical, histopathologic, and imaging findings in 15 patients. Radiology 2000;216:395-402.
32. Bacq Y, Jacquemin E, Balabaud C, et al. Familial liver adenomatosis associated with hepatocyte nuclear factor 1alpha inactivation. Gastroenterology 2003;125:1470-5.
33. Bryant TH, Blomley MJ, Albrecht T, et al. Improved characterization of liver lesions with liver-phase uptake of liver-specific microbubbles: prospective multicenter study. Radiology 2004;232:799-809.
34. Laumonier H, Bioulac-Sage P, Laurent C, Zucman-Rossi J, Balabaud C, Trillaud H. Hepatocellular adenomas: magnetic resonance imaging features as a function of molecular pathological classification. Hepatology 2008;48:808-18.
35. Miller FH, Hammond N, Siddiqi AJ, et al. Utility of diffusion-weighted MRI in distinguishing benign and malignant hepatic lesions. J Magn Reson Imaging 2010;32:138-47.
36. Nagorney DM. Are hepatic adenomas premalignant? HPB Surg 1996;10:59-61.
37. Organization WH. Combined Estrogen-Progestogen Contraceptives and Combined Estrogen-Progestogen Menopausal Therapy. In: IARC, ed. Agency for Research on Cancer (IARC):Monographs on the Evaluation of Carcinogenic Risks to Humans. Lyon; 2007:95-103.
38. Tao LC. Are oral contraceptive-associated liver cell adenomas premalignant? Acta Cytol 1992;36:338-44.
39. Micchelli ST, Vivekanandan P, Boitnott JK, Pawlik TM, Choti MA, Torbenson M. Malignant transformation of hepatic adenomas. Mod Pathol 2008;21:491-7.
40. Velazquez I, Alter BP. Androgens and liver tumors: Fanconi's anemia and non-Fanconi's conditions. Am J Hematol 2004;77:257-67.
41. Alter BP. Cancer in Fanconi anemia, 1927-2001. Cancer 2003;97:425-40.
42. Franco LM, Krishnamurthy V, Bali D, et al. Hepatocellular carcinoma in glycogen storage disease type Ia: a case series. J Inherit Metab Dis 2005;28:153-62.
43. Dokmak S, Paradis V, Vilgrain V, et al. A single-center surgical experience of 122 patients with single and multiple hepatocellular adenomas. Gastroenterology 2009;137:1698-705.
44. Libbrecht L, Severi T, Cassiman D, et al. Glypican-3 expression distinguishes small hepatocellular carcinomas from cirrhosis, dysplastic nodules, and focal nodular hyperplasia-like nodules. Am J Surg Pathol 2006;30:1405-11.

Correspondência:
Pedro Filipe Viana Ferreira Pinto, R. Padre Arnaldo Rebelo nº 32, Vermoim 4470-249

Email:
pedrovianapinto@gmail.com