Angiol Cir Vasc. 2014;10(1):8-11

ANGIOLOGIA
E CIRURGIA VASCULAR

www.elsevier.pt/acv

CASO CLÍNICO

Tratamento cirúrgico de malformação digital congénita do membro superior

Nelson Oliveira[a,*], Luiza Ferraz[b], Lisa Borges[a], Emanuel Dias[a], Fernando Oliveira[a] e Isabel Cássio[a]

[a] *Serviço de Angiologia e Cirurgia Vascular, Hospital do Divino Espírito Santo EPE, Ponta Delgada, Portugal*
[b] *Serviço de Cirurgia Plástica e Reconstrutiva, Hospital do Divino Espírito Santo EPE, Ponta Delgada, Portugal*

Recebido a 30 de maio de 2013; aceite a 30 de julho de 2013

PALAVRAS-CHAVE
Malformação arteriovenosa;
Tratamento cirúrgico

Resumo
Introdução: As malformações arteriovenosas (MAV) podem ter uma apresentação clínica e evolução imprevisíveis. Por isso, o seu tratamento é ainda um desafio entre as várias patologias vasculares. MAV's das extremidades de localização muito periférica podem não ser amenizáveis por emboloterapia devido ao risco elevado de necrose. Os autores apresentam um caso clínico de uma malformação arteriovenosa congénita do membro superior que foi abordado exclusivamente por cirurgia convencional.
Caso clínico: Mulher de 27 anos sem antecedentes pessoais relevantes, seguida em consulta por malformação do 5º dedo da mão direita, com agravamento progressivo de queixas de dor, impotência funcional, deformidade do dedo da mão e incapacidade laboral. A doente foi submetida a uma ressecção da malformação arteriovenosa e laqueação dos principais ramos aferentes da MAV. Após um seguimento de 8 meses, a doente apresenta a incisão cirúrgica cicatrizada, sem impotência funcional do dedo e sem evidência clínica de recidiva.
Conclusões: O tratamento cirúrgico das MAV digitais do membro superior pode ser realizado de forma curativa com conservação do dedo, com resultados estéticos e funcionais favoráveis.
© 2013 Sociedade Portuguesa de Angiologia e Cirurgia Vascular. Publicado por Elsevier España, S.L. Todos os direitos reservados.

KEYWORDS
Arteriovenous malformation;
Surgery

Surgical treatment of a congenital arteriovenous malformation of the upper limb

Abstract
Introduction: Arteriovenous malformations (AVM) have a variety of clinical presentations and may evolve in unpredictable ways. Therefore, its management is still challenging. AVM's with very peripheral location on the extremities, embolotherapy may be contraindicated due to the risk of necrosis. The authors present a clinical case in which a finger AVM was treated surgically.

*Autor para correspondência.
Correio eletrónico: nfgoliveira@sapo.pt (N. Oliveira).

1646-706X © 2013 Sociedade Portuguesa de Angiologia e Cirurgia Vascular. Publicado por Elsevier España, S.L. Todos os direitos reservados.

Clinical case: A 27 year-old woman with a known AVM affecting the 5th finger of the right hand presented progressive pain, functional and cosmetic impairment of the finger, which significantly interfered with her professional occupation. A surgical procedure consisting of ligation of all the afferent vessels with complete *nidus* resection was performed. After 8 months of follow-up, the patient had a fully healed surgical incision, and was without any functional limitations or signs of clinical relapse.
Conclusion: Surgical treatment of AVM affecting the fingers may be accomplished in a curative way with good cosmetic and functional outcomes.
© 2013 Sociedade Portuguesa de Angiologia e Cirurgia Vascular. Published by Elsevier España, S.L. All rights reserved.

Introdução

As malformações arteriovenosas (MAV) podem ter uma apresentação clínica e evolução imprevisíveis[1]. Presentes desde o nascimento, podem ser totalmente assintomáticas ou permanecer clinicamente quiescentes sob a forma de uma marca de nascimento ou de uma massa palpável. Alguns estímulos podem desencadear um crescimento repentino da MAV, nomeadamente o trauma, hormonas ou ainda a ressecção incompleta do *nidus* de uma MAV[1].

A sua classificação tem sofrido transformações ao longo do tempo sendo que é actualmente aceite a Classificação da *International Society of Study of Vascular Anomaly - ISSVA* acordada em Hamburgo em 1988[2]. Esta classificação diferencia as diferentes MAV de acordo com diversos critérios, nomeadamente o defeito vascular predominante; o estadio de desenvolvimento embrionário em que se verificou a interrupção da diferenciação celular e ainda de acordo com a apresentação clínica. Mulliken incorporou características hemodinâmicas das MAV na sua classificação, distinguindo-as em lesões de alto ou de baixo débito[3]. A classificação das MAV, ao incorporar em si aspectos etiológicos, anatómicos, fisiopatológicos e hemodinâmicos permite uma abordagem clínica esclarecida das MAV[4] (tabela 1)[5].

A abordagem diagnóstica e terapêutica das MAV permanece um desafio[4]. As intervenções endovasculares e a cirurgia convencional têm um papel complementar no tratamento das MAV[6]. Contudo, nas MAV digitais o risco de complicações associadas à emboloterapia não são menosprezíveis, podendo aquela estar contraindicada[7]. Os autores apresentam um caso clínico de uma malformação arteriovenosa congénita digital do membro superior que foi abordado exclusivamente por cirurgia convencional.

Tabela 1 Classificação de Hamburgo das malformações arteriovenosas congénitas

Tipos
Defeito predominantemente arterial
Defeito predominantemente venoso
Defeito predominantemente shunt arteriovenoso
Defeito predominantemente linfático
Defeitos combinados
Defeito predominantemente capilar
Subtipos embriológicos
Formas extratronculares
Infiltrativa, difusa
Limitada, localizada
Formas tronculares
Estenose ou obstrução
Hipoplasia, aplasia, hyperplasia
Membrana, esporão congénito
Dilatação, aneurisma localizado
Difuso, ectasia

Adaptado de [5].

Caso clínico

Mulher de 27 anos sem antecedentes pessoais relevantes, com dominância dextra para as actividades de vida diária, já seguida em consulta por malformação congénita do 5º dedo apresentou queixas de aumento da massa, com dor e impotência funcional associadas a um impacto cosmético significativo de agravamento progressivo após traumatismo do dedo. Ao exame objectivo, salientava-se a presença de uma massa pulsátil, eritematosa, com um envolvimento semi-circunferencial da falange proximal do 5º dedo da mão direita (fig. 1). Não se objectivaram alterações de pulsos periféricos, de diâmetro braquial ou antebraquial nem se identificavam lesões significativas no restante exame objectivo da pele.

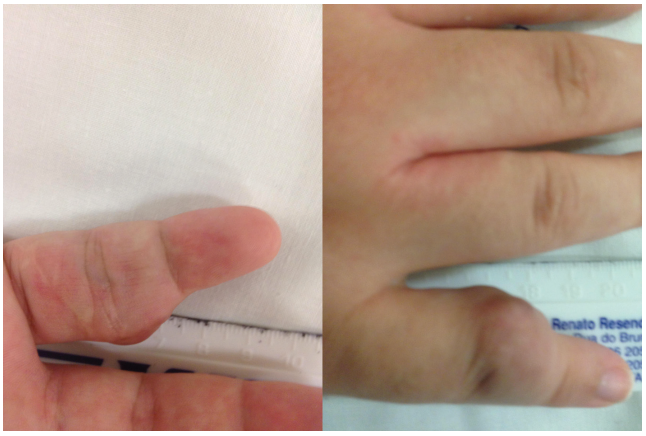

Figura 1 Malformação arteriovenosa do 5º dedo da mão direita – aspecto palmar e dorsal.

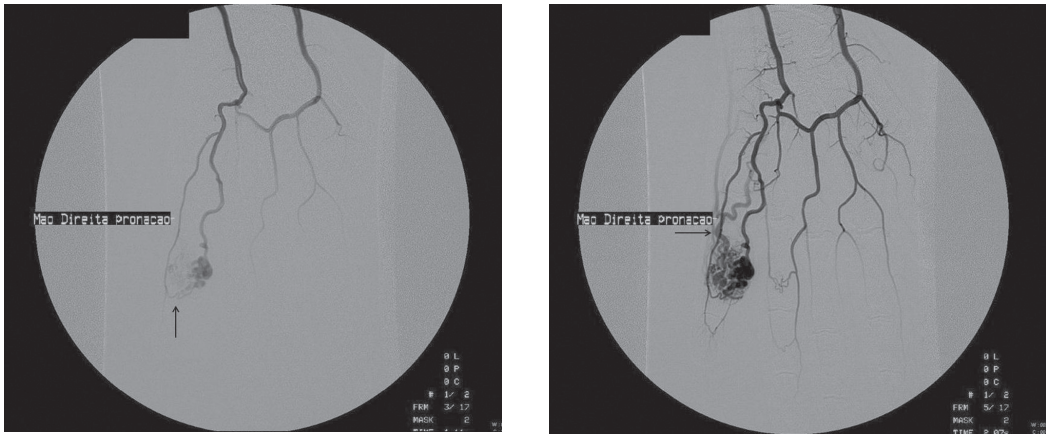

Figura 2 Arteriografia pré operatória — fase arterial e fase venosa. Identifica-se malformação arteriovenosa do tipo capilar tendo como principal ramo aferente a artéria digital palmar própria lateral. Contudo podem também observar-se algumas colaterais menos desenvolvidas da digital palmar própria medial que também vascularizam o *nidus* desta MAV (seta).

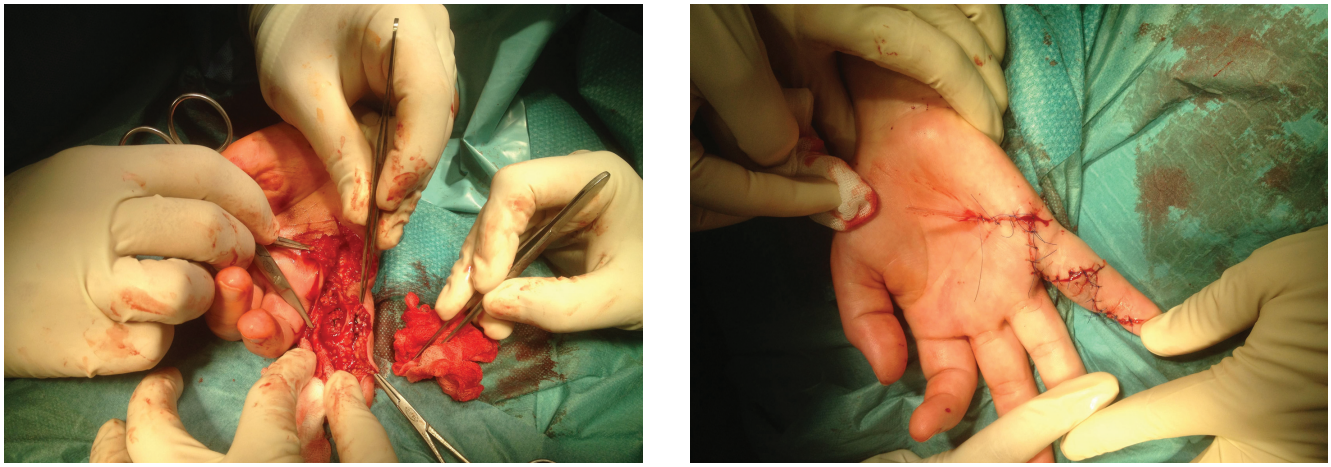

Figura 3 Campo cirúrgico após exérese da MAV e laqueação das múltiplas colaterais aferentes identificadas durante a intervenção cirúrgica. Incisão cutânea encerrada após a exérese da MAV.

Figura 4 Seguimento após 10 meses – cicatrização completa sem recidiva clínica.

A investigação etiológica contemplou a realização de um ecodoppler que confirmou a presença de um ninho hipervascular no 5°dedo da mão direita, sendo detectada uma elevação na velocidade do fluxo sanguíneo ao nível da veia digital própria lateral do 5° dedo.

A avaliação pré-operatória incluiu a realização de uma arteriografia do membro superior direito após selectivação da artéria subclávia direita e posteriormente da umeral direita (fig. 2). Não foram encontrados outras malformações arteriovenosas no membro superior direito.

A doente foi submetida sob anestesia geral a ressecção da malformação arteriovenosa e laqueação da artéria palmar digital própria medial do 5° dedo (fig. 3). O exame histopatológico confirmou a presença de uma malformação predominantemente arteriovenosa, localizada.

Após um seguimento de 8 meses, a doente apresenta a ferida cirúrgica cicatrizada, sem impotência funcional do dedo e sem evidência clínica de recidiva (fig. 4).

Comentários

As indicações para o tratamento das malformações congénitas encontram-se sumarizadas na tabela 2.

A correcta classificação do tipo de malformação no que respeita às suas características hemodinâmicas é fulcral para a correcta elaboração de uma estratégia terapêutica tendencialmente multidisciplinar[4,8]. Assim, em lesões com fluxo de baixo débito prevalece a utilização de escleroterapia enquanto nas lesões com alto débito são frequentemente conjugadas a emboloterapia e a cirurgia[7].

Embora a história clínica dirigida e um exame físico minucioso sejam essenciais para o diagnóstico clínico, a confirmação do diagnóstico requer a utilização de diversos meios complementares de diagnóstico. Contudo, entre estes, os exames invasivos permanecem ainda como referência para a sua abordagem[4].

A angiografia tem ainda um papel importante na investigação das MAV, caracterizando a sua anatomia e seus principais ramos aferentes e determinando a elegibilidade da lesão para emboloterapia[7]. Alguns autores preconizam a arteriografia com suspensão de fluxo na MAV, obtida com a utilização de um *cuff* insuflado a uma pressão acima da pressão arterial sistémica durante uma curta duração[9]. As vantagens apontadas por alguns autores para este método são a melhor discriminação dos vasos aferentes da MAV. Contudo, esta opção não é consensual, sendo que imagens igualmente discriminativas podem ser obtidas sem recurso a esta técnica[7].

O tratamento cirúrgico das MAV contemplava no passado a laqueação cirúrgica isolada de ramos aferentes. No entanto, as evidências demonstraram que na maioria dos casos este tipo de intervenção era responsável pelo desenvolvimento rápido de novas colaterais com consequente crescimento da MAV, tornando os tratamentos subsequentes mais difíceis[6], devendo por isso ser evitado[9]. Actualmente, a excisão completa da lesão ou a destruição do seu *nidus* são a estratégia cirúrgica mais eficaz no seu tratamento. Alguns doentes com ameaça de vida/membro nos quais não é possível realizar a excisão podem beneficiar de cirurgia com redução de massa ou de uma compartimentalização da MAV para o controlo sintomático.

Nas MAV da extremidade superior, a emboloterapia é durável quando utilizada de forma isolada ou combinada com a cirurgia convencional[9]. Contudo, a embolização de uma MAV digital cujo ninho é vascularizado a partir de colaterais na dependência directa das artérias digitais tem um elevado risco de isquémia do dedo[7], como no caso aqui apresentado. Tan et al.[7] reportaram entre a sua coorte 15 doentes com MAV dos membros superiores (MS), dos quais 3 envolviam os dedos. Destes, em 2 não foi realizada qualquer intervenção tendo ocorrido agravamento da sintomatologia, e em 1 foi realizada injecção directa de cola, tendo esta MAV recidivado após 4 anos. Já White et al.[9] apresentaram 11 MAV dos MS, 3 dos quais com atingimento digital. Destes, 2 doentes foram submetidos a uma amputação de dedo.

Em conclusão, o tratamento das malformações arterio-venosas digitais do membro superior quando indicado, pode ser realizado de forma curativa com conservação do dedo, com resultados estéticos e funcionais favoráveis.

Tabela 2 Indicações de tratamento das malformações vasculares congénitas

Indicações absolutas
Hemorragia
Agravamento ou risco de insuficiência cardíaca de alto débito
Complicações secundárias de hipertensão venosa
Lesões que pela sua localização constituem risco de vida / membro
Lesões com ameaça de funções «vitais» (visão, audição, deglutição, respiração)
Indicações relativas
Dor incapacitante / em agravamento
Disfunção com interferência nas actividades de vida quotidiana
Deformidade cosmeticamente severa com disfunção física / psicológica e impacto sobre a qualidade de vida
Síndrome vascular óssea com discrepância de crescimento de ossos longos associados a deformidade
tilt pélvico e escoliose compensatória
Lesões com localização associada a alto risco de complicações (hemartrose, trombose venosa profunda)
Lesões com infecção recorrente e sépsis

Adaptado de [4].

Bibliografia

1. Kim JY, Kim DI, DO YS, Lee BB, Kim YW, Shin SW, et al. Surgical treatment for congenital arteriovenous malformation: 10 years' experience. Eur J Vasc Endovasc Surg. 2006,32:101-6.
2. Belov ST. Anatomopathological classification of congenital vascular defects. Semin Vasc Surg. 1993;6:219-24.
3. Mulliken JB. Cutaneous vascular anomalies. Semin Vasc Surg. 1993;6:204-18.
4. Lee BB. New approaches to the treatment of congenital vascular malformations (CVM) – single centre experience. Eur J Vasc Endovasc Surg. 2005,30:184-97.
5. Seeger J. Congenital Vascular Malformations; Cronenwett, et al; Rutherford's Vascular Surgery, 7ª ed, vol. 1, 2010.
6. Maftei N, Howard A, Brown LC, Gunning MP, Standfield NJ. The surgical management of 73 vascular malformations and preoperative predictive factors of major hemorrhage – a single center experience. Eur J Vasc Endovasc Surg. 2009;38:488-97.
7. Tan KT, Simons ME, Rajan DK, Terbrugge K. Peripheral high-flow arteriovenous vascular malformations: a single-center experience. J Vasc Interv Radiol. 2004,15:1071-80.
8. Lee BB, Do YS, Yakes W, Kim DI, Mattassi R, Hyon WS. Management of arteriovenous malformations: a multidisciplinary approach. J Vasc Surg. 2004;39:590-600.
9. White RI, Pollak J, Persing J, Henderson KJ, Thomson JG, Burdge CM. Long-term outcome of embolotherapy and surgery for high-flow extremity arteriovenous malformations. JVIR. 2000;11:1285-95.