

# ANEURISMA DA VEIA ÁZIGOS – ACHADO RARO EM ESTUDO DE IMAGEM. TRATAR OU NÃO TRATAR?

## *AZYGOS VEIN ANEURYSM – RARE IMAGING FINDING. TO TREAT OR NOT TO TREAT?*

Andreia Coelho, Miguel Lobo, Victor Martins, Ricardo Gouveia, Jacinta Campos, Rita Augusto, Alexandra Canedo

*Serviço de Angiologia e Cirurgia Vasculardo Centro Hospitalar de Vila Nova de Gaia e Espinho*

Recebido a 2016-12-28;

Aceite a 25-10-2017;

### RESUMO

O aneurisma da veia ázigos é uma entidade clínica rara, descrita num número reduzido de *case reports* na literatura. Neste artigo, descreve-se o caso de um aneurisma da veia ázigos, diagnosticado acidentalmente numa angio-tomografia computadorizada (AngioTC) durante a investigação clínica de um quadro de hemoptises, numa doente do sexo feminino de 82 anos hipocoagulada com varfarina. Foi diagnosticada uma traqueobronquite e repetiu-se AngioTC após resolução do quadro agudo, que revelou trombose completa do aneurisma. Decidiu-se tratamento conservador da doente, com *follow-up* imagiológico seriado.

### Palavras-chave

Aneurisma Venoso; Veia Ázigos

### ABSTRACT

*True aneurismal dilatation of the azygos vein is a rare entity which has been reported in the literature on only a few occasions. We report a case of azygos vein aneurysm dilatation that was incidentally discovered on a computed tomography angiogram (CTA), during imagiologic study for hemoptyses, on an anticoagulated female 82 year-old patient. A repeat CTA after one month revealed complete thrombosis of the aneurysm. She was managed conservatively with outpatient follow-up.*

### Keywords

*Venous Aneurysm; Azygous Vein;*

### INTRODUÇÃO

O aneurisma da veia ázigos é uma entidade clínica extremamente rara, descrita pela primeira vez em 1963 como uma lesão idiopática, sacular e provavelmente congénita.<sup>(1)</sup>

No entanto, a grande maioria dos casos são secundários, sendo a causa fisiopatológica mais frequente o aumento da pressão venosa central, geralmente no contexto de insuficiência cardíaca descompensada.<sup>(2)</sup> Outras causas incluem a hipertensão venosa portal, gravidez, a oclusão crónica da veia cava inferior, no contexto de agenesia parcial ou total da veia cava inferior, de trombose venosa profunda ou de neoplasia localizada na veia cava inferior. O aneurisma surge assim devido a um estado hiperdinâmico na circulação no sistema ázigos, que funciona como colateralidade.<sup>(3)</sup> Uma terceira causa inclui o trauma, geralmente associado

a desenvolvimento de falso aneurisma, quer após trauma fechado de alto impacto ou iatrogenia após colocação de cateteres intra-arteriais.<sup>(4)</sup>

Reporta-se neste artigo o caso de um aneurisma da veia ázigos diagnosticado acidentalmente.

### CASE REPORT

Trata-se de um doente do sexo feminino, de 84 anos de idade, parcialmente dependente nas atividades de vida diárias. Apresentava antecedentes pessoais de hipertensão arterial, fibrilação auricular hipocoagulada com varfarina, insuficiência respiratória restritiva e insuficiência cardíaca com múltiplos episódios de vinda ao serviço de urgência por descompensação.

Observada no serviço de urgência por quadro de dispneia,

---

\*Autor para correspondência.

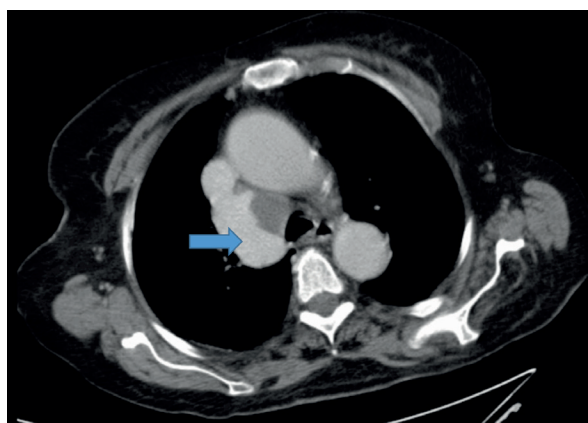
Correio eletrónico: andreiasofiacelho@hotmail.com (A. Coelho).

tosse e hemoptises com presença sangue vivo em pequena quantidade no sputum. Ao exame objetivo apresentava-se febril (38,7°C), hemodinamicamente estável, com saturação de oxigénio de 83% em ar ambiente.

Do estudo analítico realizado, salienta-se a ausência de anemia, com um valor de hemoglobina de 12,8 g/dL, e a elevação de parâmetros inflamatórios com leucocitose com neutrofilia ( $15,75 \times 10^3/L$  com 83% de neutrófilos) e com valor de proteína C reativa de 15,11g/dL. O estudo de coagulação revelou níveis supratrapêuticos de razão normalizada internacional (INR): 8,75.

No decurso do estudo diagnóstico realizou telerradiografia do tórax, electrocardiograma e ecocardiograma, que revelaram uma fibrilação auricular já conhecida e achados compatíveis com hipertensão pulmonar.

Realizou-se um segundo método de imagem - angiotomografia computadorizada (angioTC) que revelou a presença de aneurisma da veia ázigos com 50x34 mm, em contacto próximo com a traqueia e com trombo mural a ocupar parte do lúmen (Imagem I).



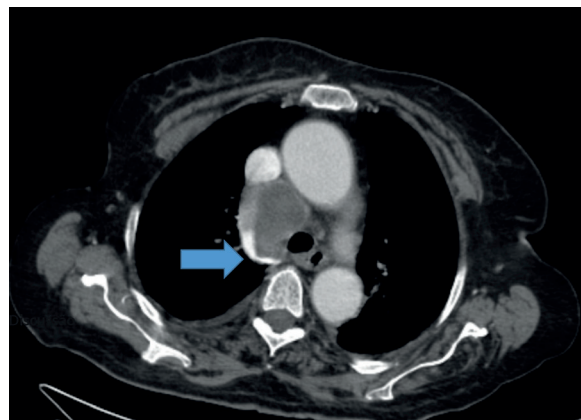
**Imagem I** AngioTC com identificação de aneurisma da Veia Ázigos (seta azul)

Perante este quadro clínico, a doente foi internada admitindo-se o diagnóstico de traqueobronquite, iniciando tratamento dirigido com antibioterapia e tratamento de suporte. Considerou-se que o quadro de hemoptises teria surgido no contexto de INR supratrapêutico (8,75) associado ao esforço da tosse, admitindo-se que o aneurisma seria um achado durante a investigação clínica.

No entanto, para excluir a possível relação realizou-se broncofibroscopia flexível, sem evidência de fistulização a nível da traqueia ou do início da árvore brônquica.

Perante a melhoria clínica da doente com o tratamento médico, decidiu-se prosseguir a investigação clínica em regime ambulatorio na consulta externa.

A doente repetiu AngioTC cerca de um mês depois, com trombose da totalidade do aneurisma da veia ázigos, pelo que se decidiu pela manutenção de atitude expectante com vigilância imagiológica seriada (Imagem II). A doente apresenta neste momento dois anos de *follow-up* sem intercorrências.



**Imagem II** Imagem de Follow-up de aneurisma da Veia Ázigos

## DISCUSSÃO

O aneurisma da veia ázigos é um diagnóstico raro, e frequentemente assintomático. Pode, no entanto, causar sintomas associados à compressão da veia cava superior, compressão do brônquio principal direito podendo também estar associado ao risco de embolia pulmonar, sobretudo quando apresenta trombo mural.<sup>(5)</sup> Teoricamente, o aneurisma veia ázigos apresenta risco de hemorragia e rotura, apesar de tal não estar descrito na literatura em casos de aneurismas não traumáticos.<sup>(2)</sup>

Relativamente a opções terapêuticas, pode-se decidir por tratamento expectante com controlo imagiológico seriado<sup>(6)</sup>, tratamento cirúrgico com ressecção por toracotomia ou toracoscopia<sup>(7,8)</sup>, ou tratamento endovascular. O tratamento endovascular pode passar pela embolização do aneurisma com recurso a coils ou a plugs, ou pela exclusão do aneurisma com recurso a *stentgrafts*.<sup>(9,5)</sup>

As indicações para tratamento não estão ainda bem definidas, dada a raridade deste diagnóstico. Na literatura é consensual a indicação para tratamento de casos sintomáticos, sobretudo quando apresentam sintomas compressivos, sendo a opção geralmente o tratamento cirúrgico toracoscópico.<sup>(9)</sup>

O tratamento de doentes assintomáticos é controverso, no entanto, em casos de aneurismas que apresentam trombo mural, considera-se que o risco de embolia pulmonar não é desprezível.



Neste caso, considerou-se tratar-se de um aneurisma secundário a um estado hiperdinâmico no sistema porta, associado à insuficiência cardíaca da doente.

Inicialmente considerou-se a hipótese de realização de tratamento endovascular do aneurisma após resolução do quadro agudo, pelo risco de desenvolvimento de embolia pulmonar.

Após a realização do controlo imagiológico em ambulatório que revelou a trombose completa de todo o aneurisma, considerou-se que o risco de embolia pulmonar tinha diminuído significativamente e que por outro lado o risco de complicações do tratamento endovascular tinha aumentado exponencialmente, pelo que se optou por uma estratégia conservadora. A doente apresenta neste momento dois anos de *follow-up* sem intercorrências.

### OBRAS CITADAS

1. WA W. Aneurysm of the azygos vein, etiology undetermined. Am J Roentgenol Radium Ther Nucl Med. 1963; p. 90.
2. Mohammad K BNSM. Idiopathic Azygos Vein Aneurysm Mimicking a Mediastinal Mass: Case Report and Review of Literature. J Med Cases. 2013; p. 4/5)\_292-295.
3. Seebauer L PHGJea. A mediastinal tumor simulated by a sacculated aneurysm of the azygos vein. Thorac Cardiovasc Surg. 1989; p. 37(2):112-114.
4. Nakamura Y NKNHea. Surgical exclusion of a thrombosed azygos vein aneurysm causing pulmonary embolism. The journal of thoracic and cardiovascular surgery. 2007.
5. Favelier S ELPPea. Successful Endovascular Treatment of a Large Azygos Vein Aneurysm With Stent-Graft Implantation. Ann Thorac Surg. 2015; p. 99:1455.
6. Sonny Sau-hin C SLCKK. Azygos vein aneurysm: CT follow-up.. J Thorac Imaging. 2006; p. 21:66-68.
7. Person TD KCCHea. Thorascopic approach to the resection of an azygos vein aneurysm. J Thorac Cardiovasc Surg. 2005; p. 30:230-231.
8. Gomez MA DAPPea. Partial thrombosis of an idiopathic azygos vein aneurysm.. Br J Radiol. 2004; p. 77:342-343..
9. H W. Transcatheter Occlusion of an Azygos Vein Aneurysm. Catheterization and Cardiovascular Interventions. 2011; p. 77:99-102.