

PSEUDOANEURISMA DA ARTÉRIA TEMPORAL SUPERFICIAL

SUPERFICIAL TEMPORAL ARTERY PSEUDOANEURYSM

Carolina Lobo Mendes, André Marinho, Juliana Varino, Luís Antunes, António Albuquerque Matos, Óscar Gonçalves

Centro Hospitalar e Universitário de Coimbra

Recebido a 2017-05-01;

Aceite a 25-10-2017;

RESUMO

Os pseudoaneurismas da artéria temporal superficial são raros, sendo responsáveis por cerca de 1% de todos os pseudoaneurismas. Estão maioritariamente associados a traumatismos contusos ou penetrantes da região frontotemporal da cabeça.

Relata-se o caso de um jovem de 18 anos com aparecimento de massa pulsátil na região frontotemporal após traumatismo contuso cinco semanas antes. Submetido a tratamento cirúrgico com laqueação dos topos arteriais e exérese do falso aneurisma.

Palavras-chave

Pseudoaneurisma; Artéria temporal superficial; Traumatismo contuso;

ABSTRACT

Pseudoaneurysms of the superficial temporal artery are uncommon but mainly result secondary to blunt or penetrating trauma of the frontotemporal region of the head.

The authors report a clinical case of a young male with a false aneurysm of superficial temporal artery. Five weeks before he had a blunt trauma of the head. The authors did surgical resection via proximal and distal artery ligation.

Keywords

Pseudoaneurysm; Superficial temporal artery; Blunt trauma;

*Autor para correspondência.

Correio eletrónico: carolinalobomendes@gmail.com (C. Mendes).



INTRODUÇÃO

A artéria temporal superficial é um dos ramos terminais da artéria carótida externa originando-se ao nível da base da glândula parótida, dando posteriormente diversos ramos que vascularizam a região frontal e temporal do crânio^(8,9).

Esta artéria torna-se vulnerável a traumatismos devido à sua localização superficial nesta região frontotemporal^(3,8,9).

Assim, apesar de raros, os aneurismas desta artéria são essencialmente secundários a traumatismos, mais frequentemente contusos e de etiologias variadas^(2,3,6,8,9). São, então, mais comuns os falsos aneurismas, havendo descrições raras de aneurismas verdadeiros da artéria temporal superficial com origem arterosclerótica, pós-traumática ou vasculítica⁽⁹⁾.

Os falsos aneurismas da artéria temporal superficial correspondem apenas a cerca de 1% de todos os aneurismas traumáticos descritos^(6,9). Pela sua raridade, devemos ter um elevado grau de suspeição diagnóstica na presença de uma massa pulsátil no trajecto arterial com história traumática prévia⁽³⁾.

CASO CLÍNICO

Jovem do sexo masculino, 18 anos, recorre ao serviço de urgência por apresentar massa palpável e indolor da região fronto-temporal direita com crescimento recente e agravamento nos últimos dias.

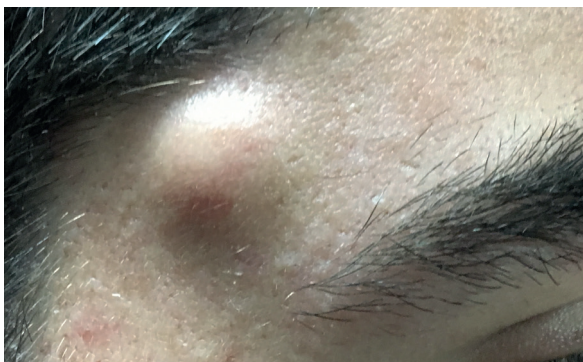

Figure 1 Tumefacção pulsátil da região fronto-temporal direita

Sem antecedentes patológicos conhecidos, refere história de traumatismo contuso na referida localização em jogo de futebol cerca de 5 semanas antes.

Ao exame objectivo apresentava uma massa pulsátil palpável, com cerca de 1 cm de maior diâmetro, sem sinais inflamatórios locais ou lesões erosivas da pele associadas.

Realizado eco-doppler para confirmação diagnóstica, foi objectivado um falso aneurisma do ramo frontal da artéria temporal superficial direita, com cerca de 1,3x1,2 cm, sem sinais de trombose parietal.

Submetido a laqueação dos topos proximal e distal arteriais com exérese do falso aneurisma. Sem intercorrências a registar peri-operatoriamente. Assintomático ao ano de *follow-up*.

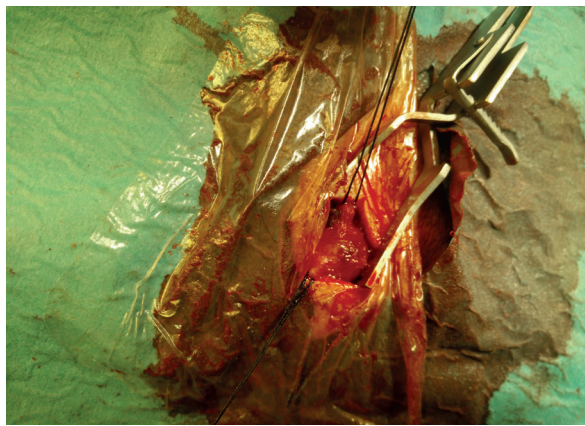


Figure 2 Imagem intra-operatória. Topos artérias distal e proximal referenciados.

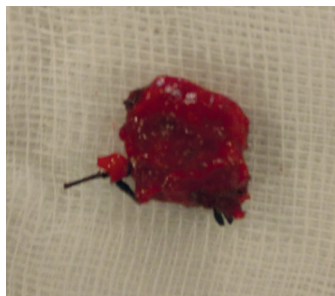

Figure 3 Segmento arterial ressecado, correspondendo ao pseudoaneurisma identificado

DISCUSSÃO

A artéria temporal superficial é o sitio mais frequente de aneurisma craniofaciais pós-traumáticos devido à sua localização superficial.

Os aneurismas traumáticos da artéria temporal superficial foram descritos pela primeira vez por Thomas Bartolin em 1740 após um traumatismo craniano contuso^(3,8,9).

Em 1934, Winslow e Edwards descreveram 108 casos de aneurisma de artéria temporal superficial, sendo 79 de origem traumática⁽³⁾.

Os traumatismos contusos são a causa mais comum deste pseudoaneurisma, correspondendo a 75% dos casos descritos na literatura.

A maioria destes aneurismas apresenta-se como uma massa pulsátil frontotemporal, associada a cefaleia ou desconforto ao nível do ouvido. A maioria das queixas álgicas destes doentes, deve-se a fenómenos compressivos das estruturas adjacentes, nomeadamente estruturas nervosas.

As queixas geralmente ocorrem em média 2 a 6 semanas após o evento traumático que lhe deu origem^(3,10,11). A fácil detecção de massas nesta zona, pela sua localização superficial, deve levar a um grau de suspeição diagnóstico elevado, devendo proceder-se à confirmação com exames complementares e tratamento breve.

Para além da história clínica e exame físico apropriados, o eco-doppler é um exame não invasivo muito apropriado para o diagnóstico e possível tratamento desta patologia. O Eco-doppler apresenta, neste tipo de traumatismos, uma sensibilidade e especificidade de 94 e 97%, respectivamente, sendo o método de avaliação de eleição.

A AngioTC e AngioRM podem fornecer dados importantes no que diz respeito a lesões associadas intra ou extracranianas^(3,9,10). Actualmente a Angiografia diagnóstica não tem um papel tão importante como outrora, sendo na maioria dos casos dispensável.

As opções terapêuticas actuais incluem compressão extrínseca eco-guiada do pseudoaneurisma, injeção de trombina eco-guiada, tratamento endovascular com exclusão aneurismática, nomeadamente através de coils, e abordagem cirúrgica^(2,4,5,11).

A escolha do tratamento deve ser adaptada ao doente e ao médico, no entanto, na ausência de sintomas compressivos, pode aceitar-se a compressão externa eco-guiada como uma primeira abordagem⁽¹¹⁾.

A exclusão endovascular deve ser programada e realizada em centros com larga experiência dado ao risco, ainda que pequeno, de AVC associado. Autores defendem, no entanto, que é uma forma de abordagem segura em doentes selecionados^(1,5,11).

A correcção cirúrgica destes aneurismas continua a ser o tratamento de eleição, sendo preconizada a laqueação dos dois topos arteriais, com ressecção e exérese do pseudoaneurisma^(1,2,7).

Devido à sua evolução imprevisível e ao risco iminente de ruptura, os doentes devem ser orientados para tratamento o mais precocemente após o diagnóstico^(2,4,7).

BIBLIOGRAFIA

1. Van Uden DJ, Truijers M, Schipper EE, Zeebregts CJ, Reijnen MM. Superficial temporal artery aneurysm: diagnosis and treatment options. *Head Neck* 2013;35:608-14.
2. Egbert J.D. Veen*, Floris B. Poelmann and Frank F.A. IJpma ; A traumatic superficial temporal artery aneurysm after a bicycle accident *JSCR* 2014; 10 (2 pages) doi:10.1093/jscr/rju112
3. Ana Julia de Deus Silva,- Ricardo Virgínio dos Santos, Salvador José de Toledo Arruda Amato, Alexandre Campos Moraes Amato; True posttraumatic aneurysm of the temporal artery , *J Vasc Bras.* 2016 Abr.-Jun.; 15(2):165-167
4. Cox MW, Whittaker DR, Martinez C, Fox CJ, Feuerstein IM, Gil-espíe DL., Traumatic pseudoaneurysms of the head and neck; *Journal of Vascular Surgery* 2007; 46; 1227-33.
5. Vladimir Zoran Cvetic, MD, Oliver Radmili, MD, Borivoje Lukic, MD, Momcilo Colic, MD, Lazar Davidovic, PhD; Endovascular Treatment of Traumatic Pseudoaneurysm of the Superficial Temporal Artery, *ascular and Endovascular Surgery*, vol. 50, 3: pp. 171-174. , First Published March 15, 2016.
6. Pourdanesh F, Salehian M, Dehghan P, Dehghani N, Dehghani S. Pseudoaneurysm of the superficial temporal artery following penetrating trauma. *J Craniofac Surg.* 2013;24(4):e334-e337.
7. Pipinos I, Dossa C, Reddy DJ. Superficial temporal artery aneurysms. *J Vasc Surg.* 1998;27(2):374-377.
8. Mizouni H, Hedhli M, Zainine R, Sahtout S, Besbes G, Menif E. Post-traumatic pseudoaneurysm of the superficial temporal artery: a rare cause of facial mass. *European Journal of Radiology Extra* 2011; 79: e33-e35.
9. Sandrina Figueiredo Braga, Joana Ferreira, João Vasconcelos, Ricardo Gouveia, Pinto Sousa, Daniel Brandão, Pedro Brandão, A. Guedes Vaz, Falso aneurisma da artéria temporal superficial: caso clínico e revisão da literatura, *Revista Portuguesa de Cirurgia Cardio-torácica e Vascular*, N°2 2012, Pág.99-102.
10. Cortez AP, Farias JWM, Pereira GM, Abrantes FCB, Freitas JC. Fistula arteriovenosa pós traumática da artéria temporal superficial - relato de caso. *Rev Bras Cir Cabeça Pescoço.* 2013;42:232-4.
11. K. M. Nikolakopoulos, C. P. Papageorgopoulou, * I. G. Ntouvas, S. Kakkos, and I. Tsolakis, Palpable Mass on the Head after Minor Trauma, *Case Rep Vasc Med.* 2016; 2016: 1340589.

