REVASCULARIZAÇÃO CONVENCIONAL ULTRADISTAL NA ISQUEMIA CRÍTICA: A ÚLTIMA FRONTEIRA

ULTRA DISTAL REVASCULARIZATION IN CRITICAL LIMB ISCHEMIA: THE FINAL FRONTIER

Gonçalo Cabral[1], Tiago Silva Costa[1], José Manuel Tiago[1], José L. Gimenez[1], Diogo Cunha e Sá[1]

1. Serviço de Angiologia e Cirurgia Vascular, Hospital Beatriz Ângelo, Loures

Recebido a 11 de junho de 2017
Aceite a 07 de junho de 2018

RESUMO

Introdução: A cirurgia convencional de revascularização ultra-distal continua a ser pouco utilizada pela maioria dos cirurgiões vasculares. No entanto, os escassos estudos publicados mostram resultados muito favoráveis em termos de sobrevida e salvação de membro.

Objetivos: Avaliar os resultados da cirurgia convencional de revascularização ultra-distal em doentes com isquemia crítica grau IV (estadios 5 e 6 da classificação de Rutherford); analisar os detalhes técnicos e de decisão cirúrgica que influenciam os resultados obtidos.

Material e métodos: Estudo retrospetivo, envolvendo todos os doentes admitidos nesta instituição com isquemia crítica nos estadios 5 e 6 da classificação de Rutherford, submetidos a cirurgia convencional de revascularização ultra-distal. Foi considerado critério de inclusão a cirurgia de *bypass* às artérias plantares comum, interna ou externa e à artéria pediosa. Foi avaliada a mortalidade, taxa de preservação de membro, sobrevida livre de amputação major e permeabilidade da revascularização, por intermédio de curvas de Kaplan-Meier.

Resultados: Entre Abril de 2012 e Março de 2016, 41 doentes (34 homens e 7 mulheres) com uma média de idades de 69.1 anos, foram submetidos a 50 procedimentos de revascularização ultra-distal, 35 dos quais à artéria pediosa, 10 a artérias plantares e 5 a procedimentos de resgate de failing *graft*. Em 84% das revascularizações (n=42) utilizou-se substituto venoso autólogo, sendo os restantes *bypass* compostos de PTFE e veia (n=8). O *follow-up* médio foi de 20.8 meses (2-47 meses). Não registámos qualquer mortalidade aos 30 dias e durante o *follow-up* a mortalidade global foi 7.3% (n=3). Ocorreram 9 oclusões das revascularizações (2 precoces e 7 tardias) e 5 amputações major. A permeabilidade primária foi de 78% e a permeabilidade primária assistida de 82%. A taxa de preservação de membro foi de 88.9% e, no final do *follow-up*, a sobrevida livre de amputação foi de 66%.

Conclusões: Os resultados demonstram que, em centros especializados e com elevado volume, esta técnica é muito eficaz na salvação de membros em isquemia crítica nos estadios 5 e 6 da classificação de Rutherford. Estes procedimentos devem ser tomados em consideração na ausência de outros vasos pontáveis ou como resgate, em membros já submetidos a procedimentos de revascularização prévios.

Palavras-chave
Complicações vasculares diabéticas; Diabetes Mellitus; Isquemia dos membros inferiores; Procedimentos cirúrgicos vasculares

*Autor para correspondência.
Correio eletrónico: goncalocabral@sapo.pt (G. Cabral).

ABSTRACT

***Introduction**: Ultra distal conventional revascularization is still underused by the majority of vascular surgeons. Nevertheless, the few studies published on this subject show very promising results in terms of limb salvage and amputation free survival.*

***Objectives**: The aim of this study is to evaluate the results of ultra distal conventional revascularization in patients with critical limb ischemia (stages 5 and 6 of Rutherford's classification). The technical details and surgical indications that influence results will also be analysed.*

***Material and methods**: Retrospective study analysing all patients admitted to this institution with the diagnosis of critical limb ischemia in stages 5 and 6 of Rutherford's classification, that were submitted to ultra distal conventional revascularization. Our inclusion criterion was bypass surgery targeting the common plantar, internal plantar, external plantar or dorsalis pedis. Mortality, limb salvage, amputation free survival and graft patency were analysed by means of Kaplan-Meier product-limit method.*

***Results**: Between April 2012 and March 2016, 50 ultra distal revascularization procedures, (35 targeting the dorsalis pedis artery, 10 to plantar arteries and 5 redo procedures for failing grafts) were performed in 41 patients (34 male and 7 female), with a mean age of 69.1 years. Autologous venous conduit was used in 84% of the procedures (n=42), with the remaining being composite bypasses of PTFE and vein (n=8). Mean follow-up was 20.8 months (2-47 months). There weren't any deaths within 30 days of surgery and mortality during follow up was 7.3% (n=3). There were 9 graft occlusions (2 early and 7 late) and 5 major amputations. Primary patency was 78% and primary assisted patency 82%. Limb salvage was accomplished in 88.9% of patients and amputation free survival was 66% at the end of follow-up.*

***Conclusions**: Our results show that, in high volume dedicated centres, these procedures are very effective for limb salvage in patients with critical limb ischemia in stages 5 and 6 of Rutherford's classification. They should be taken in consideration in the absence of more proximal patent arteries or in patients already submitted to former revascularizations.*

Keywords

Diabetic vascular complications; Diabetes mellitus; Critical limb ischemia; Vascular surgical procedures.

INTRODUÇ ÃO

A cirurgia convencional de revascularização ultra-distal dos membros inferiores continua a ser pouco utilizada pela maioria dos cirurgiões vasculares. No entanto, os estudos publicados nesta área mostram resultados muito favoráveis em termos de sobrevida e salvação de membro. A artéria pediosa e artérias plantares são particularmente adequadas para a revascularização dos doentes diabéticos com isquemia critica, face ao seu padrão de doença arterial[1]. A extensão das lesões tróficas e idade relativamente jovem com que os doentes diabéticos desenvolvem complicações macro-vasculares ao nível das artérias dos membros inferiores são também fatores a ter em conta na escolha do procedimento, que se pretende durável e capaz de promover uma cicatrização e recuperação funcional rápidas.

OBJETIVOS

Os autores pretendem com este trabalho avaliar os resultados da sua experiência em cirurgia convencional de revascularização ultra-distal em doentes com isquemia crítica grau IV (estadios 5 e 6 da classificação de Rutherford). São também analisados os detalhes técnicos e de decisão cirúrgica que influenciam os resultados obtidos.

MATERIAL E MÉTODOS

Estudo retrospectivo envolvendo todos os doentes admitidos nesta instituição entre Abril de 2012 e Março de 2016 com o diagnóstico de isquemia crítica dos membros inferiores nos estadios 5 e 6 da classificação de Rutherford, submetidos a cirurgia convencional de revascularização ultra-distal. Foi considerado critério de inclusão a cirurgia de *bypass* às artérias plantares comum, interna ou externa e à artéria pediosa.

A permeabilidade das revascularizações foi aferida por palpação de pulso sobre o enxerto ou por ecodoppler. Definimos preservação de membro como a manutenção de uma parte suficiente do pé que permita a deambulação sem recurso a prótese, incluindo, como tal, amputações de dedos e transmetatársicas. Foi avaliada a mortalidade, taxa de preservação de membro, sobrevida livre de amputação major e permeabilidade da revascularização, por intermédio de curvas de Kaplan-Meier.
A mortalidade durante o período de *follow-up* foi aferida através dos registos hospitalares e por contacto telefónico.
O *follow-up* foi realizado aos 1, 3, 6, 9 e 12 meses e posteriormente de 6 em 6 meses, sempre com consulta e ecodoppler, com vista à deteção precoce de failing *grafts*. Os doentes com lesões tróficas em encerramento foram observados ainda com maior regularidade.

Diagnóstico e detalhes técnicos

Nesta série, todos os doentes foram submetidos a ecodoppler arterial e venoso dos membros inferiores na avaliação inicial e antes do procedimento de revascularização. Privilegiamos o uso da angiografia convencional dos membros inferiores com intuito diagnóstico, por forma a equacionar o melhor procedimento de revascularização para cada doente, excluindo apenas doentes com insuficiência renal crónica (IRC) pré-diálise. Nos doentes com IRC estadio III foi sempre realizada profilaxia da nefropatia de contraste. A qualidade da angiografia é crucial para o planeamento de qualquer revascularização ultra-distal, sendo mandatórias aquisições em 2 planos do pé e perna e tempos de exposição prolongados que permitam a opacificação das artérias plantares. Os tempos de aquisição de imagem podem chegar aos 30 segundos e, como tal, parece-nos fundamental a realização/supervisão destes exames por um membro da equipa com experiência neste tipo de revascularização, por forma a otimizar o uso de radiação e contraste. Nos doentes com contraindicação para a realização de angiografia, procedemos a revascularização com base nos achados do ecodoppler.
Optámos por realizar a cirurgia de revascularização ultra-distal sempre que as artérias plantares ou pediosa constituíam a única artéria capaz de promover fluxo direto para o pé, na presença de lesões tróficas.
Uma vez selecionada uma destas artérias como alvo para a revascularização, os doentes foram novamente avaliados por ultrassonografia, com vista a selecionar o conduto mais adequado. Preferimos sempre a veia safena interna invertida mas, quando tal não foi possível, utilizámos a veia safena externa, cefálica ou prótese de PTFE, por esta ordem. Quando utilizamos prótese de PTFE, foi sempre adicionado um adjuntivo venoso, normalmente um curto segmento de veia, por forma a permitir o encerramento da incisão do pé sem tensão.
Por forma a maximizar a utilização de condutos venosos e simplificar o procedimento, utilizámos muito frequentemente artérias de influxo mais distais, nomeadamente a artéria poplítea infra-genicular.
A exposição da artéria pediosa foi realizada através de uma incisão diretamente sobre a artéria no dorso do pé; no caso das artérias plantares interna e externa realizamos uma incisão que se prolonga desde a região retro-maleolar até à zona onde vai ser realizada a anastomose. Esta incisão permite isolar a bifurcação da artéria comum e selecionar então o local adequado para confecionar a anastomose (fig. 1).

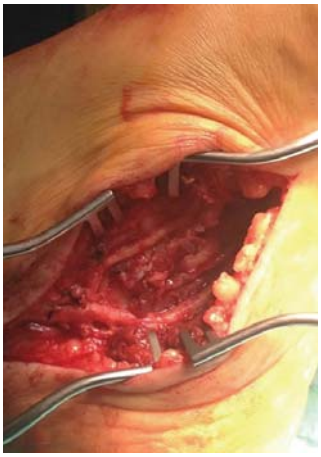

Figura 01: *Exposição das artérias plantar comum, interna e externa*

As anastomose distais foram sempre confecionadas sem a utilização de clamps, com recurso a bandas de Esmarch (fig. 2). Foi realizado sistematicamente controlo angiográfico no final do procedimento (fig. 3).

Figura 02: *Clampagem com recurso a banda de Esmarch*

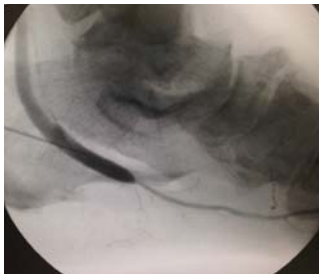

Figura 03: *Angiografia de controlo de revascularização da artéria plantar intern*

O encerramento das incisões distais foi realizado com nylon 3/0 ou 4/0 em pontos separados, num único plano, por forma a evitar necrose cutânea.
No pós-operatório, todos os doentes que não apresentavam risco hemorrágico proibitivo foram anticoagulados indefinidamente com varfarina ou um dos novos anticoagulantes orais.

RESULTADOS

Entre Abril de 2012 e Março de 2016, foram realizados 50 procedimentos de revascularização ultra-distal, 35 dos quais à artéria pediosa, 10 às artérias plantares e 5 procedimentos de resgate de failing *graft*. A indicação para cirurgia foi sempre a presença de isquemia crítica nos estadios 5 e 6 de Rutherford. Estas revascularizações foram realizadas em 41 doentes (34 homens e 7 mulheres) com uma média de idades de 69.05 ±9.16 anos. A demografia da população é mostrada na tabela 1, sendo notável que quase 90% dos doentes são diabéticos e a média de idade é relativamente baixa para uma população com isquemia critica, não alcançando os 70 anos.
Este número de procedimentos corresponde a cerca de 25% do total de revascularizações convencionais infra-inguinais realizadas nesta instituição durante o mesmo período de tempo.
Nas 45 revascularizações primárias, o influxo foi obtido a partir da artéria poplítea infra-genicular em 62.2% dos casos (n=28), das artérias femorais em 28.9% (n=13) e das artérias de perna em 8.9% (n=4). Em 84% das revascularizações (n=42) foi utilizado substituto venoso autólogo, sendo as restantes revascularizações enxertos compostos de PTFE e veia (n=8). Foram utilizadas veias alternativas em 8% dos casos, nomeadamente a veia cefálica (n=1), a veia safena externa (n=2) e splicing de veias safenas internas (n=1). A tabela 2 ilustra o influxo e condutos utilizados.
O *follow-up* médio foi de 20.8±13.22 meses (2-47 meses). Não registámos qualquer mortalidade aos 30 dias e durante o *follow-up* a mortalidade global foi 7.3% (n=3). Ocorreram 9 oclusões das revascularizações (2 precoces e 7 tardias) e 5 amputações major (3 precoces e 2 tardias).

Tabela 1 Demografia da população estudada

	Número de doentes (n=41)
Demografia	
Idade	69.05±9.16
Sexo masculino	34 (82.9%)
Diabetes mellitus	36 (87.8%)
IRC em hemodiálise	2 (4.9%)
Tabagismo	5 (12.2%)

Tabela 2 Condutos e artérias de influxo utilizadas

	Número de procedimentos
Conduto	
Veia safena interna	38
Veia safena externa	2
Veia cefálica	1
Splicing veia safena interna	1
Compostos (PTFE e veia)	8
Artéria de influxo	
Popliteia infra-genicular	28
Femoral comum	3
Femoral superficial	8
Femoral profunda	2
Tibial anterior	1
Tibial posterior	1
Peroneal	1
Tronco tibio-peroneal	1

Verificou-se um caso de morbilidade por infeção protésica que resultou na perda do enxerto que se encontrava permeável, mas tal aconteceu após cicatrização das lesões tróficas e não resultou na perda do membro.

A permeabilidade primária foi de 78% e a permeabilidade primária assistida de 82%. A taxa de preservação de membro foi de 88.9% e, no final do período de *follow-up*, a sobrevida livre de amputação foi de 66%. As figuras 4, 5 e 6 mostram as curvas de Kaplan-Meier relativas a estes resultados.

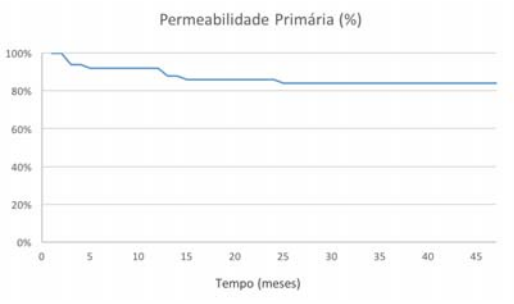

Figura 04 *: Análise de Kaplan-Meier da permeabilidade primária das revascularizações*

Figura 05 *: Análise de Kaplan-Meier da permeabilidade primária assistida das revascularizações*

Figura 06 *: Análise de Kaplan-Meier da sobrevida livre de amputação*

DISCUSSÃO

Este estudo demonstra que a revascularização ultra-distal realizada à artéria pediosa e às artérias plantares em doentes com isquemia crítica dos membros inferiores é segura, eficaz e durável. As taxas de permeabilidade, preservação de membro e sobrevida livre de amputação atestam esta afirmação, com resultados comparáveis a revascularizações mais proximais realizadas com veia safena interna. Tais aspetos são ainda mais importantes se tivermos em conta que os doentes desta série apresentam uma média de idade relativamente baixa e esperança de vida não negligenciável. São de realçar ainda as baixas taxas de morbilidade e mortalidade numa população em que mais de 90% dos doentes são diabéticos, com um *follow-up* médio de quase dois anos.

Embora a revascularização ultra-distal seja realmente a última fronteira no que toca a tratamento da isquemia crítica dos membros inferiores, não podemos deixar de realçar que, apesar de tecnicamente exigente e dependente de múltiplos detalhes de execução e decisão operatória, esta cirurgia é muito eficaz e gratificante, como demonstram os resultados da nossa prática clínica.

O padrão de doença arterial oclusiva do doente diabético parece particularmente talhado para este tipo de revascularização, dada a frequente permeabilidade da artéria pediosa ou de uma das artérias plantares na esmagadora maioria dos doentes. É bastante raro na nossa prática clínica atual considerarmos um doente irrevascularizável por ausência de vasos distais pontáveis. Por outro lado, a relativa ausência de doença proximal e da artéria femoral superficial permite a utilização da artéria poplítea infra-genicular como influxo em mais de 60% dos doentes da nossa série. Esta combinação de factores epidemiológicos leva a que, quase sempre, seja possível utilizar um conduto venoso com qualidade aceitável para um *bypass* de curta extensão, o que contribui para as excelentes taxas de permeabilidade documentadas. Conforme reportado em vários trabalhos [(2)(4)], estas vantagens não são obscurecidas pela progressão da doença da artéria femoral superficial. Na nossa série, todos os failing *graft* ficaram a dever-se a problemas com o enxerto venoso.

No que diz respeito à indicação para a realização de um *bypass* infra-maleolar, a nossa experiência, suportada pela literatura, diz-nos que a revascularização de um vaso que restabeleça fluxo pulsátil nas arcadas plantares é a forma mais eficaz de promover a completa cicatrização de lesões tróficas e controlo da infeção associada.[(1)]

A tendência atual favorece cada vez mais uma abordagem endovascular como primeira linha para o tratamento da

isquemia crítica dos membros inferiores, independentemente da complexidade do padrão de doença arterial oclusiva. No entanto, a evidência científica disponível mostra-nos que, em doentes classificados como TASC D na TransAtlantic InterSociety Consensus, apenas 14% dos doentes estão livres de restenose, re-intervenção ou amputação ao fim de um ano de *follow-up*.[5] Também o estudo BASIL[6] demonstrou que nos casos de falência do tratamento endovascular, a cirurgia convencional subsequente pode ficar comprometida, concluindo que em doentes com esperança de vida superior a dois anos a cirurgia convencional deveria ser a primeira opção. Quando se debatem os valores de preservação de membro comparando a abordagem convencional e endovascular, há um dado que é persistente em todos os trabalhos publicados – a importante taxa de re-intervenção inerente à cirurgia endovascular, mesmo quando se utilizam balões com fármaco de última geração. Na prática clínica, estas re-intervenções, mesmo quando bem-sucedidas, nem sempre são bem toleradas, custando muitas vezes ao doente perda tecidular adicional ou mais alguns meses sem encerrar as lesões tróficas, factos muitas vezes desvalorizados pelos resultados crus que os estudos nos apresentam.[7]

Os doentes com indicação para uma revascularização infra-maleolar são, na nossa série, portadores de doença aterosclerótica crural extensa, classificada como TASC D e relativamente jovens, pelo que estas reflexões são pertinentes e nos levam a utilizar a cirurgia convencional como primeira linha.[8]

A nossa experiência demonstrou também a utilidade desta técnica para o resgate da falência do tratamento endovascular. Muitas vezes, após uma tentativa de recanalização de artérias crurais não conseguida ou em casos de trombose/disseção pós-angioplastia, a pontagem de uma artéria infra-maleolar pode ser a única alternativa a uma amputação major.

CONCLUSÕES

Esta é uma das maiores séries institucionais de revascularização ultra-distal publicadas na literatura internacional. Os seus resultados demonstram que, em centros especializados e com elevado volume, esta técnica é segura, eficaz e durável, no tratamento de membros em isquemia crítica nos estadios 5 e 6 da classificação de Rutherford, com lesões extensas das artérias crurais.

Estes procedimentos devem ser tomados em consideração na ausência de vasos mais proximais pontáveis ou como resgate, em membros já submetidos a procedimentos de revascularização prévios.

Face a estes resultados, consideramos que estes procedimentos são um instrumento muito importante no armamentário terapêutico dos cirurgiões vasculares envolvidos no tratamento da isquemia crítica.

REFERENCES

1. Conrad MC. Large and small artery occlusion in diabetics and nondia- betics with severe vascular disease. Circulation 1967;36:83-91.
2. Cantelmo NL, Snow JR, Menzoian JO, LoGerfo FW. Successful vein bypass in patients with an ischemic limb and a palpable popliteal pulse. Arch Surg 1986; 121:217-20.
3. Ascer E, Veith FJ, Gupta SK, White SA, Bakal CW, Wengerter K, et al. Short vein grafts: a superior option for arterial reconstructions to poor or compromised outflow tracts? J Vasc Surg 1988; 7:370-8.
4. Stonebridge PA, Tsoukas AI, Pomposelli FB Jr, Gibbons GW, Campbell DR, Freeman DV, et al. Popliteal-to-distal bypass grafts for limb salvage in diabetics. Eur J Vasc Surg 1991; 5:265-9.
5. Giles KA, Pomposelli FB, Spence TL, Hamdan AD, Blattman SB, Panossian H, et al. Infrapopliteal angioplasty for critical limb ischemia: relation of TransAtlantic InterSociety Consensus class to outcome in 176 limbs. J Vasc Surg 2008; 48:128-36.
6. Adam DJ, Beard JD, Cleveland T, Bell J, Bradbury AW, Forbes JF, et al. BASIL trial participants. Bypass versus angioplasty in severe ischemia of the leg (BASIL): multicentre, randomized controlled trial. Lancet 2005; 366:1925-34.
7. Lo, Ruby C. et al. Outcomes following infrapopliteal angioplasty for critical limb ischemia. J Vasc Surg 2013; 57: 1455-64.
8. Brochado-Neto F, Cury M, Sacilotto R, et al. Vein bypasses to branches of pedal arteries. J Vasc Surg 2012; 55: 746-52.