SÍNDROME DE NUTCRACKER: UMA PATOLOGIA RARA E SUBDIAGNOSTICADA? A NOSSA EXPERIÊNCIA, REVISÃO DA LITERATURA E PROPOSTA DE UMA NOVA CLASSIFICAÇÃO ANATÓMICA DA SÍNDROME DE NUTCRACKER

NUTCRACKER SYNDROME: A RARE AND UNDERDIAGNOSED PATHOLOGY ? OUR EXPERIENCE, REVIEW OF THE LITERATURE AND PROPOSAL OF A NEW ANATOMICAL CLASSIFICATION OF NUTCRACKER SYNDROME

Miguel Machado[1], Rui Machado[1,2], Daniel Mendes[2], Rui Almeida[1,2]

1. Instituto de Ciências Biomédicas Abel Salazar– Universidade do Porto
2. Serviço de Angiologia e Cirurgia Vascular, Centro Hospitalar Universitário do Porto

Recebido a 13 de janeiro de 2018
Aceite a 07 de junho de 2018

RESUMO

Objetivo: Avaliar a nossa experiência no tratamento da síndrome de Nutcracker, rever a literatura e propor uma nova classificação anatómica para o síndrome.

Introdução: A síndrome de Nutcracker (SNC) pode resultar da compressão da veia renal esquerda (VRE) pela pinça formada pela artéria mesentérica superior e a aorta, denominada síndrome de Nutcracker anterior (SNCA) ou mais raramente resultar da compressão da VRE ,entre a aorta e a coluna lombar, quando esta tem um trajecto retro-aórtico, denominada síndrome de Nutcracker posterior (SNCP). A associação das duas anomalias pode ocorrer quando existe uma drenagem venosa circunaórtica (SNCM). A prevalência da SNC é desconhecida, mas parece ser rara e estar sub diagnosticada.

Material e Métodos: Uma analise retrospectiva descritiva caso a caso foi realizada baseada nos registos clínicos e imagiológicos relacionados com sete doentes diagnosticados com a síndrome de Nutcracker no período entre Janeiro-2011 e Março-2017 no Centro Hospitalar do Porto. O diagnóstico foi efectuado baseado na suspeita clínica, depois da exclusão de etiologias mais comuns da sintomatologia apresentada e pela observação imagiológica de uma estenose hemodinamicamente significativa da drenagem venosa renal na tomografia computorizada. Foram estudados sete doentes 57,1% (4 doentes) do sexo feminino ,com uma idade media de 21,7 anos e 85,7% na segunda ou terceira década de vida . O SNCP foi diagnosticado em 42,9% (3 doentes), o SNCA em 28,6% (2 doentes), o NCSM em 14,3% (1 doente), e a compressão de uma veia cava inferior esquerda , na pinça formada pela artéria mesenterica superior e pela aorta quando ela cruza para a direita em 14,3% (1 doente).O sintoma mais comum foi a hematúria macroscópica (71,4%), seguida pela dor no flanco desencadeado pelo exercício físico (28,6%) e a síndrome de congestão venosa pélvica em 14,3%. Três doentes foram submetidos a cirurgia, tendo dois realizado um auto-transplante renal na fossa ilíaca esquerda e um doente realizou uma angioplastia com *stenting* ílio-cava esquerdo. Um dos doentes que realizou auto-transplante renal foi submetido a uma nefrectomia por trombose da veia renal. Os restantes quatro doentes foram submetidos a tratamento conservador e vigilância clínica. Após um *follow-up* médio de 2,7 anos, cinco doentes estão completamente assintomáticos, um teve um episodio isolado auto-limitado de hematúria e um tem uma proteinúria assintomática.

Discussão /Conclusão: O diagnóstico da SNC pode ser efectuado em qualquer idade mas particularmente na segunda e terceira décadas de vida e é referido ser mais frequente no sexo feminino. Na nossa experiencia observamos uma relação sexo feminino/masculino de 1.3, com uma elevada proporção de SNCP (42,9%). Este revelou-se o tipo mais comum, contrariando a literatura publicada que refere ser o SNCA o mais frequente, estando apenas descritos 19 casos de SNCP

*Autor para correspondência.
Correio eletrónico: miguelvbmachado@gmail.com (M. Machado).

até ao ano de2017. Observamos também um quarto tipo anatómico de SNC (compressão da VCI pela pinça aorto-mesentérica causando hipertensão venosa renal), a que chamamos outro tipo anatómico de SNC, propondo uma nova classificação anatómica para a síndrome. Uma abordagem clínica conservadora de *wait and see* diminuiu a necessidade de intervenção cirúrgica para 42,9% dos doentes. A escolha do auto-transplante como terapêutica de eleição, deveu-se à nossa longa e boa experiencia em transplantação renal com mais de 2500 transplantes realizados. A nefrectomia realizou-se por via laparoscópica para reduzir a agressividade cirúrgica e melhorar o conforto pós operatório. No transplante tivemos em atenção a tensão na veia renal, que não deve existir, já que esta pode condicionar a sua trombose ao provocar uma estenose anastomótica. Apesar dos bons resultados publicados com o *stenting* da veia renal, nós mantemos alguma reserva e não a consideramos como primeira escolha.

Palavras-chave
Síndrome de Nutcracker, Fenómeno de Nutcracker, transplante renal, auto transplante renal.

ABSTRACT

Objective*: Evaluate our experience with treated patients with the diagnosis of Nutcracker Syndrome, literature review and proposal of a new classification for the Nutcracker Syndrome*

Introduction*: The Nutcracker syndrome (NCS) can result from the left renal vein (LRV) compression between the superior mesenteric artery and the aorta (Anterior NCS), or more rarely by compression of the LRV between the aorta and the lumbar vertebra when the vein passes behind the aorta, (posterior NCS). The association of the two anomalies can occur when a circunaortic renal vein exists. The prevalence of NCS is unknown, but it appears to be rare and under diagnosed.*

Methods and Materials*: A retrospective descriptive analysis case by case, based on the clinical and imagiological records related to seven patients diagnosed with Nutcracker Syndrome, in the period between January-2011 and March-2017, in our center . The diagnosis was made by clinical suspicion, after exclusion of other more common etiologies, and the observation of a significant hemodynamic stenosis of the venous kidney drainage by computed tomography. We observed 7 patients, 57,1% (4 patientes) females, with a mean age of 21,7 years with 85,7% in their second or third decade of life. Posterior NCS were observed in 42,9% (3 patients), anterior NCS in 28,6% (2 patients), antero-posterior NCS in 14,3% (1 patient), and compression of a left side vena cava by the aorta when it crosses to right side in 14,3% (1 patient). The most common symptom was macroscopic hematúria (71,4%), followed by flank pain exacerbated by exercise (28,6%) and congestion pelvic syndrome in 14,3%. Tree patients were submitted to surgery, two were treated with a renal auto transplant and one a left ilio-caval stenting. One patient submitted to an auto transplant necessitated a nephrectomy secondary to a renal venous thrombosis. The other four patients followed a conservative management and surveillance. After a mean follow-up of 2,7 years, five patients were asymptomatic, one had a self-limited haematuria episode, and another kept asymptomatic proteinuria.*

Discussion/Conclusion*: The diagnosis of NCS can be made at any age, particularly in the second and third decade of life and is reported to be more frequent in females. In our experience we observed a female/male ratio of 1,3, and a high proportion of posterior NCS (42,9%). The posterior NCS type was the most common type of NCS, going against the literature that reports only 19 cases since 2017. We describe a fourth type of Nutcracker Syndrome, that we call other anatomic type of NCS and we propose a new anatomical classification of NCS. A policy of wait and see, decreased the necessity of surgery to near one half of the patients (42,9%). The choice of renal auto transplant was due to our long and good experience in kidney transplantation, with more than 2500 cases done. The nephrectomy was done by laparoscopy to reduce the invasiveness, and we should pay attention to the tension of the renal vein, as it can result in thromboses as was one of our cases. Despite the recent reports of good results with stenting of the renal vein, we keep concern about the durability of the stents in this young population and it isn't our first choice.*

Keywords
Nutcracker Syndrome, Nutcracker Phenomenon, Kidney transplant, Kidney auto transplant.

INTRODUÇÃO

O Fenómeno de Nutcracker (FNC), também conhecido como *entrapment* da veia renal esquerda (VRE), resulta da sua compressão na forquilha formada pela AMS e a aorta, ou pela compressão entre a aorta e a coluna vertebral, quando a VRE tem um trajeto retro aórtico. Esta compressão condiciona o desenvolvimento de uma hipertensão venosa a nível renal e ou pélvico que poderá condicionar, em face da sua gravidade, manifestações clínicas. Shin JI et al [1] enfatizam que este efeito compressivo nem sempre está associado a sintomas clínicos, e que esta anatomia poderá ser uma variante do normal.

Quando este fenómeno anatómico condiciona o aparecimento de sintomas, deve adquirir o nome de Síndrome de Nutcracker (SNC). Não existe consenso sobre que tipo de sintomas são suficientemente severos para merecerem a designação de síndrome ou se as diferentes observações representam fases evolutivas do mesmo processo. A existência de outros *entrapment* venosos associados, nomeadamente a nível ilíaco, poderá agravar a sintomatologia Machado M et al.[2]

A compressão da VRE entre a aorta e AMS foi descrita, pela primeira vez, em 1950 por El Sadr e Mina,[3] tendo sido atribuído a De Schepper,[4] em 1972, o termo Nutcracker, embora ele tenha sido utilizado primeiramente, em 1971, por Chait et al.[5]

Na literatura publicada observa-se uma subdivisão da SNC em três tipos:

1- a variante anterior refere-se à compressão da veia renal, pela pinça formada pela aorta e artéria mesentérica superior, sendo o tipo mais comum. Menos frequentemente, a terceira porção do duodeno, que se situa em frente à VRE, poderá também ser comprimida, originando uma síndrome conhecida como Síndrome de Wilkie.[6][7][8][9][10][11]

2- a variante posterior refere-se à compressão da VRE anormalmente localizada entre a aorta e a coluna lombar. A localização retro aórtica da veia renal é rara, 1% a 3,4% [12] na população e, até 2011, apenas haviam sido descritos 11 casos de SNC posterior.[13][14][15][16]

3- a variante mista refere-se à coexistência de um sistema venoso circunaórtico, anterior e posterior ,tendo este uma frequência na população, entre 6 a 8,7%.[12] Nesta síndrome existe, em simultâneo, uma compressão da VRE anterior, pela pinça aorto-mesentérica, e da VRE posterior, pela aorta e corpo vertebral.

As teorias que tentam justificar o SNC incluem uma ptose renal posterior, uma posição da VRE alta ou uma origem distal da AMS.[17][18][19][20] A compressão da VRE também pode ocorrer por neoplasia pancreática, linfadenopatias para-pórticos, tumores retroperitoneais, tecido fibrolinfático ou volumosos aneurismas da aorta para-renal.[10][21][22][23]

MATERIAL E MÉTODOS

Foi realizado um estudo retrospectivo observacional, envolvendo 7 doentes diagnosticados com a SNC, no período de Janeiro-2011 a Março-2017, no Serviço de Angiologia e Cirurgia Vascular do Hospital de Santo António – Centro Hospitalar do Porto.

Os dados foram analisados através da estatística de frequências, procedendo-se a uma análise descritiva aplicada caso a caso, dada a reduzida dimensão da amostra.

RESULTADOS

As tabelas 1 e 2 reportam as características clínicas, imagiológicas, tratamentos e resultados obtidos nos doentes com SNC.

DISCUSSÃO E CONCLUSÃO

A prevalência exata da SNC é desconhecida, sendo considerada uma entidade clínica rara, contudo, recentemente, um número crescente de casos tem sido publicado.

A síndrome pode ser diagnosticada em qualquer idade, mas parece ser mais frequente na segunda e terceira década de vida, já que na puberdade, dá-se um rápido crescimento e maturação dos corpos vertebrais, com uma possível diminuição do ângulo entre a aorta e a AMS. Um segundo pico de prevalência na mulher de meia-idade é descrito.[24] por causas não explicáveis.

A história natural do FNC e da SNC é desconhecida, parecendo estar ambos sub-diagnosticados. O seu diagnóstico baseia-se, em primeiro lugar, no conhecimento da síndrome, num alto grau de suspeição clínica, e na avaliação imagiológica do doente. Destaca-se a importância da realização de uma história clínica e exame físico rigorosos[24] que alertam para os sintomas mais comuns, a sua evolução, o grau de compromisso funcional e possível compensação com o tempo. Para excluir condições mais comuns, a realização de um hemograma, exame urinário com cultura microbiológica e exame citológico, ureterocistoscopia, urografia e, por vezes, biópsia renal, são exames frequentemente realizados.

A manifestação clínica mais comum da SNC é a hematúria, que resulta da rotura da fina parede septal que separa as pequenas veias do sistema colector no fórnix renal.[25]

Os trabalhos histológicos realizados por MacMahon e Latorraca,[26] Pytel[27] e Low e Matz[28] demonstraram a existência de canais diretos que comunicavam o lúmen dilatado dos sinusóides venosos e os cálices renais, sendo estes canais revestidos, em parte, por endotélio e em

parte por epitélio de transição. A hematúria pode variar de micro a macro-hematúria dependendo da gravidade da hipertensão venosa, ocasionalmente provocando anemia e necessidade de transfusão sanguínea. No passado, esta síndrome era considerada uma causa rara de hematúria mas há estudos que revelam que pode ser responsável por 33,3% das hematúrias isoladas da criança.[29]

A segunda manifestação mais comum é a dor, localizada no flanco ou no abdómen, por vezes com irradiação para a face medial da coxa ou região nadegueira, sendo esta exacerbada pela marcha, posição sentada ou ortostática.

Uma outra manifestação clínica é a proteinúria. Embora o seu mecanismo etiológico não esteja completamente definido, a hipertensão venosa associada a uma agressão imune discreta tem sido sugerida.[30]

A congestão venosa pélvica na mulher é outra das manifestações clínicas, estando associada a sintomas como dismenorreia, dispaneuria, disúria, dor pélvica e varizes vulvares, e no homem ao varicocelo esquerdo , tendo sido reportada em 5,5% dos doentes e estando relacionada com o desenvolvimento da circulação colateral compensatória[31] A VRE poderá estar comprimida entre 50 a 100% de todos os doentes com varicocelo.[5][32]

A história natural do FNC e da SNC é desconhecida, parecendo estar ambos sub-diagnosticados. O seu diagnóstico baseia-se, em primeiro lugar, no conhecimento da síndrome, num alto grau de suspeição clínica, e na avaliação imagiológica do doente.

O ecodoppler é o exame de eleição na avaliação inicial, referindo-se uma sensibilidade e especificidade entre 78 a 100% .[33]

A tomografia computorizada (TC) e a ressonância magné-

Tabela I Clínica e diagnóstico

	Idade (anos)	Sexo	IMC	Tipo de SNC	Ângulo aorto-mesentérico	Tempo entre o início dos sintomas e o diagnóstico (anos)	Sintomatologia	Diagnóstico por imagem
Caso clínico 1	21	F	23,95	A	24,8°	3	Hematúria macroscópica	TC
Caso clínico 2	53	F	29,05	P		3	Hematúria macroscópica	TC
Caso clínico 3	12	F	18,73	A	27,1°	2	Dor lombar esquerda desencadeada pelo esforço	Ultrasonografia / TC
Caso clínico 4	24	M	22,09	P		2	Hematúria macroscópica Dor lombar esquerda desencadeada pelo esforço físico	TC
Caso clínico 5	14	M	17,99	M	35,8°	1	Hematúria macroscópica	TC cistoscopia
Caso clínico 6	30	F	26,3	P		0	Síndrome de congestão venosa pélvica + varizes na coxa esquerda + edema do membro inferior esquerdo	TC + flebografia
Caso clínico 7	18	M	24,22	O	39,3°	1	Hematúria macroscópica Dor lombar esquerda desencadeada pelo esforço físico e proteinúria	TC + flebografia
Médias Frequência	Média: 24,6 <30: 85,7%	F: 57,1%	Média: 23,19 <20: 28,6%	P: 42,9% A: 28,6% M: 14,3% O: 14,3%	Média: 31,8°	Média: 1,7	Hematúria macroscópica: 85,7% Dor lombar: 42,9%	TC: 100%

F: feminino; M: masculino; IMC: índice de massa corporal; SNC: Síndrome de Nutcracker; A: Síndrome de Nutcracker anterior; P: Síndrome de Nutcracker posterior; M: Síndrome de Nutcracker misto; O: outras formas de Síndrome de Nutcracker; TC: tomografia computorizada

Tabela II Tratamento e *follow-up*

	Tratamento na altura do diagnóstico	Tratamento cirúrgico				Tratamento realizado durante o follow-up	Follow-up (03 de 2017)
		Tratamento cirúrgico	Tempo de isquemia quente (mn)	Reconstrução vascular e tipo	Complicações		
Caso clínico 1	Transfusão	Nefrectomia laparóspica + Autotransplante renal	3	Não		Vigilância clínica	Sem queixas
Caso clínico 2	Transfusão	Cateter ureteral esquerdo				Vigilância clínica	Um episódio de hematúria em 201
Caso clínico 3	Evitar exercício físico	-				Vigilância clínica	Sem queixas Restrição da atividade física
Caso clínico 4	Evitar exercício físico	-				Vigilância clínica	Sem queixas Restrição da atividade física
Caso clínico 5	Transfusão	Nefrectomia laparóspica + Autotransplante renal	4,3	Sim (prolongamento da veia renal)	Trombose da veia renal esquerda/ Nefrectomia	Vigilância clínica	Sem queixas
Caso clínico 6		*Stenting* iliocava				Vigilância clínica Gravidez em 2016	Sem queixas
Caso clínico 7	Evitar exercício físico	-				Vigilância clínica	Sem queixas Restrição da atividade física proteinúria
Médias Frequência	Transfusão: 42,9%	Tratamento cirúrgico: 42,9%				Vigilância clínica: 100%	*Follow-up* médio: 2,7 anos Assintomáticos: 71,4%

tica nuclear (RMN) demonstram claramente a compressão da VRE mas não definem padrões hemodinâmicos, como a velocidade e a direção do fluxo. Permitem, contudo, definir o ângulo entre a aorta e a AMS que é normalmente próximo dos 90° (figura 1) e no SNC normalmente inferior a 35°, avaliar o espaço envolvente da veia renal esquerda e a sua compressão permitindo definir LRV ratio (Hilar diameter to aorto mesenteric diametrer) que se for superior a 4,9 tem uma especificidade de 100% e a observação na região aorto-mesentérica da compressão e o "beak sign" que apresenta a maior acuidade diagnostica no SNC, ou a compressão da VRE na posição retro aórtica (figura 2)[34]

A flebografia permite a demonstração da estenose e a

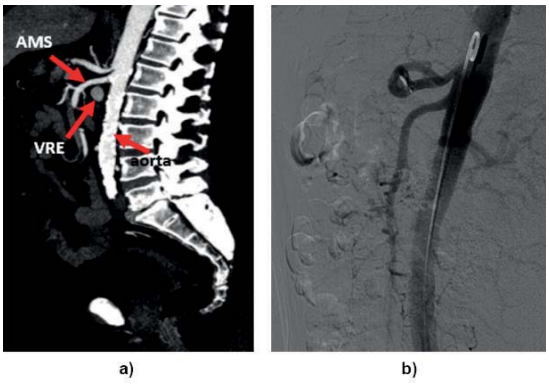

Figura 01 *: a) AngioTC observando-se um ângulo aberto entre a AMS e a aorta, com a veia renal localizada na área formada por essa pinça; b) Aortografia convencional de perfil visualizando-se a normal emergência da artéria mesentérica superior*

Figura 02 *: AngioTC, observando-se compressão da VRE entre a AMS e a aorta e o beak sign ,com um ângulo aorto-mesentérico de 22º*

determinação do gradiente de pressão entre a VRE e a VCI. O gradiente de pressão normal é inferior a 1mmHg e vai depender da eficácia da circulação colateral, sendo que Nishimura refere um gradiente >= 3 mmHg[35] como anómalo. Contudo, não há um claro acordo sobre o valor a partir do qual a SNC deva ser diagnosticada,[17][36][37] tendo Beinart et al[38] demonstrado que o gradiente reno-cava, em pessoas saudáveis, variava entre 0 e 1mmHg.

O tratamento da SNC é controverso, variando entre o tratamento conservador e a nefrectomia, dependendo este da sintomatologia do doente e da experiência do Cirurgião e da Instituição Hospitalar na realização de cirurgia convencional, endoscópica, robótica ou endovascular.

Alguns autores referem uma taxa de remissão sintomatológica espontânea até 75%, em doentes com menos de 18 anos de idade e com um *follow-up* de 2 anos. No caso de manutenção sintomatológica, ao fim de dois anos, a terapêutica cirúrgica deve ser considerada nos indivíduos com menos de 18 anos de idade e, ao fim de seis meses nos adultos.

A cirurgia mais realizada foi a transposição da VRE, realizada pela primeira vez por Stewart et al,[36] e que envolve a secção da VRE junto à sua inserção na VCI e a sua reanastomose a um nível mais distal. Alguns doentes, apesar do sucesso desta cirurgia, mantêm hematúria, atribuída à persistência de conexões entre os sinusoides venosos dilatados e os cálices renais e, consequentemente, necessitam de efetuar tratamento cirúrgico complementar .[40]

O autotransplante renal é uma técnica mais invasiva, mas, com a realização da nefrectomia por via laparoscópica, e se existir grande experiência em cirurgia de transplante renal especialmente de dador vivo, é uma técnica apelativa com bons resultados publicados, sendo esta a técnica de eleição no nosso Serviço.[41]

A cirurgia endoscópica representa um avanço no caminho da cirurgia minimamente invasiva, havendo casos descritos de transposição da VRE[42] e de pontagem espleno-renal[43] realizados com esta técnica, contudo esta é complexa e exige muita experiência. A laparoscopia assistida por robot no tratamento da SNC tem sido limitada a relatos de casos clínicos, sendo necessários mais estudos para avaliar os seus resultados e a relação custo-eficácia.

A cirurgia endovascular tem vindo a substituir progressivamente a cirurgia convencional no tratamento da doença vascular, nomeadamente no sector venoso. O primeiro caso de um *stenting* numa SNCA foi efetuado, em 1995, por Neste MG et al.[44] Chen S et al[45] referem a resolução sintomática, em 59 de 61 doentes tratados com *stenting*, referindo uma melhoria dos padrões hemodinâmicos, uma taxa de complicações baixa e ausência de trombose . O *stent* ideal deve ter uma força radial elevada, boa conformabilidade e pouca retração em comprimento para permitir uma colocação precisa. Os *stents* mais usados são os auto-expansíveis e devem ser colocados desde a primeira bifurcação venosa distal para minimizar o risco da sua migração. O SNCP tem sido referido como uma contraindicação para *stenting*. A trombose da VRE após *stenting* pode ocorrer mas é rara , devido ao alto fluxo existente nesta veia e à produção endógena renal de uroquinase.

O tratamento do SNC posterior coloca problemas adicionais, nomeadamente pela falta de segurança na colocação de um *stent* num espaço exíguo, entre a coluna vertebral e a aorta, o que poderá levar à erosão da parede aórtica e criar uma fístula artério-venosa de alto débito.[46]

Na nossa experiência a SNC é uma entidade clínica rara corroborando o trabalho de Rudloff et al,[24] que numa revisão da literatura, em 2006, encontrou apenas quatro publicações com mais de oito casos clínicos. Contudo, têm sido publicadas recentemente séries com um número elevado de doentes tratados com *stenting* da veia renal, nomeadamente na China.[45]

Na nossa série, observamos que 57,1% dos doentes eram do sexo feminino, a idade média foi de 22 anos, tendo 85,7% menos de 30 anos, com um IMC médio de 23,2. Em relação à etiologia, observamos um predomínio da SNCposterior (42,9%), contrariando o publicado na literatura, em que a SNCanterior é a mais frequente. Ananthan K et al[47] referem que, em 2017, apenas haviam sido descritos 19 casos de SNCposterior na literatura. Observamos um novo tipo anatómico de SNC, em que uma VCI esquerda recebe a VRE, sendo a VCI comprimida entre a AMS e a aorta, a que apelidamos de outras formas anatómicas. Assim, propusemos uma nova classificação do SNC: SNC anterior, SNC posterior, SNC misto e SNC de outras formas anatómicas (tabela III).

O tempo médio entre o início dos sintomas e o diagnóstico foi de 1,4 anos, sendo as manifestações clínicas mais comuns a hematúria macroscópica (71,4%), seguida pela hematúria macroscópica associada a dor lombar induzida pelo esforço (28,6%). Todos os doentes realizaram angio-TC abdomino-pélvico que confirmou a compressão venosa.

A terapêutica médica expectante com vigilância clínica

Tabela III Proposta de nova classificação etiológica da SNC

Síndrome de Nutcracker	
1) Anterior	**2) Posterior**
	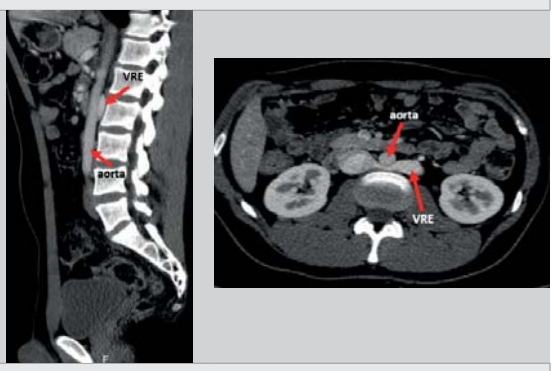
SNC anterior: a) observa-se ângulo aorto-mesentérico superior de 27° e b) compressão marcada da VRE pela AMS, em corte transversal de TC.	SNC posterior: observa-se a VRE em posição retroaórtica, sendo esta comprimida entre a aorta e o corpo vertebral
3) Misto	**4) Outras causas anatómicas**
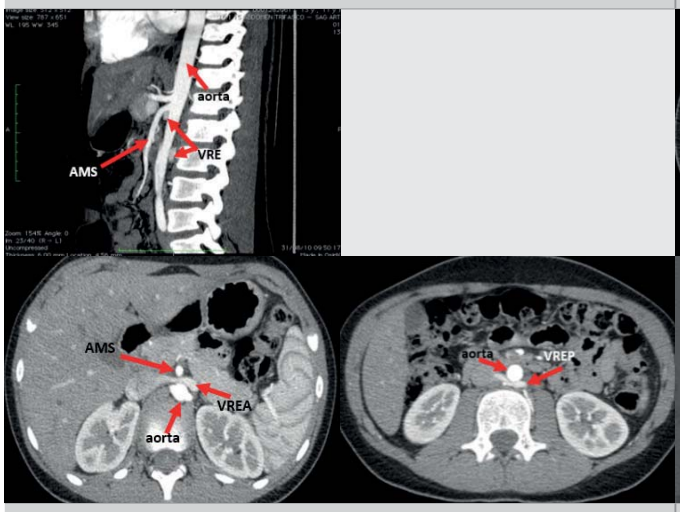	
SNC misto: visualização em corte transversal de TC de compressão de VRE anterior pela AMS e aorta, e de uma segunda VRE posterior comprimida entre a aorta e corpo vertebral.	SNC de outra causa anatómica: veia cava inferior em posição anómala à esquerda, recebendo a VRE e sendo comprimida pela pinça formada pela aorta e a AMS.

permitiu a redução da terapêutica cirúrgica para 42,9% dos casos, sendo dois doentes submetidos a auto transplante renal e um a *stenting* ílio-cava. O auto transplante renal foi a terapêutica de eleição preconizada para esta síndrome, estando de acordo com o defendido por outros autores, como Ali-El-Dein B. et al,[14] Shokeir AA et al[20] e Chuang CK et al,[48] embora com um pequeno número de doentes tratados (figura 3).

A idade jovem dos doentes, a ausência de conhecimentos sobre a durabilidade e comportamento deste tipo de *stenting* a longo prazo associado à excelente experiência no auto transplante, levaram à sua não realização, neste grupo de doentes jovens, contrariando a tendência recentemente publicada na literatura.

Com um *follow-up* médio de 2,7 anos, 71,4% (5 doentes) dos doentes mantiveram-se completamente assintomáticos, 14,3% (1 doente) teve um episódio único de hematúria macroscópica que regrediu espontaneamente, e 14,3% (1 doente) manteve uma proteinúria assintomática.

Estes resultados validam a atitude terapêutica realizada (tratamento sintomático associado a vigilância clínica), reservando a intervenção cirúrgica para as situações que não resolvem espontaneamente.

BIBLIOGRAFIA

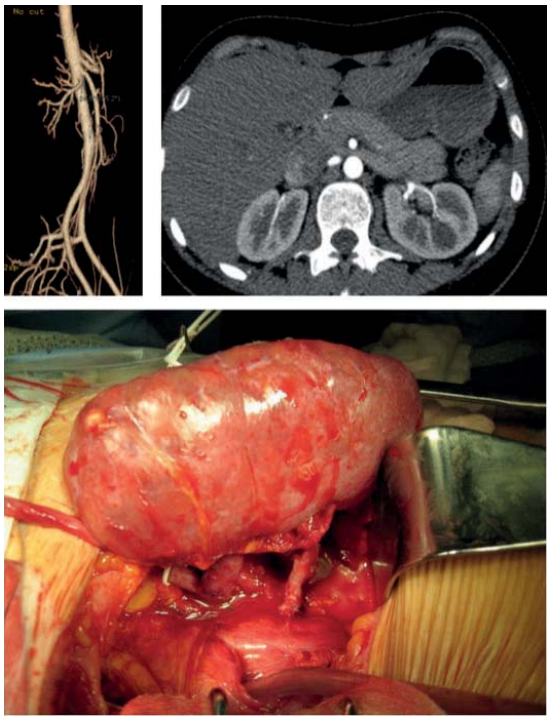

Figura 03 *: Imagem de autotransplante realizado em doente com SNC anterior; implante de rim na fossa ilíaca*

1. Shin JI , Lee JS. Nutcracker phenomenon or nutcracker syndrome Nephrol Dial Transplant. 20, 2005, Vol. 1, pp. 120-129
2. Machado M, Machado R, Mendes D, Almeida R. May-Thurner Syndrome associated with a Nutcracker Syndrome, clinical case and literature review. Angiologia e Cirurgia Vascular, 2017 volume 3, numero 1, pp. 52-57
3. El-Sadr AR e Mina A. Anatomical and surgical aspects in the operative management of varicocele. Urol Cutaneous Rev. 54, 1950, Vol. 5, pp. 257-262.
4. de Schepper A. "Nutcracker" phenomenon of the renal vein and venous pathology of the left kidney [in Dutch]. J Belge Radiol. 55, 1972, Vol. 5, pp. 507-511.
5. Chait A, et al. Vascular impressions on the ureters. Am J Roentgenol Radium Ther Nucl Med. 111, 1971, Vol. 4, pp. 729-749
6. Hearin JB. Duodenal ileus with special reference to superior mesenteric artery compression. Radiology. 86, 1966, Vol. 2, pp. 305-310.
7. Wilson-Storey D , MacKinlay GA. The superior mesenteric artery syndrome. J R Coll Surg Edinb. 31, 1986, Vol. 3, pp. 175-178.
8. Bedoya R, et al. Clinical and radiological aspects of the superior mesenteric artery syndrome. J Fla Med Assoc. 73, 1986, Vol. 9, pp. 686-689.
9. Cohen LB, Field SP , Sachar DB. The superior mesenteric artery syndrome: the disease that isn't, or is it? J Clin Gastroenterol. 7, 1985, Vol. 2, pp. 113-116.
10. Pastershank SP. Left renal vein obstruction by a superior mesenteric artery. J Can Assoc Radiol. 25, 1974, Vol. 1, pp. 52-54.
11. Barsoum MK, Shepherd RF, Welch TJ. Patient with both Wilkie syndrome and Nutcracker syndrome. Vasc Med. 13, 2008, Vol. 3, pp. 247-250
12. Latorre J. Malformaciones congénitas. J Latorre Vilallonga. Sector iliocava: Anatomía, Fisiopatología, Exploraciones y Tratamiento. Barcelona : Uriach, 1993, pp. 70-112.
13. Urban BA, Ratner LE , Fishman EK. Three-dimensional volume--rendered CT angiography of the renal arteries and veins: normal anatomy, variants, and clinical applications. Radiographics. 21, 2001, Vol. 2, pp. 373-386.
14. Ali-El-Dein B, et al. Anterior and posterior nutcracker syndrome: a report on 11 cases. Transplant Proc. 35, 2003, Vol. 2, pp. 851-853.
15. Takahashi Y, et al. Does severe nutcracker phenomenon cause pediatric chronic fatigue? Clin Nephrol. 53, 2000, Vol. 3, pp. 174-181.
16. Shaper KR, Jackson JE, Williams G. The nutcracker syndrome: an uncommon cause of haematuria. BR J Urol. 74, 1994, Vol. 2, pp. 144-146.
17. Hohenfellner M, et al. The nutcracker syndrome: new aspects of pathophysiology, diagnosis and treatment. J Urol. 146, 1991, Vol. 3, pp. 685-688.
18. Fu WJ, et al. Diagnosis of the nutcracker phenomenon by multislice helical computed tomography angiography. Chin Med J (Engl). 117, 2004, Vol. 12, pp. 1873-1875.
19. Wendel RG, Crawford ED, Hehman KN. The "nutcracker" phenomenon: an unusual cause for renal varicosities with hematuria. J Urol. 123, 1980, Vol. 5, pp. 761-763.
20. Shokeir AA, el-Diasty TA, Ghoneim, MA. The nutcracker syndrome: new methods of diagnosis and treatment. Br J Urol. 74, 1994, Vol. 2, pp. 139-143.
21. Cope C, Isard HJ. Left renal vein entrapment: a new diagnosis finding in retroperitoneal disease. Radiology. 92, 1969, Vol. 4, pp. 867-872.
22. Zerhouni EA, et al. Elevated pressure in the left renal vein in patients with varicocele: preliminary observations. J Urol. 123, 1980, Vol. 4, pp. 512-513.
23. Ariyoshi A , Nagase K. Renal hematuria caused by "nutcracker" phenomenon: a more logical surgical management. Urology. 35, 1990, Vol. 2, pp. 168-170.
24. Rudloff U, et al. Mesoaortic compression of the left renal vein (nutcracker syndrome): case reports and review of the literature. Ann Vasc Surg. 20, 2006, Vol. 1, pp. 120-129.
25. Beinart C, et al. Left renal vein hypertension: a cause of occult hematuria. Radiology. 145, 1982, pp. 647-650.
26. MacMahon HE , Latorraca R. Essential renal hematuria. J Urol. 71, 1954, pp. 667-676.
27. Pytel A. Renal fornical hemorrhages: their pathogenesis and treatment. J Urol. 83, 1960, pp. 783-789.
28. Low AI , Matz LR. Haematuria and renal fornical lesions. Br J Urol. 44, 1972, pp. 681-691.

29. Shin JI, et al. Effect of renal Doppler ultrasound on the detection of nutcracker syndrome in children with hematuria. Eur J Pediatr. 166, 2007, Vol. 5, pp. 399-404.
30. Ekim M, et al. The "nutcracker phenomenon" wit orthostatic proteinuria: case reports. Clin Nephrol. 65, 2006, pp. 280-283.
31. Poyraz AK, et al. Evaluation of left renal vein entrapment using multidetector computed tomography. Acta Radiol. 54, 2013, pp. 144-148.
32. Unlu M, et al. Anatomic and hemodynamic evaluation of renal venous flow in varicocele formation using color Doppler sonography with emphasis on renal vein entrapment syndrome. Scand J Urol Nephrol. 41, 2007, Vol. 1, pp. 42-46.
33. Takebayashi S, et al. Diagnosis of the nutcracker syndrome with color Doppler sonography: correlation with flow patterns on retrograde left renal venography. AJR Am J Roentgenol. 172, 1999, Vol. 1, pp. 39-43.
34. Kurklinsky AK , Rooke TW. Nutcracker Phenomenon and Nutcracker Syndrome. Mayo Clin Proc. 85, 2010, Vol. 6, pp. 552-559.
35. Wolfish NM, McLaine PN , Martin D. Renal vein entrapment syndrome: frequency and diagnosis - a lesson in conservatism. Clin Nephrol. 26, 1986, pp. 96-100.
36. Stewart BH , Reiman G. Left renal venous hypertension "nutcracker" syndrome. Managed by direct renocaval re-implantation. Urology. 20, 1982, pp. 365-369.
37. Kim SH, et al. Nutcracker syndrome: diagnosis with Doppler US. Radiology. 198, 1996, pp. 93-97.
38. Beinart C, et al. Left renal to inferior vena cava pressure relationship in humans. J Urol. 127, 1982, pp. 1070-1071.
39. Reed NR, et al. Left renal vein transposition for nutcracker syndrome. J Vasc Surg. 49, 2009, p. 386.
40. Hohenfellner M, et al. Transposition of the left renal vein for treatment of the nutcracker phenomenon: long-term follow-up. Urology. 2002, pp. 354-357.
41. Shokeir AA et al. The Nutcracker Syndrome: new methods of diagnosis and treatment. Br J Urol. 74,1994, pp. 139-43.
42. Hartung O, et al. Laparoscopic transposition of the left renal vein into the inferior vena cava for nutcracker syndrome. J Vasc Surg. 49, 2009, pp. 1319-1323.
43. Chung BI , Gill IS. Laparoscopic splenorenal venous bypass for nutcracker syndrome. J Vasc Surg. 49, 2009, pp. 1319-1323.
44. Neste MG, Narasimham DL , Belcher KK. Endovascular stent placement as a treatment for renal venous hypertension. J Vasc Interv Radiol. 7, 1996, p. 859.
45. Chen S, et al. Endovascular stenting for treatment of nutcracker syndrome: report of 61 cases with long-term followup. The Journal of Urology. 2011, Vol. 186, pp. 570-575.
46. Marone EM, et al. Surgical treatment of posterior nutcracker syndrome. J Vasc Surg. 54, 2011, pp. 844-7.
47. Ananthan K, Onida S, Davies A H. Nutcracker Syndrome: An Update on Current Diagnostic Criteria and Management Guidelines Eur J Vasc Endovasc Surg (2017) 53, 886-894
48. Chuang CK, Chu SH , Lai PC . The nutcracker syndrome managed by autotransplantation. The Journal of Urology. 157, 1997, pp. 1833-1834.

Medtronic

Endurant II

AAA STENT GRAFT SYSTEM

More than

56,000

patients treated worldwide with Endurant in 3.5 years*

Expanded Options, Continued Confidence.

- LOWER-PROFILE,† HYDROPHILIC DELIVERY SYSTEM FOR ENHANCED ACCESS
- LONGER LIMB LENGTHS OFFER MU_TIPLE OPTIONS TO IMPROVE EASE OF USE
- IMPROVED RADIOPACITY FOR INCREASED VISIBILITY TO AID IN GATE CANNULATION‡

**Patients treated with Endurant AAA Stent Graft System
†28mm aortic stent graft
‡Gate cannulation marker

For more information, please visit **medtronicendovascular.com**

UC201201568EE © Medtronic, Inc. 2012. All Rights Reserved.

Innovating for life.