LACERAÇAO IATROGÉNICA DO TRONCO BRAQUIOCEFÁLICO E ARTÉRIA CARÓTIDA COMUM DIREITA – UMA INTERVENÇÃO CLÁSSICA

IATROGENIC LACERATION OF THE BRACHIOCEPHAILIC TRUNK AND RIGHT COMMON CAROTID ARTERY – A CLASSIC EMERGENCY

Joel Sousa[1,2], José Oliveira-Pinto[1,2], José Almeida-Lopes[1], Joana Ferreira[1], Paulo Barreto[1], Daniel Brandão[1], Armando Mansilha[1,2]

1. Serviço de Angiologia e Cirurgia Vascular, Hospital CUF Porto
2. Faculdade de Medicina da Universidade do Porto

Recebido a 14 de junho de 2017;
Aceite a 06 de junho de 2018

RESUMO

Introdução: Lesões vasculares iatrogénicas são complicações potenciais de qualquer intervenção cirúrgica a nível cervical e com consequências dramáticas quando não controladas eficazmente.
Apesar da importância das estruturas vasculares localizadas a este nível, a literatura sobre este tipo de lesões é escassa, facto que reforça a sua raridade.
Numa época em que o tratamento endovascular se tornou o método de eleição em numerosas patologias, um bom domínio da técnica cirúrgica clássica continua a ser essencial para a resolução de quadros deste tipo.

Métodos: Os autores apresentam um *case report* de uma laceração iatrogénica do tronco braquiocefálico e artéria carótida comum direita durante um procedimento de linfadenectomia cervical, tratados com sucesso por via cirúrgica clássica.

Resultados: Sexo feminino, 49 anos de idade, com antecedentes tiroidectomia total e linfadenectomia cervical direita em 2011 por carcinoma papilar da tiróide, e em acompanhamento regular em consulta de Cirurgia Geral. Pelo aparecimento de nódulos cervicais de novo aos 5 anos de *follow-up*, foi submetida a angioTC que confirmou a presença de metastização ganglionar profunda bilateral, e proposta para re-intervenção.

Durante a dissecção cervical direita para excisão de gânglios metastizados, constatou-se hemorragia arterial abundante com origem no eixo carotideo. Por falta de acesso para controlo vascular e identificação do tipo de lesão, procedeu-se a esternotomia do manúbrio esternal e acesso ao mediastino superior. Observou-se laceração do tronco braquiocefálico e origem da artéria subclávia direita, assim como do segmento proximal da carótida comum ipsilateral. Dissecção, isolamento e controlo vascular foram rapidamente assegurados.

Pela natureza da lesão e atendendo à história de radioterapia e cirurgia prévia, determinou-se que não existiam condições para rafia arterial directa, pelo que houve necessidade de reconstrução dos eixos arteriais lesados. Procedeu-se assim a enxerto de interposição entre o tronco braquiocefálico e artéria subclávia direita com prótese de PTFE, com realização de nova interposição entre esta e a artéria carótida comum. Findo o procedimento, foi efetuada a excisão do tecido ganglionar metastizado. No pós-operatório imediato a doente apresentou-se clinicamente bem, com pulso radial direito palpável e sem quaisquer défices neurológicos a reportar.
A reavaliação ultrassonográfica ao 1º mês confirmou total integridade dos enxertos, sem evidência de estenoses anastomóticas.

Conclusão: As lesões vasculares iatrogénicas constituem importantes desafios cirúrgicos, atendendo à sua gravidade, imprevisibilidade e necessidade de intervenção imediata.
Na era endovascular, o domínio apropriado de técnicas cirúrgicas clássicas mantem-se assim essencial à pratica diária de qualquer cirurgião vascular.

*Autor para correspondência.
Correio eletrónico: joelferreirasousa@gmail.com (J. Sousa).

Palavras-chave
Laceração; troncos supra-aórticos; enxerto de interposição protésico.

ABSTRACT

Introduction: *Iatrogenic vascular lesions are rare but potential complications of any surgical intervention at cervical level, with catastrophic consequences when not properly contained. Despite the importance of the vascular structures located at this level, literature on this subject is scarce, fact which reinforces its rarity.*
In a decade in which endovascular options became the standard treatment modalities in a wide range of pathologies, proper open surgical skills are still essential for the resolution of this type of problems.

Methods: *The authors present a case report of iatrogenic laceration of the brachiocephalic, right subclavian and common carotid arteries during a cervical lymphadenectomy, successfully controlled and corrected by means of open surgery.*

Results: *Female patient, 49 years old, with previous medical history of total thyroidectomy and right cervical lymphadenectomy due to thyroid papillary carcinoma. Regular assessment in outpatient consultation was maintained, and at 5 years' follow-up, bilateral profound lymph node metastasis was diagnosed, and re-intervention was planned.*

During the right cervical surgical dissection, heavy arterial hemorrhage from the carotid sheath was noted, with no possibility for proper vascular control. Due to lack of access for tissue dissection and vascular control, sternotomy of the sternal manubrium was performed, and access to the upper mediastinum was granted.
Laceration of the brachiocephalic trunk, and proximal segments of both the right subclavian and common carotid arteries were noted. Vascular dissection, isolation and control were rapidly assured.

Taking into account nature of the lesion and the fibrosis and the frailty of the surrounding tissues, direct suture was not possible, and so vascular reconstruction was performed by means of prosthetic grafts. In order to do so, interposition graft between the brachiocephalic trunk and the right subclavian artery was performed, after which new interposition graft was sutured between the right common carotid artery and the previous one. In both cases, PTFE grafts were used.
Once arterial flow was restored, lymph node excision was performed as planned.
Post-operation evolution was favorable, with no neurological deficits to report nor right arm ischemia, as the right radial pulse was present and strong.
Doppler ultrasound evaluation performed at one-month follow-up revealed total integrity of the vascular grafts, with no anastomotic stenosis.

Conclusion: *Iatrogenic vascular lesions are important surgical challenges, due to their seriousness, unpredictability, and need for quick intervention and control.*
In this endovascular era, proper domain of open classic surgical techniques is still essential to the daily practice of any vascular surgeon.

Keywords
Laceration; supra-aortic trunks; prothesic interposition graft

INTRODUÇÃO

A lesão dos grandes vasos do *outlet* torácico constitui uma das emergências cirúrgicas mais desafiantes em Cirurgia Vascular.[1] A etiologia destas lesões pode ser múltipla, variando desde o trauma fechado, penetrante ou mesmo laceração em contexto de manipulação cirúrgica, e requerem sempre rápido controlo, sob pena de desfechos trágicos, os quais podem variar de lesão neurológica major até à morte.[2,3] Embora as lesões vasculares iatrogénicas dos troncos supra-aórticos constituam entidades relativamente raras, a sua incidência tem vindo a aumentar, particularmente como consequência do aumento da manipulação dos vasos ou via aérea cervicais, como acontece nas situações de implante

de acessos vasculares centrais ou traqueostomias.[4]
Várias técnicas endovasculares estão descritas no tratamento de lesões vasculares dos troncos supra-aórticos, embora a sua aplicabilidade dependa sempre da estabilidade do doente e anatomia encontrada. É, pois, consensual que a abordagem cirúrgica clássica continua a ser a técnica de eleição na maioria dos casos, pelo que um bom domínio da técnica é essencial para um melhor desfecho.
Os autores apresentam um case report de uma laceração iatrogénica do tronco braquiocefálico, artéria subclávia direita e carótida comum direita, ocorridas durante uma re-intervenção para linfadenectomia cervical, e corrigida com sucesso por via cirúrgica clássica.

CASE REPORT

Os autores apresentam o caso de uma doente de 49 anos de idade, com história médica prévia de carcinoma papilar da tiróide diagnosticado em 2011 e tratado por via de tiroidectomia total e linfadenectomia cervical funcional direita.
A doente permaneceu em acompanhamento regular em consulta de Cirurgia Geral, com realização de ecografia cervical anual. Aos 4 anos de *follow-up* constatou-se recidiva ganglionar cervico-mediastínica, pelo que a doente foi submetida a nova cirurgia de excisão seguida de tratamento ablativo com Iodo 131, com aparente remissão da doença.
No contexto do *follow-up* imagiológico a que foi proposta, realizou angioTC de controlo aos 5 anos de *follow-up*, o qual identificou nova recidiva, traduzida pela presença de 3 gânglios cervicais com características imagiológicas sugestivas de metastização: dois localizados na loca carotídea direita (diâmetros máximos de 11 e 5 mm) e um localizado na loca carotídea esquerda (diâmetro máximo de 9 mm). Biópsia ganglionar eco-guiada foi realizada, a qual confirmou citologicamente a suspeita de malignidade.
A doente foi assim proposta para nova intervenção, com vista à excisão das metástases ganglionares identificadas, segundo a técnica de *Berry Pecking*. Abordagem cervical longitudinal na raiz do pescoço sobre a zona de abordagem prévia foi assim efectuada, tendo-se constatado difícil dissecção nos planos anatómicos encontrados, atendendo à extensão da fibrose presente.
Durante a dissecção cervical direita para excisão de gânglios metastizados, constatou-se hemorragia arterial abundante com origem no eixo carotídeo. Por falta de acesso para controlo vascular e identificação do tipo de lesão, procedeu-se a esternotomia do manúbrio esternal e acesso ao mediastino superior. Observou-se laceração do tronco braquiocefálico ao nível da sua bifurcação, assim como da origem da artéria carótida comum direita e segmento proximal da artéria subclávia ipsilateral. Dissecção, isolamento e controlo vascular foram rapidamente assegurados (Figura 1). Shunt aorto-carotídeo não foi utilizado.

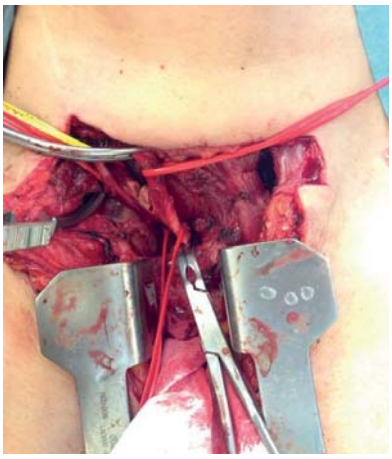

Figura 1 *Isolamento do tronco braquiocefálico e seus ramos. Constata-se laceração da bifurcação do tronco, origem da artéria carótida comum direita e segmento proximal da artéria subclávia ipsilateral.*

Pela natureza da lesão e atendendo à história de radioterapia e cirurgia prévia, determinou-se que não existiam condições para rafia arterial directa, pelo que houve necessidade de reconstrução dos eixos arteriais lesados. Procedeu-se assim a enxerto de interposição entre o tronco braquiocefálico e artéria subclávia direita com prótese de PTFE de 6mm de diâmetro, com vista ao re-implante da artéria carótida comum no mesmo (Figura 2). Pela fragilidade vascular encontrada, tal re-implante directo não foi possível, pelo que se procedeu a nova interposição protésica.
Findo o procedimento, foi efetuada a excisão do tecido ganglionar metastizado, tal como inicialmente planeado.

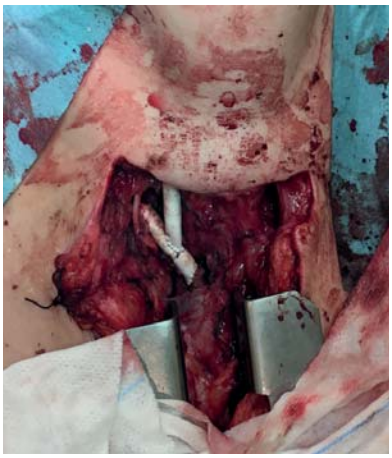

Figura 2 *Reconstrução arterial por via de enxerto de interposição tronco braquiocefálico - artéria subclávia direita, com implante da artéria carótida comum direita no mesmo.*

No pós-operatório imediato a doente apresentou-se clinicamente bem, com pulso radial direito palpável e sem quaisquer défices neurológicos a reportar. O restante período de internamento decorreu sem intercorrências, com boa evolução clínica e analítica, pelo que a doente teve alta ao 6º dia pós-operatório. A reavaliação ultrassonográfica ao 1º e 6º meses pós-operatórios confirmou total integridade dos enxertos, sem evidência de estenoses anastomóticas. Remissão da doença foi alcançada com sucesso, para o período de *follow-up* descrito.

DISCUSSÃO

As lesões iatrogénicas da artéria inominada constituem as lesões menos frequentes dos troncos supra-aórticos, podendo surgir em contexto de traumatismo fechado, perfurante ou iatrogenia médica ou cirúrgica. A lesão iatrogénica mais comum deste vaso é a fistula traqueo-braquiocefálica, complicação potencial de traqueostomia e presente 0,1 a 1% dos casos, a qual normalmente requer intervenção cirúrgica emergente, com resultados que se revelam frequentemente fatais.[5,6]

Embora opções terapêuticas endovasculares estejam descritas para o tratamento de lesões iatrogénicas dos troncos supra-aórticos, a sua utilização deve ser reservada para os pacientes hemodinamicamente estáveis e com anatomia favorável a uma intervenção deste tipo. Os relatos na literatura são escassos e consistem maioritariamente de pseudo--aneurismas e avulsões em contexto de traumatismo fechado ou desaceleração.[7] Para os restantes, particularmente aqueles que envolvam hemorragia significativa ou destruição tecidular major, abordagem cirúrgica expedita com rápido controlo vascular é fundamental, finda a qual reconstrução cirúrgica por via de rafia, enxerto autólogo ou protésico é geralmente necessária.[8]

Várias abordagens cirúrgicas estão descritas no tratamento de lesões cervicais penetrantes em zona 1 (base da cartilagem cricóide até à clavícula), sendo a mais consensual a utilização combinada de esternotomia mediana com incisão cervical anterior ou supra-clavicular. Incisão supra-clavicular primária com ou sem recessão da cabeça da clavícula também está descrita e constitui uma alternativa viável.[9]

Neste caso em particular, atendendo à localização provável da lesão no mediastino superior, e usando a incisão de abordagem cervical, decidiu-se pela realização de esternotomia do manúbrio esternal com desinserção da cabeça clavicular do músculo esternocleidomastoideu, a qual permitiu rápida exposição do tronco braquiocefálico e seus ramos.

Como em qualquer outra laceração arterial, também para os troncos supra-aórticos, a reconstrução por rafia arterial directa deverá ser realizada sempre que possível. Contudo, quando a destruição tecidular assim o impede, reconstrução por via de enxerto de interposição ou *bypass* aorto-carotídeo-subclávio com prótese bifurcada devem ser considerados.

Neste caso, atendendo ao grau de destruição vascular com preservação do tronco braquiocefálico proximalmente à sua bifurcação,a reconstrução arterial por via de 2 enxertos de interposição protésicos foi a técnica selecionada, conforme previamente descrito.

Apesar do risco de lesão neurológica secundária a isquemia do território carotídeo direito, o recurso a shunt aorto-carotídeo direito foi equacionado, mas não utilizado. Isto porque, tendo em conta o quadro emergencial e a fragilidade dos tecidos vasculares manipulados, considerou-se que o risco de nova iatrogenia, embólica ou hemorrágica, excedia o risco de dano neurológico, pelo que se avançou para reconstrução arterial expedita.

CONCLUSÃO

As lesões vasculares iatrogénicas dos troncos supra-aórticos constituem importantes desafios cirúrgicos, atendendo à sua gravidade, imprevisibilidade e necessidade de intervenção imediata.

O seu tratamento endovascular, embora possível, está reservado para casos em que a anatomia e estabilidade clinica assim o permitam, razão pela qual a cirurgia reconstrutiva clássica continua a ser a técnica de eleição na maioria das situações.

Conclui-se assim que neste era que se adivinha cada vez mais voltada para a intervenção endovascular primária, a formação no âmbito das técnicas cirúrgicas clássicas continua a ser importante para a prática clínica diária de qualquer cirurgião vascular.

REFERÊNCIAS

1. Johnston RH, Jr., Wall MJ, Jr., Mattox KL. Innominate artery trauma: a thirty-year experience. J Vasc Surg 1993;17:134-9; discussion 9-40.
2. Parmley LF, Mattingly TW, Manion WC, Jahnke EJ, Jr. Nonpenetrating traumatic injury of the aorta. Circulation 1958;17:1086-101.
3. Demetriades D, Chahwan S, Gomez H, et al. Penetrating injuries to the subclavian and axillary vessels. J Am Coll Surg 1999;188:290-5.
4. Jonker FH, Indes JE, Moll FL, Muhs BE. Management of iatrogenic injuries of the supra-aortic arteries. J Cardiothorac Vasc Anesth 2010;24:322-9.
5. 5. Jones JW, Reynolds M, Hewitt RL, Drapanas T. Tracheo-innominate artery erosion: Successful surgical management of a devastating complication. Ann Surg 1976;184:194-204.
6. Schaefer OP, Irwin RS. Tracheoarterial fistula: an unusual complication of tracheostomy. J Intensive Care Med 1995;10:64-75.
7. de Troia A, Tecchio T, Azzarone M, Biasi L, Piazza P, Franco Salcuni P. Endovascular treatment of an innominate artery iatrogenic pseudoaneurysm following subclavian vein catheterization. Vasc Endovascular Surg 2011;45:78-82.
8. George SM, Jr., Croce MA, Fabian TC, et al. Cervicothoracic arterial injuries: recommendations for diagnosis and management. World J Surg 1991;15:134-9; discussion 9-40.
9. Sperry JL, Moore EE, Coimbra R, et al. Western Trauma Association critical decisions in trauma: penetrating neck trauma. J Trauma Acute Care Surg 2013;75:936-40.