

## ANEURISMA DA AORTA TORÁCICA 29 ANOS APÓS LACERAÇÃO E REPARAÇÃO PRIMÁRIA

### THORACIC AORTIC ANEURISM 29 YEARS AFTER LACERATION AND PRIMARY REPAIR

Margarida S. Ferreira<sup>\*1,2</sup>, Gil Marques<sup>1</sup>, Antonio Gonzalez<sup>1</sup>, Gonçalo Sousa<sup>1</sup>, João Vieira<sup>1</sup>, Maria José Ferreira<sup>1,2</sup>

1. Hospital Garcia de Orta

2. Faculdade de Medicina da Universidade de Lisboa

Recebido a 18 de fevereiro de 2019

Aceite a 05 de maio de 2019

### RESUMO

A laceração traumática da aorta é uma lesão de elevada mortalidade pré-hospitalar e intra-hospitalar. A sobrevivência a este tipo de lesões é rara e escasseiam dados sobre o prognóstico a longo-prazo destes doentes.

Descrevemos um caso clínico de reparação primária de laceração da aorta torácica que se apresentou 29 anos após a reparação inicial com aneurisma da aorta torácica na mesma topografia. Foi submetido a reparação endovascular do aneurisma. Discutem-se as técnicas de reparação da laceração da aorta e a evidência existente sobre o prognóstico destes doentes, nomeadamente a incidência de lesões secundárias após a cirurgia inicial, e a necessidade de equacionar um plano de seguimento.

### Palavras-chave

Laceração aorta; Aneurisma traumático; TEVAR

### ABSTRACT

*Blunt thoracic aortic injury is a highly lethal injury both in the prehospital and in hospital setting.*

*Survival of this injury is rare and therefore there is few data on the long term prognosis of these patients.*

*We report a case of a patient who underwent primary repair of a traumatic thoracic aorta laceration and presented 29 years later with an aortic aneurysm in the same location as the initial repair. The patient was submitted to endovascular repair of the aneurysm. The techniques for repair of traumatic aortic lacerations and the available evidence on the prognosis of these patients are reviewed, with a focus on the incidence of secondary injuries after initial repair and proposed follow-up plans.*

### Keywords

*Aortic laceration; Traumatic aneurysm; TEVAR*

### INTRODUÇÃO

A laceração da aorta por trauma contuso é uma lesão grave, associada a elevada mortalidade e cuja incidência se estima ser inferior a 1% em doentes politraumatizados em acidentes de viação. Mas, apesar da baixa incidência, a análise de séries retrospectivas e de dados de autópsia no contexto de politrauma sugere que a laceração da aorta seja a segunda causa de morte nestes doentes, depois do traumatismo crânio-encefálico<sup>(1)</sup>. Isto deve-se à elevada mortalidade (80 a 85%) da laceração da aorta por traumatismo contuso.

Estima-se que até 15% das mortes por acidente de viação se devam a lesão da aorta torácica. A maioria dos doentes morrem em

contexto pré-hospitalar por transecção da aorta<sup>(2-7)</sup>. Os doentes que sobrevivem até à admissão hospitalar são maioritariamente doentes com lacerações de pequena dimensão ou lacerações parciais da parede com formação de pseudoaneurisma.

Entre os doentes admitidos em hospital, a mortalidade da laceração da aorta nas primeiras 24h é de 32%: à elevada mortalidade directamente relacionada com a lesão da aorta soma-se a mortalidade por lesões associadas, pelo que a sobrevivência é rara e escasseiam dados sobre o prognóstico a longo-prazo destes doentes.

A maioria das lesões contusas da aorta ocorre na aorta torácica descendente na proximidade do istmo<sup>(4)</sup>. Nesta localização, a combinação de vectores de aceleração e

---

\*Autor para correspondência.

Correio eletrónico: margarida.silva.ferreira@hgo.min-saude.pt (M. Ferreira).

desaceleração geram forças opostas entre arco aórtico móvel e a aorta descendente fixada pelo ligamentum arteriosum.

Estas lesões de aceleração/desaceleração são mais frequentes nos impactos frontais e laterais e nas quedas de altura. Outros mecanismos descritos para lesão da aorta incluem a compressão entre o esterno e a coluna vertebral ou o aumento súbito da pressão intra-luminal<sup>(2,8-10)</sup>.

As lesões traumáticas da aorta são classificadas<sup>(11,12)</sup> em:

- Grau I – Laceração da íntima
- Grau II – Hematoma intramural
- Grau III – Pseudoaneurisma
- Grau IV – Ruptura

A abordagem a estas lesões depende da estabilidade hemodinâmica dos doentes, do tipo de lesão da aorta e da existência e gravidade de outras lesões:

- os doentes hemodinamicamente instáveis, com ruptura livre da aorta ou hematoma peri-aórtico > 15mm carecem de abordagem cirúrgica emergente e reparação imediata da laceração da aorta;
- os doentes hemodinamicamente estáveis com lesões do tipo I podem ser tratados de forma conservadora com controlo farmacológico da frequência cardíaca e pressão arterial;
- doentes hemodinamicamente estáveis com lesões do tipo II, III e IV, na ausência de hematoma peri-aórtico > 15mm, carecem de tratamento cirúrgico no decurso do mesmo internamento, podendo a reparação ser diferida para lá das primeiras 24h para priorização da estabilização ou tratamento de outras lesões concomitantes<sup>(11,12)</sup>.

A abordagem cirúrgica preferencial, nos doentes com anatomia vascular adequada, recomendada pelas *guidelines* da European Society for Vascular Surgery é a reparação endovascular<sup>(12)</sup>.

## CASO CLÍNICO

Apresentamos o caso de um doente do sexo masculino, 49 anos, com antecedentes de traumatismo torácico fechado por acidente de viação aos 20 anos de idade, e em cujo contexto tinha sido submetido a toracotomia e reparação primária de laceração da aorta torácica. O curso pós-operatório tinha decorrido sem intercorrências e o doente manteve-se assintomático nas décadas subsequentes.

Adicionalmente tinha antecedentes de vírus da hepatite C; hipertensão arterial e síndrome de Gilbert.

Em tomografia computadorizada (TC) realizada para investigação de dorsalgia, 29 anos depois da cirurgia inicial,

foi identificado incidentalmente um falso aneurisma da aorta torácica, na topografia de antiga reparação de laceração da aorta, com uma extensão de 7,9cm e diâmetro antero-posterior de 5cm – Figuras 1 a 2. O doente foi proposto para correção endovascular do aneurisma.

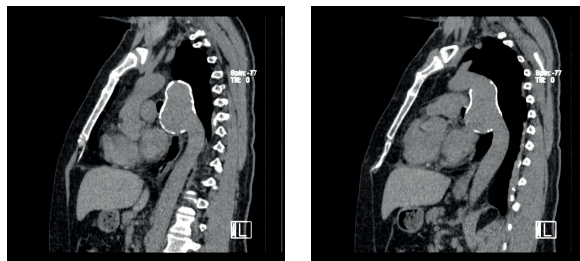
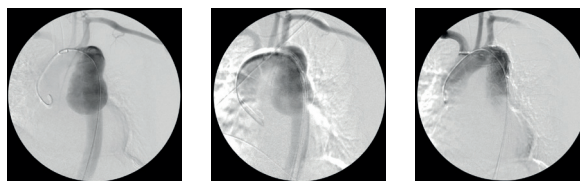


Figura 1 a 2 TC de Tórax

Sob anestesia geral, foi submetido a TEVAR (*Thoracic endovascular aortic repair*) com colocação de endoprótese Valiant 32-28mm por 15 cm; abordagem por exposição cirúrgica da artéria femoral direita dada a presença de cicatrizes decorrentes do traumatismo prévio; sem recurso a estratégias de controlo do débito cardíaco – Figuras 3A a 3C.



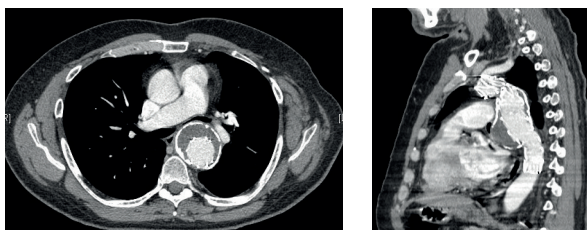
Figuras 3A a 3C TEVAR de aneurisma da aorta torácica. Imagens de TEVAR onde se identifica aneurisma da aorta torácica, junto à emergência da subclávia (3A) e endoprótese com selagem proximal na zona 3 e selagem distal na zona 4 de Ishimaru (3C).

O procedimento decorreu sem intercorrências e o doente teve alta às 48h de pós-operatório.

No *follow-up* a 1<sup>o</sup>, 5<sup>o</sup> e 17<sup>o</sup> meses encontrava-se assintomático, documentando-se em Angio-TC ao 5<sup>o</sup> e 17<sup>o</sup> mês pós-operatório endoprótese permeável, ancorada após a emergência da artéria subclávia esquerda e terminando 3,6cm após a extremidade distal do aneurisma, com exclusão do mesmo e trombose extra-prótese, sem sinais de complicação. – Figuras 4 a 5.

## DISCUSSÃO

A primeira reparação com sucesso de uma lesão traumática da aorta é atribuída a Klassen em 1958, descrita por Passaro e Pace<sup>(13)</sup> em 1959: reparação primária por arteriorrafia. Desde então as opções cirúrgicas passaram a incluir a reparação primária por rafia, plastia com patch, interposição protésica e, mais recentemente a reparação endovascular.



Figuras 4A e 4B Angio-TC aos 5 meses de follow-up

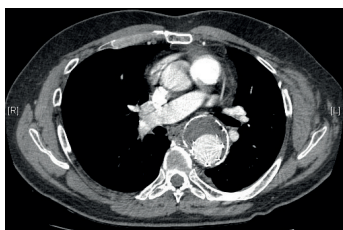


Figura 5 Angio-TC aos 17 meses de follow-up

A reparação primária, utilizada na cirurgia inicial do caso que apresentamos, é reportada na literatura como a opção cirúrgica que permite um procedimento mais rápido, com menor potencial de infecção, evitando o risco de deiscência e formação de pseudoaneurisma associados à utilização de material protésico. Por implicar a realização de uma única anastomose, o tempo de clampagem da aorta é menor. Se realizada num tempo inferior a 30 minutos, o risco de paraplegia é igualmente diminuído, mesmo sem recurso a técnicas de *bypass* (14,15). Esta opção tem ainda a vantagem de evitar os custos da prótese e nas crianças tem a vantagem adicional de evitar uma eventual re-operação subsequente à medida que a criança e respectiva aorta crescem. Esta abordagem tem descrita uma mortalidade de 31% e uma taxa de paraplegia de 8,7%, sem relatos de formação de pseudoaneurisma na literatura (1,14). No caso descrito, há a realçar a época em que o doente foi intervencionado, já que 29 anos antes a cirurgia endovascular destas lesões não estava disponível, sobretudo em contexto de urgência.

A interposição protésica permite a reparação da aorta nas situações em que há destruição tecidual ou perda de substância. Pode ser realizada com ou sem recurso a técnicas de *bypass* como o *bypass* da aurícula esquerda; *bypass* axilar direito-femoral ou o shunt de Gott. Nas séries publicadas na literatura a incidência de complicações infecciosas varia entre 0,8 e 1,9% e a de formação de pseudoaneurisma entre 0,9 e 3,6% (15). O risco de paraplegia descrito para esta abordagem varia entre 2,9 e 7% e a mortalidade entre 15-23,5% (16-18).

A reparação endovascular da laceração traumática da aorta por TEVAR, iniciada como utilização *off label* dos dispositivos existentes para o tratamento da patologia aneurismática

e degenerativa da aorta, tem a vantagem de evitar a realização de toracotomia e ventilação de pulmão único em doentes que frequentemente apresentam traumatismo torácico e contusão pulmonar concomitantes. A reparação com TEVAR permite igualmente dispensar a anticoagulação sistémica, particularmente relevante no contexto das lesões associadas destes doentes, evitar a clampagem da aorta e utilização de *bypass* e diminuir as perdas sanguíneas.

O risco de isquémia medular e AVC é comum às técnicas abertas e ao TEVAR embora algumas meta-análises de estudos comparando TEVAR à cirurgia aberta tenham vindo a demonstrar um menor risco de paraplegia (0% vs 5,6-7%) e menor mortalidade aos 30 dias (7,6-8% vs 15,2-20%) nos doentes tratados com TEVAR (16-19).

A reparação por TEVAR tem, no entanto, o risco de complicações relacionadas com a prótese. Uma série de 125 doentes reportou uma taxa de 20% de complicações relacionadas com a prótese e 14,4% de taxa de *endoleak* (18).

O TEVAR é actualmente a técnica de reparação recomendada como primeira linha, nos doentes com anatomia adequada, pelas *guidelines* da European Society for Vascular Surgery para reparação das lesões traumáticas da aorta torácica (12). Faltam dados a longo prazo sobre os resultados da reparação de lesão traumática da aorta por TEVAR. É conhecido o risco de complicações das próteses implantadas para a reparação de aneurismas degenerativos, mas desconhece-se qual o risco numa população mais jovem e com artérias previamente saudáveis. Além disso a maior esperança de vida média dos doentes com laceração da aorta dá particular relevância ao risco de complicações a longo prazo, nomeadamente as relacionadas com o desgaste do material protésico, estenose, migração e *endoleak*, sobretudo nas crianças e jovens.

O caso que apresentamos é ilustrativo da possibilidade de desenvolvimento de complicações vários anos após a cirurgia inicial, mesmo nas abordagens que não incluem a utilização de endoprótese e reforça a necessidade de conhecer a história natural das reparações da aorta nos casos em que estas têm sucesso.

Interessa portanto perceber quais as particularidades que, a longo-prazo, caracterizam as várias opções cirúrgicas, de forma a adequar o *follow-up*, pois muitos são doentes jovens (1,20), com esperança-média de vida que pode chegar até 60-70 anos após a cirurgia.

Em doentes com lesão aórtica subclínica (e portanto sem cirurgia) há casos descritos de desenvolvimento de falso aneurisma da aorta torácica, de apresentação tardia, até três décadas após o traumatismo (21-23). Estima-se que 2 a 8% dos doentes com lesões infra-clínicas não diagnosticadas desenvolvam aneurismas crónicos pós-traumáticos (12). Em relação às reparações primárias da aorta, a raridade das



lacerações da aorta, e em particular da sobrevivência à reparação primária, implica que as séries descritas na literatura sejam diminutas e raramente incluem dados de *follow-up* a longo prazo. Roques et al descreveram uma série de 12 doentes com aneurismas traumáticos crónicos do istmo da aorta submetidos a reparação primária. Com um *follow-up* médio de 16 anos, não identificaram complicações tardias e apenas um de 8 doentes submetidos a angiografia apresentava uma estenose assintomática de 20%<sup>(24)</sup>.

O nosso caso clínico é, tanto quanto sabemos, o primeiro relato de falso aneurisma da aorta torácica após reparação primária por sutura. Soyer et al na sua série de 33 doentes controlados angiograficamente entre 6 a 13 anos após reparação da aorta (usando várias técnicas cirúrgicas) reportaram: um caso de estenose de prótese e um outro caso de aneurisma mas numa localização distinta da submetida a reparação de laceração<sup>(20)</sup>.

A escassez de doentes reportados na literatura implica que não exista evidência específica relativa aos *outcomes* a longo prazo e recomendações para o *follow-up* dos doentes submetidos a reparação primária de laceração da aorta.

Naughton et al descrevem na sua série retrospectiva um protocolo de *follow-up* com reavaliação clínica ao 1º e 6º meses pós-operatório e subsequentemente anual para os doentes submetidos a reparação cirúrgica<sup>(25)</sup>.

As *guidelines* da European Society for Vascular Surgery sugerem um algoritmo de *follow-up* para a reparação por via aberta de toda a patologia da aorta torácica descendente que preconiza a realização de Angio-TC nos primeiros 6 meses pós-operatórios seguido de Angio-TC ou Angio-RM anual nos primeiros 3 anos de *follow-up* e posterior aumento da periodicidade destes exames para cada 2 ou cada 3 anos<sup>(12)</sup>.

Nos estudos referentes a TEVAR, o *follow-up* aplicado na maioria dos estudos espelha as recomendações para TEVAR realizado em contexto de doença aterosclerótica:

angio-TC às 48h, à data de alta, ao 1º e 6º meses pós-operatório e posteriormente anual<sup>(26)</sup>. Demers et al na sua série de doentes submetidos a TEVAR por aneurisma traumático crónico realizaram angio-TC aos 6 meses pós-operatório e posteriormente anual<sup>(3)</sup>.

As *guidelines* da European Society for Vascular Surgery sugerem igualmente um algoritmo de *follow-up* após TEVAR para todas as patologias da aorta torácica descendente com realização de Angio-TC no primeiro mês e primeiro ano pós-operatório e seguidamente Angio-TC ou Angio-RM anual nos primeiros 3 anos e posterior aumento da periodicidade para cada 2 ou cada 3 anos<sup>(12)</sup>.

A recomendação de utilização de angio-RM pretende a redução da carga de radiação e contraste iodado em doentes que se prevê sejam submetidos a *follow-up* por um prolongado período de tempo<sup>(11,12)</sup>.

Na ausência de recomendações específicas para TEVAR por lesão traumática da aorta torácica, Makaloski et al propõem um algoritmo de *follow-up* com realização de angio-TC no mesmo internamento e/ou no primeiro mês pós-operatório, seguido de Angio-RM (preferencialmente) ou Angio-TC e reavaliação clínica no primeiro ano pós-operatório e posteriormente em intervalos de 5 anos. Os mesmos justificam o aumento da periodicidade de *follow-up* com as particularidades da patologia traumática da aorta, nomeadamente o seu carácter não evolutivo, a idade mais jovem dos doentes, a fraca adesão aos planos de seguimento e o facto de a maior parte das complicações de TEVAR ocorrerem nos primeiros meses e primeiro ano após o procedimento<sup>(27)</sup>.

No que toca à abordagem dos aneurismas crónicos de etiologia traumática, na ausência de *guidelines* específicas, a indicação operatória segue habitualmente os mesmos critérios clínicos e imagiológicos que orientam o tratamento dos aneurismas de outras etiologias. Alguns autores sugerem contudo que, nos aneurismas traumáticos, as paredes densamente calcificadas possam ser um factor protector contra ruptura, viabilizando uma atitude expectante mediante *follow-up* imagiológico regular<sup>(2,12)</sup>.

## CONCLUSÃO

Reportamos um caso clínico de aneurisma da aorta torácica após reparação primária de laceração traumática da aorta. O caso ilustra a possibilidade de desenvolvimento de complicações várias décadas após reparação primária da aorta e a necessidade de seguimento destes doentes. Os dados referentes aos resultados a longo prazo das várias abordagens existentes para o tratamento da laceração traumática da aorta são relativamente escassos; o seguimento destes doentes só recentemente foi alvo de recomendações das principais sociedades de cirurgia vascular e carece ainda de recomendações baseadas em evidência que se reporte concretamente à patologia traumática.

## BIBLIOGRAFIA

1. Fabian TC, Richardson JD, Croce MA, Smith JS Jr, Rodman G Jr, Kearney PA et al. Prospective study of blunt aortic injury: Multicenter Trial of the American Association for the Surgery of Trauma. *J Trauma*. 1997;42(3):374-80.
2. Katsumata T, Shinfield A, Westaby S. Operation for chronic traumatic aortic aneurysm: when and how?. *Ann Thorac Surg*. 1998;66(3):774-78.

3. Demers P, Miller C, Scott Mitchell R, Kee ST, Lynn Chagonjian RN, Dake MD. Chronic traumatic aneurysms of the descending thoracic aorta: mid-term results of endovascular repair using first and second-generation stent-grafts. *Eur J Cardiothorac Surg.* 2004;25(3):394-400.
4. Parmley LF, Mattingly TW, Manion WC, Jahnke EJ Jr. Nonpenetrating traumatic injury of the aorta. *Circulation.* 1958;17(6):1086-101.
5. Clancy TV, Gary Maxwell JJ, Covington DL, Brinker CC, Blackman D. A statewide analysis of level I and II trauma centers for patients with major injuries. *J Trauma.* 2001;51(2):346-51
6. Richens D, Field M, Neale M, Oakley C. The mechanism of injury in blunt traumatic rupture of the aorta. *Eur J Cardiothorac Surg.* 2002;21(2):288-93
7. Brinkman WT, Szeto WY, Bavaria JE. Overview of great vessel trauma. *Thorac Surg Clin.* 2007;17(1):95-108.
8. Nzewi O, Slight RD, Zamvar V. Management of blunt thoracic aortic injury. *Eur J Vasc Endovasc Surg.* 2006;31(1):18-27.
9. Taşoğlu I, Sert DE, Lafçı G, Genç B, Kavasoğlu K, Ulus AT et al. Thoracic aortic aneurysms after blunt trauma. *Ulus Travma Acil Cerrahi Derg.* 2013;19(4):343-7
10. Erbel R, Aboyans V, Boileau C, Bossone E, Bartolomeo RD, Eggebrecht H et al. 2014 ESC Guidelines on the diagnosis and treatment of aortic diseases: Document covering acute and chronic aortic diseases of the thoracic and abdominal aorta of the adult. The Task Force for the Diagnosis and Treatment of Aortic Diseases of the European Society of Cardiology (ESC). *Eur Heart J.* 2014;35(41):2873-926
11. Lee WA, Matsumura JS, Mitchell RS, Farber MA, Greenberg RK, Aziz-zadeh A et al. Endovascular repair of traumatic thoracic aortic injury: clinical practice guidelines of the Society for Vascular Surgery. *J Vasc Surg.* 2011;53(1):187-92.
12. Rimbau V, Böckler D, Brunkwall J, Cao P, Chiesa R, Coppi G et al. Editor's Choice - Management of Descending Thoracic Aorta Diseases: Clinical Practice Guidelines of the European Society for Vascular Surgery (ESVS). *Eur J Vasc Endovasc Surg.* 2017 Jan;53(1):4-52
13. Passaro E Jr, Pace WG. Traumatic rupture of the aorta. *Surgery.* 1959;46:787-91.
14. Razzouk AJ, Gundry SR, Wang N, del Rio MJ, Varnell D, Bailey LL. Repair of traumatic aortic rupture: a 25-year experience. *Arch Surg.* 2000;135(8):913-8.
15. McBride LR, Tidik S, Stothert JC, Barner HB, Kaiser GC, Willman VL et al. Primary Repair of Traumatic Aortic Disruption. *Ann Thorac Surg.* 1987;43(1):65-67.
16. Xenos ES, Abedi NN, Davenport DL, Minion DJ, Hamdallah O, Sorial EE et al. Meta-analyses of endovascular vs open repair for traumatic descending thoracic aortic rupture. *J Vasc Surg.* 2008;48(5):1343-51.
17. Tang GL, Tehrani HY, Usman A, Katariya K, Otero C, Perez E, et al. Reduced mortality, paraplegia, and stroke with stent graft repair of blunt aortic transections: a modern meta-analysis. *J Vasc Surg.* 2008;47(3):671-5.
18. Demetriades D, Velmahos GC, Scalea TM, Jurkovich GJ, Karmy-Jones R, Teixeira PG, et al. Operative repair or endovascular stent graft in blunt traumatic thoracic aortic injuries: results of an American Association for the Surgery of Trauma Multicenter Study. *J Trauma.* 2008;64:561-70.
19. Hoffer EK, Forauer AR, Silas AM, Gemery JM. Endovascular stent-graft or open surgical repair for blunt thoracic aortic trauma: systematic review. *J Vasc Interv Radiol.* 2008;19:1153-64.
20. Soyer R, Bessou JP, Bouchart F, Tabley A, Mouton-Schleifer D, Arrignon J, et al. Acute traumatic isthmic aortic rupture. Long-term results in 49 patients. *Eur J Cardiothorac Surg.* 1992;6(8):431-6.
21. Marcu CB, Nijveldt R, Van Rossum AC. Unsuspected chronic traumatic aortic pseudoaneurysm - what to do about it. Late post-traumatic aortic pseudoaneurysm. *Can J Cardiol.* 2008;24(2):143-144.
22. Miller S, Kumar P, Van den Bosch R, Khanfer A. Chronic Thoracic Aortic Aneurysm Presenting 29 Years following Trauma. *Case Rep Surg.* 2015: 470917.
23. Prater SP, Leya FS, McKiernan TL. Post-traumatic pseudoaneurysm of the ascending aorta - an incidental finding two decades later. *Clin. Cardiol.* 1994;17(10):566-568.
24. Roques X, Remes J, Laborde MN, Guibaud JP, Rosato F, MacBride T, et al. Surgery of chronic traumatic aneurysm of the aortic isthmus: benefit of direct suture. *Eur J Cardiothorac Surg.* 2003;23(1):46-9.
25. Naughton PA, Park MS, Morasch MD, Rodriguez HE, Garcia-Toca M, Wang CE, et al. Emergent Repair of Acute Thoracic Aortic Catastrophes: A Comparative Analysis. *Arch Surg.* 2012;147(3):243-249.
26. Karmy-Jones R, Jackson N, Long W, Simeone A. Current Management of Traumatic Rupture of the Descending Thoracic Aorta. *Curr Cardiol Rev.* 2009;5(3):187-95.
27. Makaloski V, Spanos K, Schmidli J, Kölbl T. Surveillance After Endovascular Treatment for Blunt Thoracic Aortic Injury. *Eur J Vasc Endovasc Surg.* 2018 Mar;55(3):303-304.

