ANGIOLOGIA E CIRURGIA VASCULAR
PUBLICAÇÃO OFICIAL SPACV

CASE REPORT

Transposição de veia ovárica como um tratamento cirúrgico menos invasivo para a síndrome de *nutcracker*

Inês Antunes, Carlos Pereira, Carlos Veterano, Carlos Veiga, Daniel Mendes, Henrique Rocha, João Castro, Andreia Pinelo, Rui Almeida

Centro Hospitalar Unversitário do Porto, Portugal

Submitted: August 30, 2020; **Reviewed:** December 20, 2021; **Accepted:** March 10, 2022
Presented at: Evento SPACV Online 2020, Poster Prize Session, September 2020

RESUMO

INTRODUÇÃO: O fenómeno de *nutcracker* refere-se à compressão da veia renal esquerda (VRE), habitualmente entre a aorta e a artéria mesentérica superior. Quando sintomático, designa-se síndrome de *nutcracker*. Os sintomas/sinais estão relacionados com o desenvolvimento de hipertensão venosa renal e o diagnostico depende da conjugação da clínica e alterações laboratoriais na presença de critérios imagiológicos. Habitualmente a indicação terapêutica depende da severidade dos sintomas. Existem várias opções terapêuticas: transposição/pontagem da VRE para uma implantação mais distal na veia cava inferior, transposição da veia gonadal, auto-transplante renal, e tratamento endovascular.

CASO CLÍNICO: Doente de 40 anos, sexo feminino, observada em consulta de cirurgia vascular por varizes pélvicas e vulvares recidivadas. Por suspeita de síndrome de congestão pélvica, realizou estudo complementar com venoTAC que revelou fenómeno de *nutcracker* com dilatação importante da veia ovárica (VO) e varizes pélvicas. O exame sumário de urina revelou hematúria. Foram ponderadas várias opções de tratamento, tendo sido decidido fazer uma transposição da VO para a veia ilíaca comum (VIC). Através de uma pequena incisão paramediana esquerda (com cerca de 5cm) foi realizada uma abordagem retroperitoneal dos vasos. Procedeu-se à identificação e isolamento da VO (sinalizada com fio guia colocado pela veia femoral comum direita no início do procedimento). Localizada posteriormente à VO, isolou-se a VIC. Procedeu-se à secção transversal da VO e anastomose em termino-lateral da VO à VIC. O tratamento foi complementado com esclerose com espuma de varizes vulvares por via endovascular. A doente teve alta no primeiro dia de pós-operatório. Ao 6° mês de pós-operatório mantem-se sem recidiva das varizes e sem hematúria.

DISCUSSÃO: O Síndrome de nutcracker pode implicar uma morbilidade importante, com risco de trombose da VRE e perda da função renal. O melhor tratamento ainda não está definido e a seleção da melhor opção é dificultada pelo reduzido número de casos, ausência de estudos prospetivos randomizados, e pela ausência de *follow-up* a longo prazo de algumas das opções terapêuticas. A transposição da VRE é o procedimento mais habitual, seguido pelo auto-transplante renal. O nosso serviço tem vasta experiência na transplantação renal e o auto-transplante tem tido bons resultados; no entanto, não deixa de ser uma intervenção complexa, com riscos potenciais não desprezíveis, com uma convalescença prolongada e um impacto estético importante, sobretudo se aferido à idade jovem dos doentes. Corroborado pelo resultado do caso clínico apresentado, os autores consideram que a transposição da VO é uma alternativa terapêutica menos invasiva a ser considerada.

Palavras chave: Síndrome de *nutcracker*; Transposição da veia gonadal; Auto-transplante renal; Transposição da veia renal esquerda; Síndrome de congestão pélvica

Corresponding Author:
Inês Antunes | ines.antunes89@gmail.com
Rua dos Cutileiros 114, Creixomil.

Angiol Vasc Surg 2022;18(1):86-89
DOI: https://doi.org/10.48750/acv.333

INTRODUÇÃO

O fenómeno de *nutcracker*, também designado *entrapment* da veia renal esquerda (VRE), refere-se a uma compressão extrínseca da VRE. Anatomicamente pode ser anterior ou posterior. O anterior é o tipo mais comum e ocorre quando existe uma compressão da VRE entre a aorta e a artéria mesentérica superior (AMS). O posterior, ocorre quando a VRE é retroaórtica e nestes casos normalmente a compressão é entre a aorta e a coluna, podendo, no entanto, existir etiologias mais raras nomeadamente neoplasia pancreática, neoplasia retroperitoneal ou aneurisma da aorta abdominal.[1] A compressão da veia renal direita é muito mais rara sendo a gravidez um factor conhecido implicado nesta entidade.[2] A compressão renal atua como uma estenose extrínseca (ainda que numa fase mais tardia ocorram alterações estruturais na própria veia renal) e o resultado desta estenose varia desde assintomática (a maioria dos casos) até ao aparecimento de sintomas e sinais relacionados com hipertensão venosa renal. Quando sintomática, designa-se síndrome de *nutcracker* (SNC).

Apesar da sua prevalência ser desconhecida, o SNC parece afetar mais mulheres, pelo que uma influência hormonal pode estar adjacente ao desenvolvimento de sintomas.[3] Por outro lado, mesmo dentro das mulheres sintomáticas, parece haver um agravamento das queixas álgicas na fase pré menstrual, o que pode estar relacionado com os níveis de progesterona.[4] Existem dois picos etários de incidência do SNC, o primeiro ocorre pela segunda década de vida, e o segundo ocorre em mulheres de meia idade.[5]

A clínica é muito variável e está relacionada com a hipertensão venosa e inclui hematúria (sintoma mais comum), proteinúria, dor lombar/abdominal, sintomas relacionados com congestão pélvica (dor pélvica, dismenorreia, dispareunia, varizes pélvicas, varicocelo).[6-8] Os sintomas são normalmente agravados pelo exercício físico.[9]

O melhor método de diagnóstico ainda não está completamente estabelecido, mas envolve a combinação de fatores clínicos e demonstração de estenose da VRE. O eco Doppler pode ser usado como primeiro teste diagnóstico; os critérios de diagnóstico standards envolvem a presença de estenose com aceleração significativa em decúbito (aceleração >100cm/s) e com aumento da velocidade depois de o doente estar em posição ortostática durante 15 minutos, ratio de diâmetros veia renal no hilo/na estenose >3 em decúbito e >5 depois de 15min em ortostatismo.[10] No entanto, apesar de ter uma especificidade de 100%, a sensibilidade do eco-Doppler nestes casos é de apenas 78%.[11] A fleboTAC e a RMN permitem uma avaliação anatómica adequada. O diâmetro normal da VRE é de cerca de 4 a 5mm[9] e da veia gonadal aproximadamente 3mm.[12] A AMS tem origem habitualmente ao nível da primeira vértebra lombar e faz um ângulo agudo com a aorta (51 +/- 25°). Na fleboTAC e na RMN é perceptível uma compressão da VRE (tradicional sinal *beak sign*) podendo estar presente dilatação pós-estenótica e podem ainda ser aparentes a dilatação da veia gonadal e presença de varizes pélvicas. Um angulo entre a aorta e a AMS inferior a 35° é habitualmente suficiente para o diagnóstico.[13] A sensibilidade de diagnóstico da angioTAC é de 91.7%, com uma especificidade de 88.9%.[14] A venografia continua a ser considerado o *gold standard* permitindo uma avaliação morfológica, hemodinâmica (através de medição de pressão venosa, um gradiente >3 é critério diagnóstico)[15] e ainda pode evidenciar refluxo pela veia gonadal e presença de varizes pélvicas.

O melhor tratamento ainda não está definido e a seleção da melhor opção é dificultada pelo reduzido número de casos, ausência de estudos prospetivos randomizados, e pela ausência de *follow-up* a longo prazo de algumas das opções terapêuticas. O objetivo do presente trabalho é a descrição de um caso clínico de SNC tratado por transposição da veia gonadal na nossa instituição.

CASO CLÍNICO

Doente de 40 anos, sexo feminino, observada em consulta de cirurgia vascular por varizes pélvicas e vulvares recidivadas e sintomas de congestão pélvica. Por suspeita de síndrome de congestão pélvica, foi realizado estudo complementar com fleboTAC que revelou fenómeno de nutcracker, dilatação importante da veia ovárica (VO) e varizes pélvicas. O exame sumário de urina revelou hematúria.

A doente considerava os sintomas de congestão pélvica e as varizes pélvicas/vulvares incapacitantes pelo que queria ser tratada. Foram ponderadas várias opções de tratamento, tendo sido decidido fazer uma transposição da VO para a veia ilíaca comum (VIC). Através de uma pequena incisão para-mediana esquerda (com cerca de 5cm) foi realizada uma abordagem retroperitoneal dos vasos. Procedeu-se à identificação e isolamento da VO (sinalizada com fio guia colocado pela veia femoral comum direita no início do procedimento, Figura 1). Localizada posteriormente à VO, isolou-se a VIC. Procedeu-se à secção transversal da VO e anastomose em termino-lateral da VO à VIC. A angiografia de controlo final (Figura 2) revelou rápida progressão de contraste pela veia ovárica e pelo eixo ilíaco esquerdo, sem imagens sugestivas de estenoses. O tratamento foi complementado com esclerose com espuma de varizes vulvares. A doente teve alta no primeiro dia de pós-operatório. Ao 6° mês de pós-operatório mantem-se sem recidiva das varizes e sem hematúria.

Figura 1

Figura 2

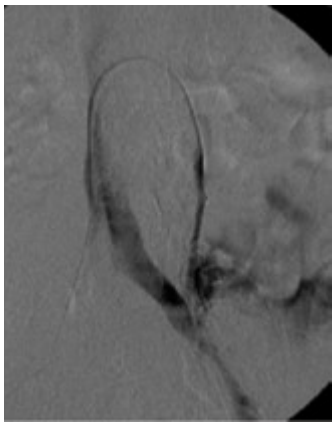

Angiografia intra-operatória

DISCUSSÃO

A prevalência do SNC é desconhecida. Os sintomas/sinais estão relacionados com o desenvolvimento de hipertensão venosa renal e o diagnostico depende da conjugação da clínica e alterações laboratoriais na presença de critérios imagiológicos.

É uma síndrome com possíveis consequências não desprezíveis, nomeadamente risco de trombose da veia renal, perda de função renal e hematúria com anemia, por outro lado, pode cursar com sintomas que interferem com a qualidade de vida do doente, nomeadamente em relação com congestão pélvica por incompetência da veia gonadal. No entanto, o tratamento do SNC é controverso, quer em relação às indicações do tratamento (clara no caso de hematúria com anemia ou impacto hemodinâmico, mas mais questionável no caso de sintomas poucos severos de congestão pélvica), quer em relação à melhor estratégia a oferecer, que ainda não está definida. Deste modo, o tratamento vai depender do tipo e severidade dos sintomas (por sua vez dependentes do grau de estenose da veia renal e da compensação através de colateralidade).[6]

O melhor tratamento ainda está por definir. O tratamento conservador pode ter um papel em alguns doentes. Um baixo índice de massa corporal tem correlação positiva com o SNC[16] e durante a puberdade, associado à maturação dos corpos vertebrais, desenvolvimento de tecido conectivo e adiposo na origem da AMS o que se traduz numa diminuição da compressão da VRE e ainda devido ao expectável desenvolvimento de colateralidade venosa como vias alternativas de drenagem,[17,18] que ocorre frequentemente a resolução da sintomatologia. Por este motivo, em doentes com menos de 18 anos, está recomendada uma tentativa de tratamento conservador durante 2 anos, com 75% de resolução da hematúria neste grupo etário. Por outro lado, para doentes com sintomas toleráveis e que não interfiram na qualidade de vida, o tratamento conservador é uma opção válida.

Contrariamente, doentes com sintomas severos (hematúria com anemia concomitante, agravamento da função renal, proteinúria, queixas álgicas refratárias ou outros sintomas relacionados com congestão pélvica) têm indicação para tratamento cirúrgico.[19] O tratamento é fundamental para evitar as possíveis complicações inerentes à compressão da VRE nomeadamente trombose da VRE, dilatação e incompetência da veia gonadal e glomerulopatia com perda de função renal.[20,21]

As hipóteses de tratamento são muito variadas, desde métodos endovasculares até à nefrectomia.

O tratamento endovascular, nomeadamente o *stenting* da veia renal esquerda, tem sido descrito na literatura com vantagens comparativamente à cirurgia, no entanto, foram descritas complicações graves associadas ao *stenting* nomeadamente trombose, migração do stent (a taxa de migração nos casos descritos é de 7.3%, com casos descritos de embolização para a aurícula direita com necessidade de cirurgia), fratura do stent e re-estenose[22] pelo que não é, de momento, o método de tratamento preferencial. Normalmente são utilizados stents autoexpansíveis, com 6 a 8cm de comprimento (idealmente posicionado justa primeira divisão da VRE.[23] Relativamente ao diâmetro, para evitar migração do stent, deverá ser sobredimensionado em 20% relativamente ao diâmetro da VRE ao nível do hilo renal (normalmente stents de 14 a 16mm). Alguns autores sugerem anti-agregação durante 2 a 3 meses para permitir a endotelização do stent[24] e diminuir o risco de trombose do stent. Outra opção de tratamento endovascular é a embolização da veia gonadal esquerda (uma vez que os sintomas de congestão pélvica estão normalmente em relação com insuficiência da veia gonadal) no entanto, este tratamento só deverá ser utilizado após a resolução da estenose da VRE, uma vez que representa uma importante via de drenagem renal importante.

O tratamento cirúrgico continua a ser o *gold standard* de tratamento. Relativamente ao SNC anterior, a transposição da VRE (para uma implantação mais distal na VCI) é o procedimento mais frequentemente utilizado e descrito como sendo o mais efetivo. Envolve relativamente pouca manipulação dos vasos renais e apenas uma anastomose e tem uma alta taxa de resolução da sintomatologia. Por vezes, a VRE apresenta lesões estruturais fibróticas o que dificulta a confeção de uma anastomose e pode condicionar a sucesso da técnica, podendo ser necessário complementar esta técnica com uma venoplastia com *patch* (normalmente de veia grande safena). No entanto, este procedimento requer a realização de uma laparotomia mediana e acesso transperitoneal dos vasos pelo que apresenta morbilidade não desprezível (nomeadamente em relação com possíveis lesões iatrogénicas durante o procedimento e risco de trombose venosa inerente à manipulação). Por outro lado, um número considerável de doentes desenvolve re-estenose ou oclusão da veia transposta. No caso de lesão estrutural da VRE não passível de reparação com angioplastia com *patch* venoso, o *bypass* da VRE para a veia cava inferior com VGS é uma alternativa terapêutica, porém com resultados a longo prazo ainda limitado. Outra possibilidade terapêutica é o auto-transplante renal. Algumas das vantagens apontadas ao autotransplante renal são o facto de ser efetivo a normalizar a pressão venosa ao nível da VRE e previne o desenvolvimento de ptose renal no futuro o que poderia levar a recidiva da sintomatologia. Na nossa instituição, temos vasta experiência na transplantação renal e o auto-transplante tem sido realizado com bons resultados, no entanto, há um risco de perda do enxerto renal associado ao procedimento e envolve uma incisão arciforme ao nível da fossa ilíaca. A transposição da AMS é uma alternativa cirúrgica, que reduz o risco de trombose venosa inerente à transposição da VRE mas que acarreta risco de trombose arterial e potencial desenvolvimento de isquemia mesentérica.[17]

Dado que a sintomatologia do SNC está relacionada com a hipertensão venosa renal, a transposição da veia gonadal (que constitui uma via de drenagem acessória e normalmente muito desenvolvida nestes doentes) para a veia ilíaca comum, apresenta-se como um método de tratamento possível e com várias vantagens inerentes nomeadamente a não manipulação da veia renal (e consequentemente menos risco de perda do rim), não envolve a realização de uma laparotomia mediana (envolve normalmente um pequena incisão paramediana o que poderá ser uma vantagem muito importante principalmente se aferido à idade relativamente jovem destes doentes), não exige a utilização da VRE (por vezes fibrosada o que representa uma dificuldade acrescida para a realização de uma anastomose) e não envolve a manipulação da veia cava inferior e riscos possíveis associados. No presente caso, tratava-se de uma

doente de idade jovem e com sintomas relativamente frustes (sem hematúria macroscópica, sem proteinúria) pelo que optamos por esta estratégia de tratamento, com menor morbilidade associada nomeadamente menor risco de complicações inerentes à manipulação da VRE que poderia culminar em trombose venosa e perda do rim. Por se ter antecipado possível dificuldade na identificação da veia ovárica (tinha sido decidida uma abordagem paramediana com uma pequena incisão por ser tecnicamente possível e ter menor impacto estético) foi decidida a colocação de um fio guia ao nível da VO no inicio do procedimento, com o propósito de orientar a disseção e permitir a identificação inequívoca da VO. Através da incisão prevista, foi realizada uma abordagem retroperitoneal da veia ovárica e imediatamente posterior a esta, identificamos a veia ilíaca comum. Procedeu-se à secção transversal da VO e anastomose em termino-lateral à veia ilíaca comum. O sucesso clínico imediato (com desaparecimento dos sintomas de congestão pélvica), o facto de a doente não ter apresentado nova recidiva de varizes e ter tido resolução da hematúria no pós-operatório corroboram a aplicabilidade e efetividade deste tratamento nestes casos.

Acknowledgements None

Conflicts of interest: None

Funding None

BIBLIOGRAFIA:

1. Gulleroglu K, Gulleroglu B, Baskin E. Nutcracker syndrome. World J Nephrol 2014;3:277-81

2. He Y, Wu Z, Chen S, et al. Nutcracker syndrome--how well do we know it? Urology 2014;83:12-7

3. Macedo GL, Santos MA, Sarris AB, et al. Diagnosis and treatment of the Nutcracker syndrome: a review of the last 10 years. J Vasc Bras 2018;17:220-8

4. Novaes LF, Silva Saguia LN, Di Migueli CA, et al. Young woman with nutcracker syndrome without main clinic manifestation: hematuria-case report. Int J Surg Case Rep 2017;31:225-8

5. Rudloff U, Holmes RJ, Prem JT, et al. Mesoaortic compression of the left renal vein (nutcracker syndrome): case reports and review of the literature. Ann Vasc Surg 2006; 20:120-9

6. Takebayashi S, Ueki T, Ikeda N, et al. Diagnosis of the nutcracker syndrome with color Doppler sonography: correlation with flow patterns on retrograde left renal venography. AJR Am J Roentgenol 1999;172:39-43

7. Alaygut D, Bayram M, Soylu A, et al. Clinical course of children with nutcracker syndrome. Urology 2013;82:686-90

8. Del Canto Peruyera P, Vaquero Lorenzo F, Vallina-Victorero Vazquez MJ, et al. Recurrent hematuria caused by nutcracker syndrome. Ann Vasc Surg 2014;28:1036.e15-9

9. Kurklinsky AK, Rooke TW. Nutcracker phenomenon and nutcracker syndrome. Mayo Clin Proc 2010;85:552-9

10. Zhang H, Li M, Jin W, et al. The left renal entrapment syndrome: diagnosis and treatment. Ann Vasc Surg 2007;21:198-203

11. Noorani A, Walsh SR, Cooper DG, et al. Entrapment syndromes. Eur J Vasc Endovasc Surg 2009;37:213-20

12. Park SJ, Lim JW, Ko YT, et al. Diagnosis of pelvic congestion syndrome using transabdominal and transvaginal sonography. AJR Am J Roentgenol 2004;182:683-8

13. Polguj M, Topol M, Majos A. An unusual case of left venous renal entrapment syndrome: a new type of nutcracker phenomenon? Surg Radiol Anat 2013;35:263-7

14. Kim KW, Cho JY, Kim SH, et al. Diagnostic value of computed tomographic findings of nutcracker syndrome: correlation with renal venography and renocaval pressure gradients. Eur J Radiol 2011;80: 648-54

15. Venkatachalam S, Bumpus K, Kapadia SR, et al. The nutcracker syndrome. Ann Vasc Surg 2011;25:1154-64

16. Ozkurt H, Cenker MM, Bas N, et al. Measurement of the distance and angle between the aorta and superior mesenteric artery: normal values in different BMI categories. Surg Radiol Anat 2007;29:595-9

17. Avgerinos ED, McEnaney R, Chaer RA. Surgical and Endovascular interventions for nutcracker syndrome. Semin Vasc Surg 2013;26:170-7

18. Ananthan K, Onida S, Davies AH. Nutcracker syndrome: an update on current diagnostic criteria and management guidelines. Eur J Vasc Surg 2017;3:886-94

19. Wang L, Yi L, Yang L, Liu Z, et al. Diagnosis and surgical treatment of nutcracker syndrome: a single-center experience. Urology 2009;73:871-6

20. Daily R, Matteo J, Loper T, et al. Nutcracker syndrome: symptoms of syncope and hypotension improved following endovascular stenting. Vascular 2012;20:337-41.

21. Berthelot JM, Douane F, Maugars Y, et al. Nutcracker syndrome: a rare cause of left flank pain that can also manifest as unexplained pelvic pain. Joint Bone Spine 2016;84:111-6

22. Chen S, Zhang H, Shi H, et al. Endovascular stenting for treatment of Nutcracker syndrome: report of 61 cases with long-term followup. J Urol 2011;186:570-5

23. Wang X, Zhang Y, Li C, et al. Results of endovascular treatment for patients with nutcracker syndrome. J Vasc Surg 2012;56:142-8

24. Erben Y, Gloviczki P, Kalra M, et al. Treatment of Nutcracker syndrome with open and endovascular Interventions. J Vasc Surg Venous Lymphat Disord 2015;3:389-96