ANGIOLOGIA E CIRURGIA VASCULAR
PUBLICAÇÃO OFICIAL SPACV

CASE REPORT

# Doença cística adventicial da artéria popliteia: excisão sem reconstrução arterial

**Tiago Soares[a,b], Paulo Dias[a,b], Sérgio Sampaio [a,c], José Teixeira[a]**

[a] Serviço de Angiologia e Cirurgia Vascular, Centro Hospitalar Universitário São João [b] Departamento de Cirurgia e Fisiologia, Faculdade de Medicina da Universidade do Porto [c] CINTESIS – Center of Health Technology and Services Research, Faculdade de Medicina da Universidade do Porto

**Submitted:** December 7, 2021; **Reviewed:** January 8, 2022; **Accepted:** March 4, 2022

## RESUMO

**INTRODUÇÃO:** A doença cística da adventícia é uma condição vascular rara e que afeta na maioria dos casos a artéria poplítea. Habitualmente cursa com claudicação intermitente durante o exercício.

**CASO CLÍNICO:** Descreve-se um caso clínico de uma doente com doença cística da adventícia da artéria poplítea. A apresentação clínica foi sob a forma de claudicação intermitente gemelar direita. Procedeu-se ao tratamento cirúrgico, por abordagem posterior, com exérese do quisto mantendo a integridade da parede luminal. Assim, não se verificou a necessidade de reconstrução arterial.

**DISCUSSÃO:** Possíveis etiologias incluem traumatismo, doença sistémica, doença sinovial ou alterações do desenvolvimento embrionário. O tratamento depende do vaso afetado e a remoção do quisto com preservação ou substituição arterial tem apresentado resultados promissores. O seguimento a longo prazo é mandatório, atendendo ao risco de recidiva.

**Keywords:** Doença cística da adventícia; claudicação; doença vascular não aterosclerótica; artéria poplítea.

## INTRODUÇÃO

A doença cística da adventícia é uma condição vascular rara e que afeta na maioria dos casos a artéria poplítea. Habitualmente cursa com claudicação intermitente durante o exercício. Os autores descrevem um caso clínico em que a exérese foi possível sem necessidade de reconstrução arterial.

## CASO CLÍNICO

Uma doente de 55 anos, do sexo feminino, foi referenciada à consulta de angiologia e cirurgia vascular por claudicação intermitente gemelar direita após caminhar em terreno plano cerca de 500 metros. O estudo eco-Doppler arterial dos membros inferiores evidenciou ausência de lesões endoluminais na artéria poplítea direita, com presença de fluxo trifásico em repouso, encontrando-se adjacente à mesma uma estrutura nodular 18x12mm (Figura 1). Ao exame físico, a doente apresentava pulsos distais simétricos dos membros inferiores em repouso e após manobras provocatórias com flexão do joelho (sinal de Ishikawa) ou dorsiflexão plantar não evidenciava perda de pulsos.

Corresponding Author:
Tiago Soares | tiagojoaosoares@hotmail.com
Serviço de Angiologia e Cirurgia Vascular, Centro Hospitalar Universitario São João
Alameda Prof. Hernâni Monteiro, 4200-319 Porto, Portugal


DOI: https://doi.org/10.48750/acv.460

**Figura 1:** Estudo eco-Doppler

O estudo complementar com angio-ressonância magnética (angio-RM) revelou a presença de um quisto sinovial polilobulado adjacente à vertente posterior do ligamento cruzado posterior do joelho direito, que se estendia através da cápsula posterior até à artéria poplítea, envolvendo a sua camada adventícia de forma circunferencial com diâmetros axiais máximos de 25x13mm, extensão longitudinal de 28mm e espessura de 3mm. O quisto não condicionava redução do calibre luminal nem alteração da integridade da íntima (Figura 2).

**Figura 2:** Estudo de angio-ressonância magnética

Procedeu-se a correção cirúrgica em decúbito ventral sob anestesia regional e abordagem posterior da artéria poplítea com uma incisão em S. Após dissecção confirmou-se a presença de uma estrutura cística de conteúdo gelationoso a envolver a artéria poplítea (Figura 3). Procedeu-se à sua remoção juntamente com a camada adventícia arterial, mantendo um plano de dissecção avascular na parede arterial e sem necessidade de reconstrução (Figura 4). A doente teve alta ao quarto dia pós-operatório sem intercorrências. O exame histológico evidenciou uma estrutura com característica de quisto sinovial confirmando o diagnóstico (Figura 5). A angio-RM realizada ao fim do primeiro mês pós-operatório revelou normal permeabilidade da artéria poplítea, sem evidência do quisto sinovial previamente visualizado (Figura 6). A doente mantém-se assintomática três meses após a intervenção e irá manter vigilância clínica com seguimento imagiológico por eco-Doppler anual na ausência de novos sintomas.

**Figura 3:** Imagem intra-operatória – quisto integro

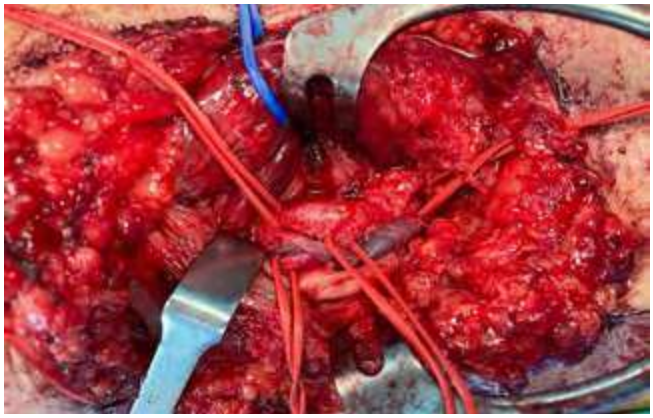

**Figura 4:** Imagem intra-operatória – artéria popliteia após exérese

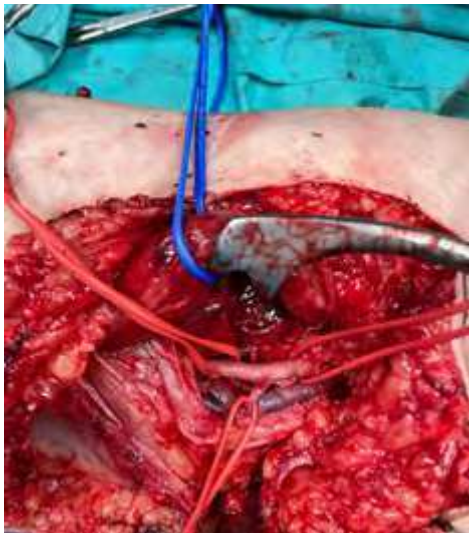

**Figura 5:** Peça operatória

**Figura 6:** Estudo por angio-ressonância magnética pós operatório

## DISCUSSÃO

A doença cística da artéria poplítea é uma doença rara, classificada no espectro de doenças não ateromatosas da poplítea.[1] Tipicamente ocorre em homem jovens ou meia idade e cursa com uma clínica de claudicação intermitente para curtas distâncias com um tempo de recuperação prolongado (cerca de 20 minutos), contrariamente aos doentes com doença arterial periférica.[2] É importante ressalvar que não existe um consenso em relação à sua etiologia, no entanto, esta patologia ocorre principalmente em vasos adjacentes a estruturas sinoviais. Imagiologicamente caracteriza-se por uma compressão extrínseca ao lúmen da artéria poplítea, sendo o eco-Doppler, angio-tomografia computorizada ou angio-RM importantes ferramentas para o diagnóstico correto.[3] O seu tratamento habitual envolve a excisão do quisto com ou sem reconstrução arterial e a manutenção de seguimento é essencial tendo em conta o risco de recidiva.[4]

**Acknowledgements** None
**Conflicts of interest:** None
**Funding** None

## BIBLIOGRAFIA

**1.** Min SK, Han A, Min S, Park YJ. Inconsistent Use of Terminology and Different Treatment Outcomes of Venous Adventitial Cystic Disease: A Proposal for Reporting Standards. Vasc Specialist Int. 2020;36:57-65.

**2.** Smith JL, Hariri N, Oriowo B, Lurie F. Cystic adventitial disease of the popliteal artery presenting with features of entrapment syndrome. J Vasc Surg Cases Innov Tech. 2020;6:75-79.

**3.** Lezotte J, Le QP, Shanley C, Hans S. Adventitial Cystic Disease: Complicated and Uncomplicated. Ann Vasc Surg. 2018;46:370.e13-5

**4.** Allemang MT, Kashyap VS. Adventitial cystic disease of the popliteal artery. J Vasc Surg. 2015;62:490