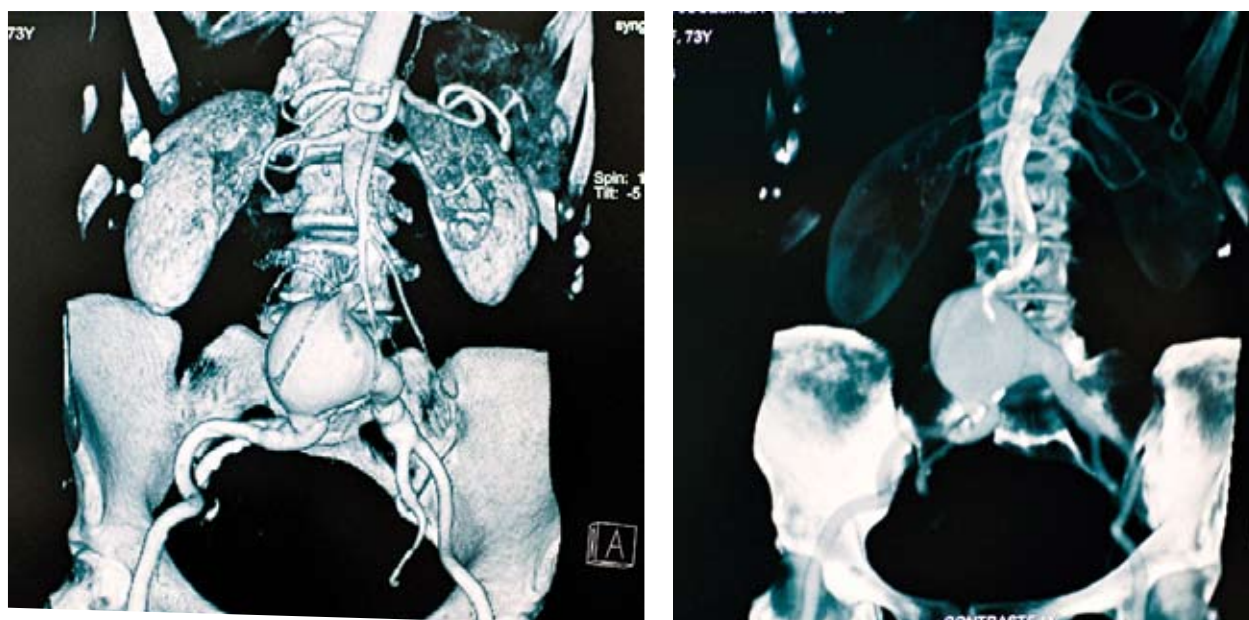


Um caso de *endoleak* tipo 1*Endoleak type 1*

Luís Mendes Pedro, Ana Evangelista, Ruy Fernandes e Fernandes,  
Teresa Netta, José P. Freire, Mariana Cachita, Paulo Sousa  
e J. Fernandes e Fernandes

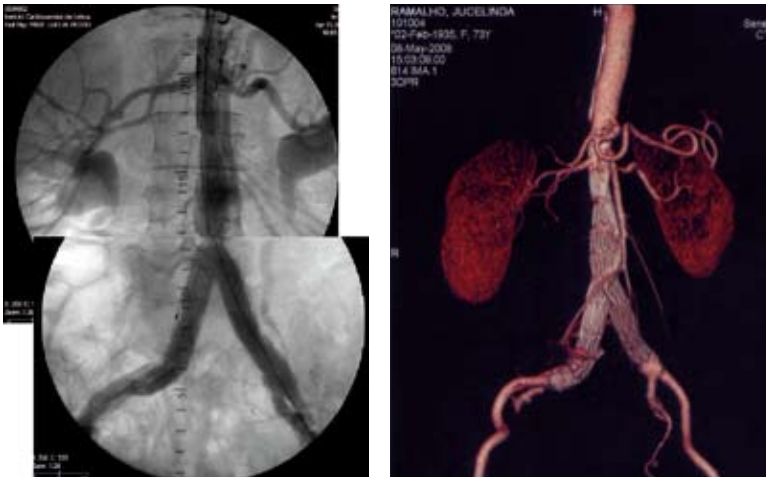
INSTITUTO CARDIOVASCULAR  
DE LISBOA



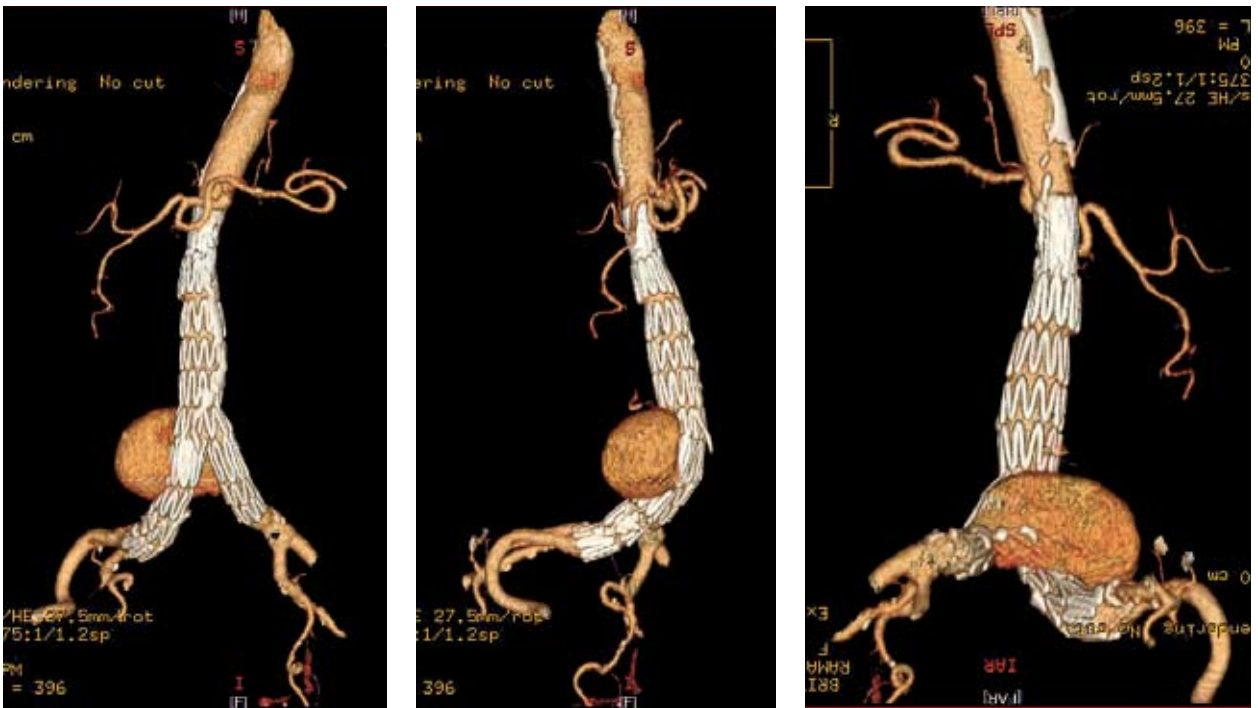| FIGURA 1 |

Tomografia Computorizada

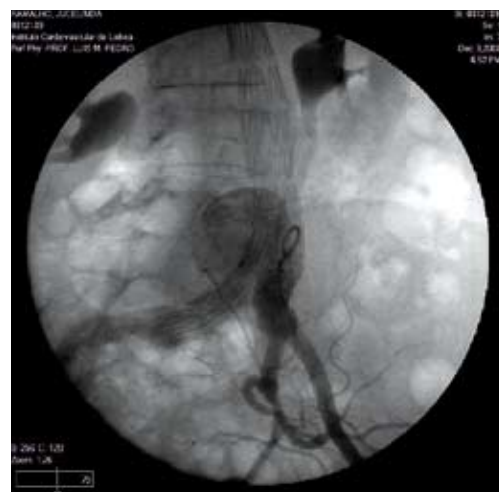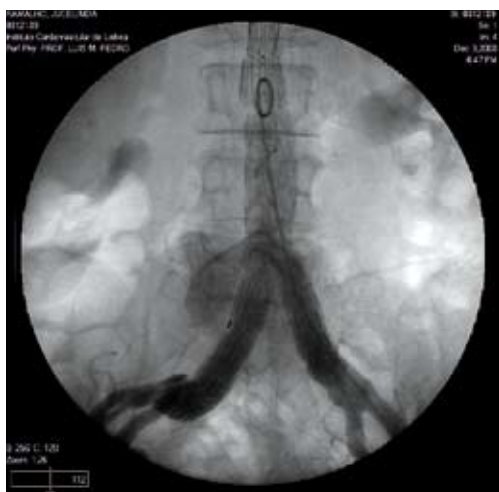- ▶ 73 anos, sexo feminino.
- ▶ 1997: substituição valvular aórtica (válvula mecânica)/VARFARINA.
- ▶ 2007: Aneurisma da aorta abdominal com 6.5 cm de diâmetro | FIGURA 1 |.
- ▶ Sem evidência de infecção.
- ▶ Abril de 2008: Tratamento Endovascular com endoprótese Zenith® (Cook) | FIGURA 2 |.
- ▶ Novembro de 2008: massa pulsátil na região do aneurisma (história de queda recente). Eco-Doppler e Angio-TC | FIGURA 3 |.
- ▶ Dezembro 2008: Endoleak tipo 1-B (origem no ramo ilíaco esquerdo) | FIGURA 4 |. Tratamento endovascular (extensão ilíaca com endoprótese Zenith® Cook) | FIGURA 5 |.
- ▶ Seguimento de 29 meses: assintomática. Eco-Doppler: NORMAL.



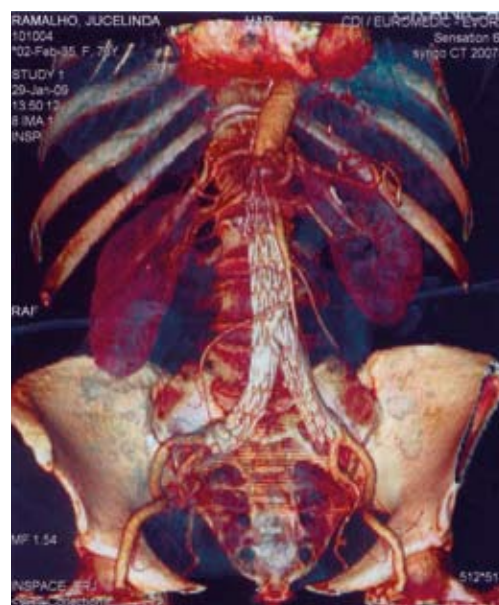
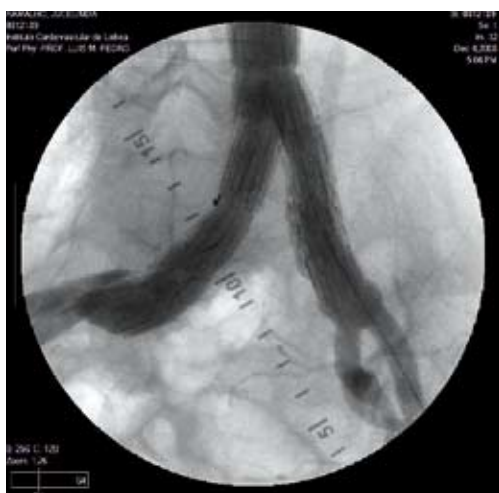| FIGURA 2 | *Tratamento endovascular*



| FIGURA 3 | *Angio-TC mostrando volumoso endoleak posterior*



| FIGURA 4 | Arteriografia mostrando origem do endoleak a partir do ramo ilíaco esquerdo (tipo 1-B)



| FIGURA 5 | Tratamento endovascular do endoleak sem extensão ilíaca esquerda (arteriografia e angio-TC)