Suburethral sling urethral erosion: a rare but potentially serious complication following surgery for stress urinary incontinence

Erosão uretral por prótese suburetral: uma complicação rara mas potencialmente grave após cirurgia de correção de incontinência urinária de esforço

Dânia Ferreira*, Horácio Azevedo**, Rui Versos***, Manuela Mesquita***, José Vivas***
Hospital Senhora da Oliveira, Guimarães

Abstract

Suburethral tension-free sling procedure has become one of the most popular techniques for the treatment of stress urinary incontinence. Erosion of sling materials into the urethra is an uncommon but serious complication following synthetic tape placement. Diagnosis requires a high index of suspicion as it often presents several weeks or months postoperatively. There is no consensus regarding the optimal management of this patients but it usually includes mesh excision and urethroplasty. We present the case of a patient with urethral erosion after suburethral retropubic sling who presented 15 months after placement.

Keywords: Stress urinary incontinence; Suburethral slings.

INTRODUÇÃO

A Incontinência Urinária de Esforço (IUE) afeta entre 6 e 33% da população feminina a nível global, tendo um impacto significativo na qualidade de vida[1]. Alterações comportamentais e fisioterapia dirigida ao fortalecimento do pavimento pélvico são terapêuticas médicas utilizadas, no entanto, além de pouco eficazes, raramente são curativas. A terapêutica cirúrgica da IUE com técnicas minimamente invasivas – próteses suburetrais sem tensão por via vaginal – tem-se afirmado como o tratamento de eleição desta patologia, pela facilidade e rapidez de execução, pelo curto período de internamento, pelo bom resultado cirúrgico e pela reduzida taxa de complicações[2]. No entanto, tal como sucede com as cirurgias clássicas, estão descritas complicações com as técnicas minimamente invasivas[3]. Em menos de 1% dos casos o recurso a *slings* suburetrais sintéticos de polipropileno para correção de IUE pode originar complicações específicas como a erosão uretral ou vesical[4]. Esta pode ser devida ao não reconhecimento intra-operatório de perfuração vesico-uretral, ou à erosão progressiva da parede vesical ou uretral pelo material sintético colocado inadvertidamente na submucosa ou sob demasiada tensão. Estas lesões uretrais por erosão de prótese são complicações raras e podem permanecer clinicamente indetetáveis até tarde, devendo ser consideradas no diagnóstico diferencial de pacientes com sintomas urinários baixos semanas a meses após cirurgia de correção de IUE com prótese.

*Interna de Ginecologia e Obstetrícia
**Assistente Hospitalar de Ginecologia e Obstetrícia
***Assistente Hospitalar Graduado de Ginecologia e Obstetrícia

CASO CLÍNICO

Descreve-se o caso de uma paciente de 66 anos, caucasiana, sem antecedentes pessoais de relevo, II gesta II para (1 cesariana + 1 parto eutócico), que foi referenciada à consulta de Uroginecologia por IUE limitativa da sua qualidade de vida com cerca de 5 anos de evolução. Ao exame apresentava atrofia vulvovaginal moderada, provas de esforço positivas em litotomia e ortostatismo e hipermobilidade uretral, com teste de Bonney positivo. Foi proposta uma uretropexia por via transobturadora (TOT – *TransObturator Tape),* que a doente aceitou. Durante a cirurgia, verificou-se laceração ia-

trogénica do colo vesical aquando da disseção inicial da mucosa vaginal, corrigida de imediato com fio Vicryl 2.0® em sutura contínua, seguindo-se a introdução da prótese no mesmo tempo operatório, decorrendo a cirurgia sem outros incidentes. A doente teve alta ao 3º dia pós-operatório algaliada e sob antibioterapia. Na consulta de pós-operatório, às 6 semanas pós-cirurgia, a doente referia urgência miccional e perdas involuntárias de urina para médios esforços, pelo que realizou estudo urodinâmico, que revelou bexiga de capacidade e sensibilidade normais; perdas de urina com pressões abdominais baixas *(Valsalva leak point pressure* - VLPP - 48 cmH2O); sem contrações não inibidas do detrusor; e urofluxometria a favor de micção não obstruída. Por IUE persistente após cirurgia anterior, a doente foi proposta para uretropexia TVT via retropúbica *(tension-free vaginal tape* – TVT), que aceitou e realizou sem incidentes, com ajuste intra-operatório da tensão do *sling* pelo teste da tosse e cistoscopia intra-operatória confirmando a integridade vesical após o procedimento. O pós-operatório foi complicado por retenção urinária com necessidade de Cistostomia Supra-Púbica Percutânea, retirada às 7 semanas pós-uretropexia. A doente manteve micções espontâneas normais e ausência de perdas involuntárias de urina até 15 meses pós-TVT retropúbico, altura em que iniciou quadro de dor suprapúbica, desconforto periuretral, disúria e perdas esporádicas de urina precedidas de urgência. Ao exame apresentava dor à palpação da uretra média e estenose à passagem de sonda uretral, com parede vaginal anterior íntegra e urocultura negativa. Por suspeita de erosão uretral por prótese, foi proposta uma uretrocistoscopia, a qual revelou "fragmento da rede no interior da uretra ao nível do seu terço médio; bexiga normal" (Figura 1). A doente foi então inscrita para remoção parcial de prótese e reconstrução uretral com apoio da especialidade de Urologia. A cirurgia foi realizada por via vaginal, através de colpotomia da mucosa vaginal anterior, e exérese da prótese, seguidas de encerramento da uretra, encerramento da mucosa vaginal e verificação da integridade vesical com instilação de soro fisiológico (Figuras 2 e 3). A doente teve alta em 24 horas, algaliada e sob antibioterapia profilática. A algália foi retirada ao 15º dia pós-operatório por indicação de Urologia, em concordância com o procedimento habitual do serviço em casos de lesões do aparelho urinário baixo. Em reavaliação às 3 semanas

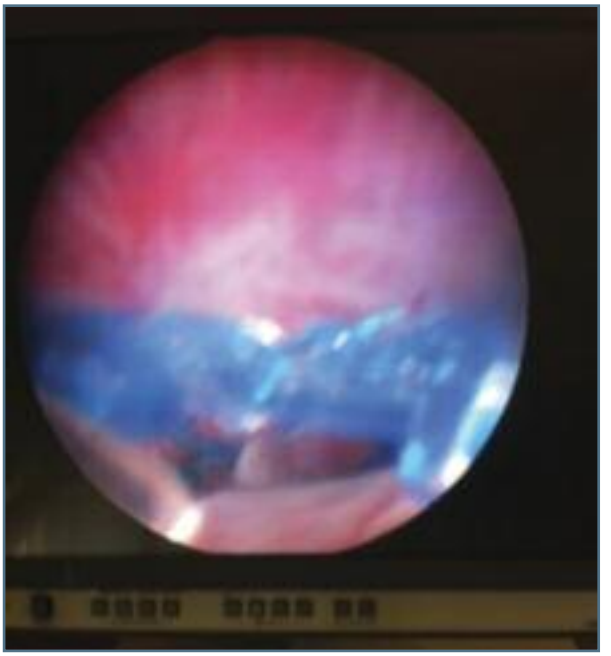

FIGURA 1.

FIGURA 2.

FIGURA 3.

pós-operatório a doente encontrava-se sem dificuldades na micção e com raros episódios de perda involuntária de urina precedidos de urgência. Manteve *follow-up* na consulta de Uroginecologia, medicada com estrogénios tópicos e assintomática, sem evidência de recorrência de IU até 3 meses pós cirurgia de remoção de prótese e reconstrução uretral.

DISCUSSÃO

A utilização de próteses suburetrais sem tensão por via vaginal tornou-se o procedimento cirúrgico de eleição para o tratamento da incontinência urinária de esforço feminina.

A erosão de material protésico para a uretra, apesar de rara, é uma das mais sérias complicações associadas à colocação de próteses suburetrais.

Fatores contributivos incluem compromissos do aporte vascular da uretra, em situações de défice de estrogénios ou antecedentes de radiação, excesso de tensão da prótese, disseção cirúrgica demasiado próxima da submucosa uretral ou lesão uretral intraoperatória, e cateterismos traumáticos da uretra[5]. No caso clínico apresentado, fatores como o *status* hormonal pós-menopausa com hipoestrogenismo e atrofia das mucosas vulvar e vaginal, e a existência de 2 uretropexias prévias com colocação de próteses suburetrais, a primeira delas precedida de laceração vesical iatrogénica, podem ter contribuído para uma fragilidade maior dos tecidos e daí uma erosão progressiva da parede uretral pelo material sintético. Enquanto a erosão da bexiga é habitualmente resultado de perfurações vesicais intraoperatórias não identificadas, as erosões uretrais apresentam-se tardiamente, em média 18 meses após cirurgia, com desconforto periuretral, hematúria, dificuldade miccional ou sintomas miccionais irritativos, o que obriga a um elevado índice de suspeição e alerta para o seu diagnóstico[6,7]. A uretrocistoscopia é dos exames complementares de diagnóstico mais importantes, devendo ser considerada na avaliação precoce de doentes com sintomas de armazenamento vesical e/ou hematúria após colocação de prótese suburetral para correção de IUE[8].

O tratamento dos casos de erosão uretral por prótese é habitualmente cirúrgico, e ambas as vias – aberta ou endoscópica – estão descritas[9-11]. Ele implica habitualmente a remoção do *sling* exposto, seguida de uretrorrafia e aplicação tópica de estrogénios para reepitelização tecidular. O risco de incontinência urinária após excisão da prótese suburetral exposta atinge os 47% em alguns estudos, mantendo-se continentes as doentes em que possivelmente o tecido fibrótico cicatricial se torna suficiente para sustentar a uretra[12,13].

No sentido de uniformizar a descrição de complicações associadas à cirurgia do pavimento pélvico com recurso a material sintético e/ou biológico, foi publicada em 2011 a nova Terminologia e Classificação das complicações diretamente relacionadas com a colocação de próteses e enxertos em cirurgia do pavimento pélvico feminino pelo conjunto das Associação Internacional de Uroginecologia *(International Urogynecological Association* - IUGA) e Sociedade Internacional de Continência *(International Continence Society* - ICS)[14]. Segundo a nomenclatura proposta pela IUGA/ICS, a classificação de cada complicação deve basear-se em três parâmetros, nomeadamente a categoria (C), o tempo (T) e o local (S-*site*). No caso clínico apresentado, a classificação CTS da erosão uretral por prótese será de 4B/T4/S0 – categoria 4 (trato urinário), divisão B (uretra); T4 (diagnóstico mais de 12 meses após a cirurgia) e S0 (não classificável)[14].

O crescente número de intervenções cirúrgicas com recurso a próteses pode vir a elevar futuramente o risco de complicações infrequentes como as erosões uretrovesicais, o que obriga a que os cirurgiões saibam reconhecer as complicações e dar-lhes resposta terapêutica eficaz e atempada[14]. Fatores como a experiência do

cirurgião são fundamentais no sucesso das múltiplas técnicas de correção de IUE. Por outro lado, alguns estudos defendem a realização da cistoscopia intraoperatória nos procedimentos que envolvam colocação de próteses suburetrais, como forma fácil de diagnosticar precocemente eventuais perfurações do trato urinário que, de outro modo, passariam clinicamente indetetáveis até tarde. A respeito do risco de perfuração do trato urinário, as técnicas transobturadoras, sejam elas *outside-in* ou *inside-out*, são procedimentos mais seguros do que a via retropúbica, já que utilizam o buraco obturador evitando a passagem no espaço retropúbico[15]. Esta particularidade levou a que, na maioria dos Centros, se tenha dispensado a realização sistemática da cistoscopia intraoperatória nos procedimentos transobturadores[16]. Já a abordagem retropúbica, apesar de ser muito eficaz no tratamento da IU, implica a realização da cistoscopia de controlo pois associa-se a maior risco de perfuração da bexiga aquando da passagem dos guias metálicos sem controlo visual, pelo espaço retropúbico[17, 18].

Outras medidas preventivas são a seleção cuidadosa das candidatas a cirurgia, e a transmissão de informação de qualidade às pacientes sobre taxas de sucesso e possíveis complicações cirúrgicas associadas[5].

Em conclusão, as lesões uretrais por erosão de prótese são complicações raras e podem representar um verdadeiro desafio. Este facto deve ser do conhecimento dos médicos e das pacientes envolvidas. Os cirurgiões que realizam cirurgia de correção de IU com recurso a próteses devem ser capazes de reconhecer os fatores de risco para erosão uretrovesical, identificando eventuais complicações e orientando a sua resolução o mais precocemente possível.

REFERÊNCIA BIBLIOGRÁFICAS

1. Abrams P, Cardozo L, Fall M, Griffiths D, Rosier P, Ulmsten U, et al. The standardisation of terminology in lower urinary tract function: report from the standardisation sub-committee of the International Continence Society. Urology 2003; 61(1): 37-49.

2. Lopes I, Tomada N, Pina F, Diniz P, Cruz F. Tratamento Endoscópico Combinado de Erosão Vesical de Fita Suburetral. Acta Urológica 2010; 27(1): 45-48.

3. Comiter CV. Surgery Insight: Management of Failed Sling Surgery for Female Stress Urinary Incontinence. Nature Clinical Practice Urology 2006; 3(12): 666-674.

4. Olsson I, Abrahamsson AK, Kroon UB. Long-term efficacy of the tension-free vaginal tape procedure for the treatment of urinary incontinence: a retrospective follow-up 11.5 years post-operatively. International Urogynecology Journal 2010; 21(6): 679-683.

5. Rapoport D, Fenster H, Wright J. Reported complications of tension-free vaginal tape procedures: A review. British Columbia Medical Journal 2007; 49(9): 490-494.

6. Croak AJ, Schulte V, Peron S, Klingele C, Gebhart J, Lee R. Transvaginal tape lysis for urinary obstruction after tension-free vaginal tape placement. Journal of Urology 2003; 169(6): 2238-2241.

7. Giri SK, Sil D, Narasimhulu G, Flood HD, Skehan M, Drumm J. Management of vaginal extrusion after tension-free vaginal tape procedure for urodynamic stress incontinence. Urology 2007; 69:1077-1080.

8. Shah HN, Badlani GH. Mesh complications in female pelvic floor reconstructive surgery and their management: A systematic review. Indian Journal of Urology 2012; 28(2): 129–153.

9. Nilsson CG, Falconer C, Rezapour M. Seven year follow-up of tension-free vaginal tape procedure for treatment of urinary incontinence. Obstetrics & Gynecology 2004; 104(6):1259-1262.

10. Kuuva N, Nilsson CG. A nationwide analysis of complications associated with the tension-free vaginal tape procedure. Acta Obstetricia et Gynecologica Scandinavica 2002; 81(1):72-77

11. Schrafford Koops SE, Bisseling TM, Heintz AP, Vervest HA. Prospective analysis of complications of tension-free vaginal tape from the Netherlands tension-free vaginal tape study. American Journal of Obstetrics and Gynecology 2005; 193(1): 45-52.

12. Marcus-Braun N, Theobald P. Mesh removal following transvaginal mesh placement: a case series of 104 operations. International Urogynecology Journal 2010; 21(4): 423-430.

13. Segal J, Steele A, Vassallo B, Kleeman S, Silva AW, Pauls R, et al. Various surgical approaches to treat voiding dysfunction following anti-incontinence surgery. International Urogynecology Journal and Pelvic Floor Dysfunction 2006; 17(4): 372–377.

14. Haylen B, Freeman R, Swift S, Cosson M, Maher C, Davila G, et al. An International Urogynecological Association (IUGA) / International Continence Society (ICS) joint terminology and classification of the complications related directly to the insertion of prostheses (meshes, implants, tapes) & grafts in female pelvic floor surgery. International Urogynecology Journal 2011; 22(1): 3–15.

15. Lee KS, Choo MS, Lee YS, Han JY, Kim JY, Jung BJ, et al. Prospective comparison of "inside-out" and "outside-in" transobturator-tape procedures for the treatment of female stress urinary incontinence. International Urogynecology Journal 2008; 19(4): 577-582.

16. Daneshgari F, Kong W, Swartz M. Complications of mid urethral slings: important outcomes for future clinical trials. Journal of Urology 2008; 180(5):1890-1897.

17. Cordeiro A, Lermann R, Grilo I, Martins A, Moniz L. Fitas suburetrais transobturadoras na incontinência urinária de esforço feminina. Resultados a médio prazo. Acta Médica Portuguesa 2010; 23(4):589-596.

18. David-Montefiore E, Frobert JL, Grisard-Anaf M, Lienhart J, Bonnet K, Poncelet C, et al. Peri-operative complications and pain after the suburethral sling procedure for urinary stress incontinence: a French prospective randomised multicentre study comparing the retropubic and transobturator routes. European Urology 2006; 49(1): 133-138.

ENDEREÇO PARA CORRESPONDÊNCIA

Dânia Ferreira
E-mail: daniaisabelferreira@gmail.com

RECEBIDO EM: 16/05/2016
ACEITE PARA PUBLICAÇÃO: 20/10/2016