

Imagens de Interesse / Images of Interest

Tromboflebite Infeciosa no Contexto de Diverticulite – Uma Complicação Rara

Infectious Thrombophlebitis in the Context of Diverticulitis – A Rare Complication

José F. Castro Pereira¹, Lourenço Teles Saldanha², Filipa Figueiredo³

¹Interno de formação específica em Radiologia do 4º ano – Unidade Local de Saúde Almada-Seixal, Almada, Portugal

²Interno de formação específica em Radiologia do 2º ano – Unidade Local de Saúde Almada-Seixal, Almada, Portugal

³Assistente Hospitalar de Radiologia – Unidade Local de Saúde Almada-Seixal, Almada, Portugal

Correspondência

José F. Castro Pereira
Unidade Local de Saúde Almada-Seixal
Av. Torrado da Silva
2805-267 Almada, Portugal
e-mail: jose.castro.pereira@ulsas.min-saude.pt

Recebido: 10/07/2024

Aceite: 19/11/2024

Publicado:



Resumo

A diverticulite é uma entidade muito comum nos exames de urgência de Radiologia. Apesar da sua frequência existem algumas complicações mais raras que podem levar a um prognóstico mais reservado e que necessitam de ser diagnosticadas atempadamente para permitir um tratamento precoce.

Este artigo descreve o caso de um homem de 71 anos que deu entrada no serviço de urgência com dor abdominal e melenas.

Neste contexto foi realizada uma TC abdominal e pélvica, tendo sido identificada diverticulite do colon sigmóide com preenchimento heterogéneo associado a gás na veia mesentérica inferior e trombose parcial da veia esplénica, veia porta e ramos portais intra-hepáticos, traduzindo processo de tromboflebite infecciosa.

Foi iniciada antibioterapia de largo espectro e anticoagulação oral, com resolução dos achados imagiológicos e melhoria clínica no exame de seguimento.

Palavras-chave

Diverticulite; Tromboflebite infecciosa; Tomografia computadorizada.

Abstract

Diverticulitis is a very common entity in emergency Radiology. Despite its high incidence it may have rarer complications that may lead to a worse prognosis and that need to be quickly diagnosed to allow for a timely treatment.

This article describes the case of a 71-year-old male who came to our emergency room with complaints of abdominal pain and melena.

In this context, an abdominal and pelvis CT was done where sigmoidal diverticulitis was identified along with heterogeneous filling and gas in the inferior mesenteric vein with partial thrombosis of the splenic and portal vein and its intrahepatic segments compatible with the diagnosis of infectious thrombophlebitis.

Treatment with broad spectrum antibiotics and oral anticoagulation was started, with resolution of the radiological findings and clinical improvement in the follow-up examination.

Keywords

Diverticulitis; Infectious thrombophlebitis; Computed tomography.

Doente do sexo masculino com 71 anos deu entrada no nosso serviço de urgência com dor abdominal e melenas. Após avaliação analítica documentou-se anemia, glucose elevada enquadrável no contexto pessoal de diabetes mellitus tipo 2 conhecida, leucocitose, alterações analíticas ligeiras da Aspartato Aminotransferase (AST) e da Alanina Aminotransferase (ALT) e proteína C reativa elevada. Como antecedente relevante tinha sido submetido a colecistectomia por via laparoscópica um mês antes.

No contexto de urgência foi efetuada TC abdominal e pélvica com contraste endovenoso, tendo sido visualizada diverticulite do colon sigmóide com preenchimento heterogéneo associado a gás na veia mesentérica inferior (figura 1) e trombose parcial da veia esplénica, veia porta e ramos portais intra-hepáticos, bem como múltiplas alterações transitórias perfusionais hepáticas na fase arterial, traduzindo processo de tromboflebite infecciosa com pileflebite (figura 2). A trombose supurativa da veia porta também conhecida como pileflebite é uma complicação rara mas potencialmente letal de uma infeção intra-abdominal, com uma mortalidade de 25%, sendo difícil de diagnosticar pela sua apresentação clínica não específica.¹

A etiologia reportada mais frequentemente para pileflebite é a diverticulite, seguida de apendicite, colecistite, pancreatite e outras infeções intra-abdominais, ocorrendo com maior

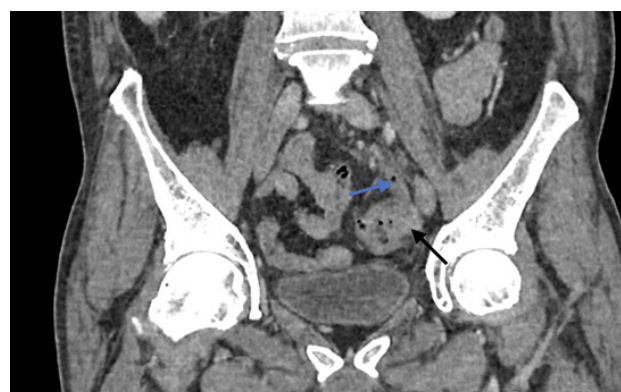

Figura 1 – Reconstrução coronal em fase venosa com diverticulite (seta preta) e preenchimento heterogéneo com bolha gasosa associada da veia mesentérica inferior (seta azul)

frequência no contexto de cirurgias abdominais recentes como no caso deste doente, submetido a cirurgia abdominal um mês antes.¹

Fontes mais recentes sugerem que nos doentes mais jovens, a apendicite é a etiologia mais frequente e nos mais idosos a diverticulite.²

Embora possa estar também associada a perturbações da coagulação,² neste doente os exames analíticos não revelaram alterações nas provas de coagulação.

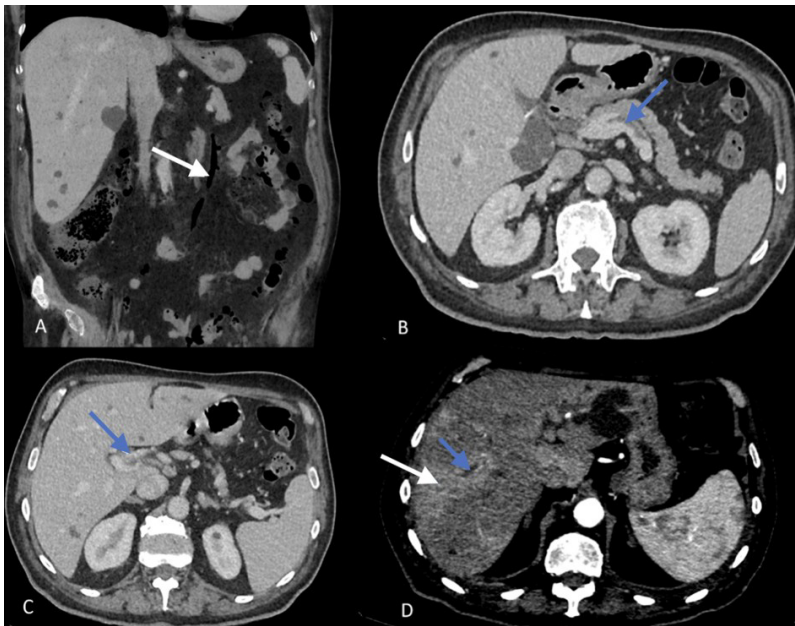


Figura 2 – (A) Reconstrução coronal em Minimum intensity projection (MinIP), com veia mesentérica inferior preenchida com ar (seta); (B) Plano axial em fase venosa com trombo (seta) a preencher parcialmente a veia esplênica; (C) Plano axial em fase venosa com trombo (seta) a preencher parcialmente o tronco da veia porta - pyleflebite; (D) Plano axial em fase arterial tardia, com trombose de ramos portais intra-hepáticos (seta azul) e alterações perfusionais transitórias hepáticas (seta branca).

A pyleflebite é geralmente polimicrobiana, sendo o *Bacteroides fragilis* e a *Escherichia coli* os agentes mais frequentemente isolados. Contudo, em 30% dos casos as hemoculturas são negativas,^{1,2} pelo que a ausência de hemoculturas positivas não deve ser fator de exclusão deste diagnóstico na presença de processos infecciosos intra-abdominais e deteção de novo de trombose portal.

O tratamento da pyleflebite consiste em antibióticos de largo espectro, embora devido à sua baixa incidência, ainda não exista um consenso sobre o qual melhor regime terapêutico. Não existe igualmente consenso sobre a prescrição de medicação anticoagulante em doentes com pyleflebite.²

Neste caso, a equipa médica e cirúrgica optaram por internar o doente no hospital numa primeira fase, com antibioterapia de largo espectro e heparina de baixo peso molecular. Após melhoria clínica e analítica, o doente foi internado em regime de hospitalização domiciliária, com antibioterapia e anticoagulante oral. Foi realizada TC de reavaliação um mês depois, com resolução imagiológica da maior parte das alterações, persistindo apenas discreta fibrose da veia mesentérica inferior (figura 3).

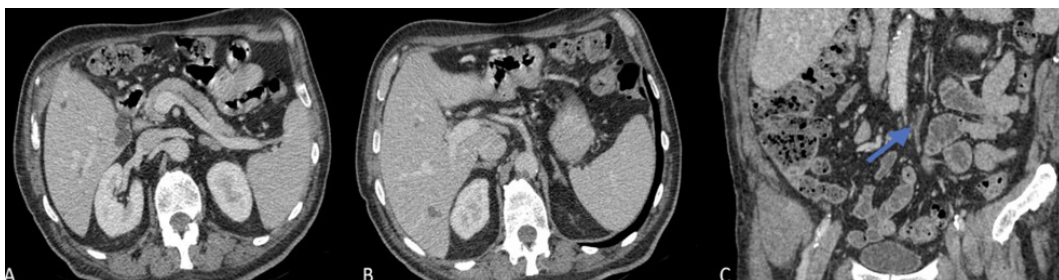


Figura 3 – (A, B) Plano axial em fase venosa com resolução da trombose parcial da veia esplênica e veia porta; (C) Plano coronal em fase venosa com redução do calibre e alguma densificação da gordura adjacente traduzindo prováveis alterações fibróticas da veia mesentérica inferior (seta azul).

Divulgações Éticas/ Ethical Disclosures

Conflitos de interesse: Os autores declaram não possuir conflitos de interesse.

Conflicts of interest: The authors have no conflicts of interest to declare.

Suporte financeiro: O presente trabalho não foi suportado por nenhum subsídio ou bolsa.

Financing Support: This work has not received any contribution, grant or scholarship.

Confidencialidade dos dados: Os autores declaram ter seguido os protocolos do seu centro de trabalho acerca da publicação dos dados de doentes.

Confidentiality of data: The authors declare that they have followed the protocols of their work center on the publication of data from patients.

Proteção de pessoas e animais: Os autores declaram que os procedimentos seguidos estavam de acordo com os regulamentos estabelecidos pelos responsáveis da Comissão de Investigação Clínica e Ética e de acordo com a Declaração de Helsínquia da Associação Médica Mundial.

Protection of human and animal subjects: The authors declare that the procedures followed were in accordance with the regulations of the relevant clinical research ethics committee and with those of the Code of Ethics of the World Medical Association (Declaration of Helsinki).

References

- Wong K, Weisman DS, Patrice KA. Pylephlebitis: a rare complication of an intra-abdominal infection. *J Community Hosp Intern Med Perspect.* 2013;3. doi: 10.3402/jchimp.v3i2.20732. PMID: 23882407; PMCID: PMC3716219.
- Fusaro L, Di Bella S, Martingano P, Crocè LS, Giuffrè M. Pylephlebitis: a systematic review on etiology, diagnosis, and treatment of infective portal vein thrombosis. *Diagnostics (Basel).* 2023;13:429. doi: 10.3390/diagnostics13030429. PMID: 36766534; PMCID: PMC9914785.