

# Estenose do Eixo Iliocava: Uma Sequela de Trombose Subaguda Extensa

## *Iliocaval Stenosis: A Sequela of Extensive Subacute Thrombosis*

Catarina Janicas<sup>1\*</sup>, Francelina Fernandes<sup>1</sup>

\*Autor Correspondente/Corresponding Author:

Catarina do Carmo Janicas [ccjanicas@hotmail.com]

Hospital de São Francisco Xavier - Serviço de Radiologia. Estrada Forte do Alto Duque, 1449-005 Lisboa, Portugal

ORCID iD: 0000-0002-3989-0931

**PALAVRAS-CHAVE:** Angiografia por Tomografia Computadorizada; Constrição Patológica; Trombose Venosa; Veia Cava Inferior; Venografia

**KEYWORDS:** Computed Tomography Angiography; Constriction, Pathologic; Phlebography; Vena Cava, Inferior; Venous Thrombosis

Doente do sexo feminino, com 67 anos de idade, recorre ao serviço de urgência por lombalgia bilateral com irradiação abdominal, anorexia e edema dos membros inferiores. O quadro tem início no mês anterior, após internamento por desidratação secundária a diarreia crónica iatrogénica. A venografia por tomografia computadorizada (TC) (Fig. 1) revela extensa trombose do eixo iliocava e de ambas as veias renais. Após investigação etiológica, admite-se a desidratação grave recente como fator desencadeante. A doente tem alta clínica após evolução favorável sob anticoagulação, mantendo seguimento em ambulatório.

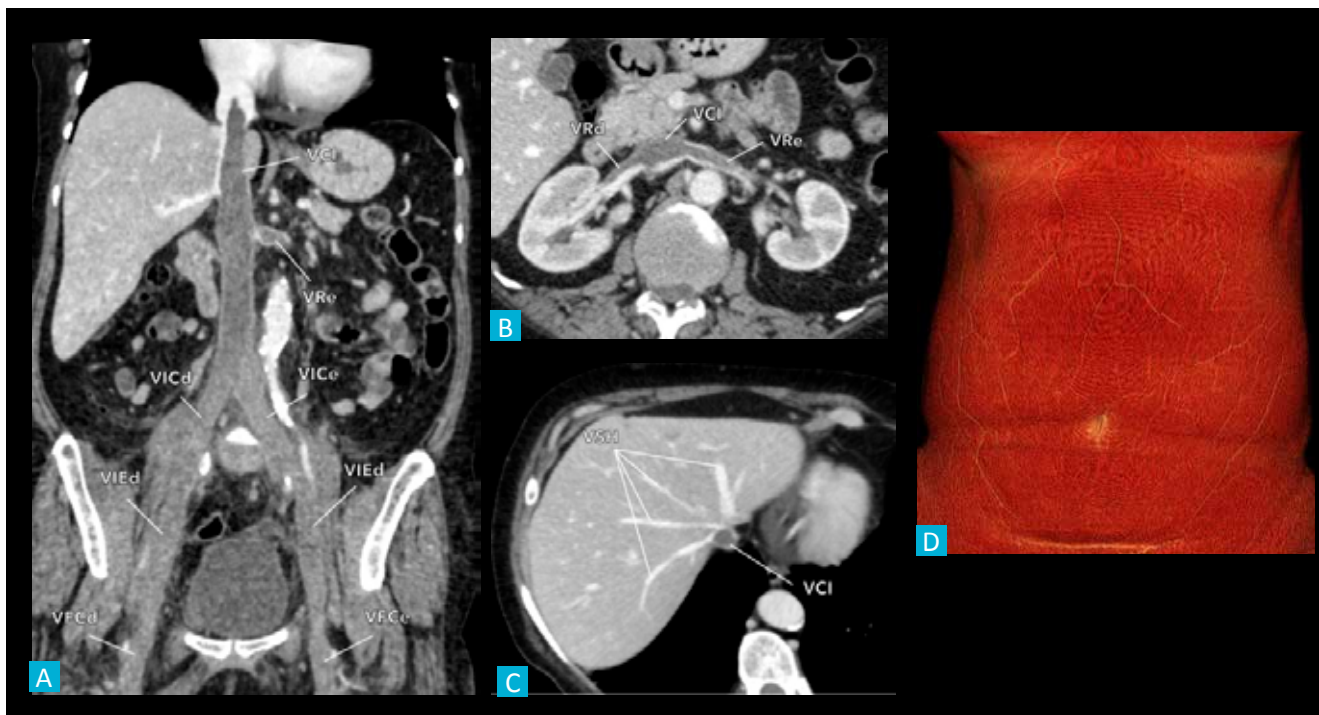
Um ano mais tarde, ainda sob anticoagulação oral, é internada por quadro de dor abdominal, anorexia, fadiga e sensação de peso nos membros inferiores, com três semanas de evolução. A venografia por TC (Fig. 2) não

mostra sinais de trombose venosa profunda (TVP). Contudo, documenta-se estenose contínua do eixo iliocava, interpretada como sequela à trombose prévia, assim como desenvolvimento de colaterais venosos ao longo da parede abdominal anterior. Após terapêutica sintomática, a doente tem alta clínica, acabando por perder o seguimento.

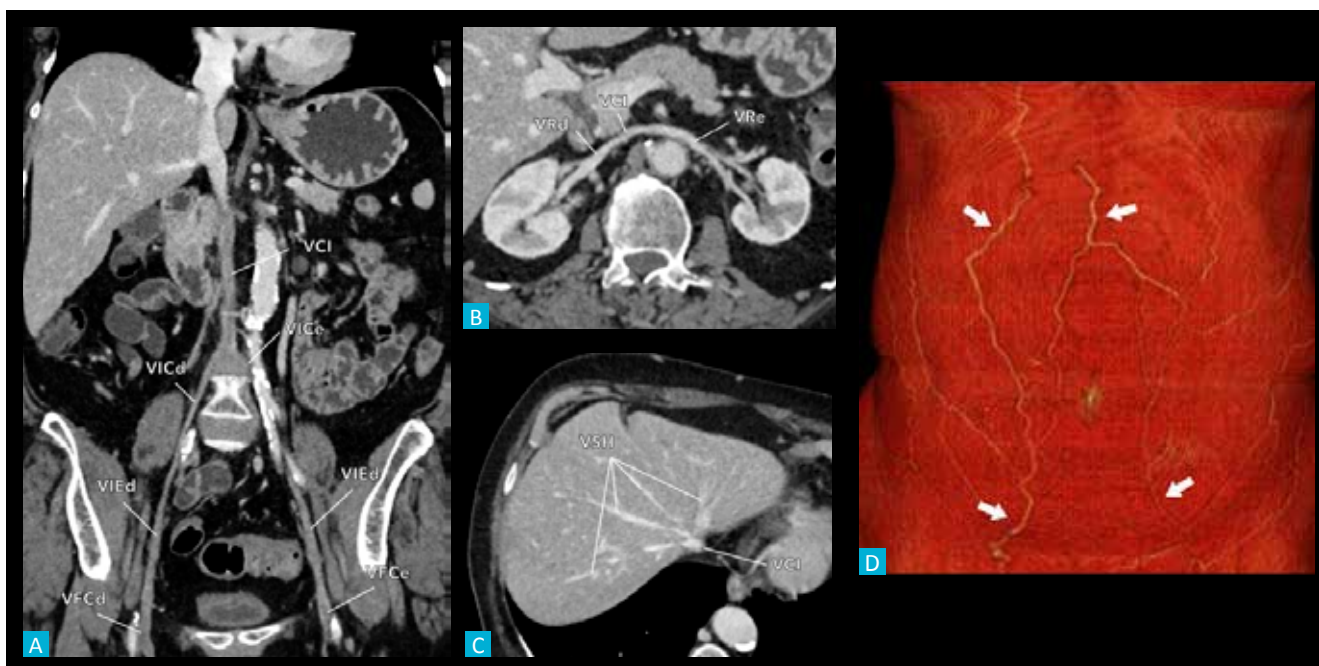
A trombose da veia cava inferior é uma forma rara de TVP, constituindo um desafio diagnóstico pela sua apresentação inespecífica.<sup>1</sup> Impõe-se a exclusão de doença neoproliferativa subjacente, responsável por 37,4% dos casos,<sup>2</sup> bem como de trauma abdominal, lesão vascular iatrogénica, anomalias congénitas, e dos clássicos fatores desencadeantes de TVP.<sup>1,3-5</sup> O diagnóstico é imagiológico, sendo que a venografia por TC é considerada o método de eleição, sobretudo em contexto de urgência.<sup>4</sup>

1. Serviço de Radiologia, Centro Hospitalar de Lisboa Ocidental, Lisboa, Portugal.

Recebido/Received: 02/12/2021 - Aceite/Accepted: 21/02/2022 - Publicado Online/Published Online: 11/03/2022 - Publicado/Published: 30/06/2022  
© Autor (es) (ou seu (s) empregador (es)) e Gazeta Médica 2022. Reutilização permitida de acordo com CC BY-NC. Nenhuma reutilização comercial. © Author(s) (or their employer(s)) and Gazeta Médica 2022. Re-use permitted under CC BY-NC. No commercial re-use.



**FIGURA 1:** Trombose subaguda do eixo iliocava. Venografia por TC do eixo iliocava, em reformatações planares curvas para o eixo iliocava (a) e para as veias renais (b), plano axial oblíquo ao nível das veias supra-hepáticas (c) e reformatação volumétrica da parede abdominal anterior (d). Documenta-se trombose oclusiva das veias femorais comuns (VFCd/e, a), ilíacas externas (VIED/e, a), ilíacas internas, ilíacas comuns (VICd/e, a) e da veia cava inferior (VCI, a-c) até à convergência das veias renais. Existe ainda trombose parcial da restante VCI, até ao segmento intra-torácico, e de ambas veias renais (VRd/e, a-b). Os rins não apresentam áreas de enfarte (b). As veias supra-hepáticas (VSH, c) encontram-se permeáveis, sem evidência de congestão hepática. Não se observam valorizáveis colaterais venosas ao longo da parede abdominal anterior (d), favorecendo uma instalação aguda/subaguda destes aspetos.



**FIGURA 2:** Estenose pós-trombótica do eixo iliocava. Venografia por TC do eixo iliocava, em reformatações planares curvas para o eixo iliocava (a) e para as veias renais (b), plano axial oblíquo ao nível das veias supra-hepáticas (c) e reformatação volumétrica da parede abdominal anterior (d). Verifica-se repermeabilização do eixo iliocava, sem defeitos de opacificação atribuíveis a trombos. Contudo, documenta-se estenose contínua das veias femorais comuns (VFCd/e, a), ilíacas externas (VIED/e, a), ilíacas internas, ilíacas comuns (VICd/e, a) e da veia cava inferior (VCI, a-c) até à convergência das veias renais, correspondendo ao território previamente ocluído. As veias renais (VRd/e, b) também apresentam redução difusa do calibre, sem aparente repercussão parenquimatosa. A restante veia cava inferior encontra-se permeável e com calibre conservado, tal como as veias supra-hepáticas (VSH, c). Existe ainda desenvolvimento de circulação venosa colateral ao longo da parede abdominal anterior (setas, d), concordante com a natureza crónica dos achados.

O protocolo de aquisição inclui uma fase venosa sistêmica (cerca de 100-120 segundos após a administração endovenosa de contraste) que, perante a suspeita de trombose tumoral, poderá ser precedida pelas fases pré-contraste e arterial dominante. Desta forma, a venografia por TC permite caracterizar o trombo como simples ou tumoral, definir a sua extensão, e ainda excluir potenciais fatores desencadeantes.<sup>4,5</sup> Mesmo após terapêutica otimizada, os doentes poderão desenvolver alterações sequelares, como estenose pós-trombótica e membranas intra-cava. Para além da morbidade associada, a estase e a turbulência de fluxo perpetuam o risco trombótico, pelo que o controlo evolutivo imagiológico é essencial.<sup>3</sup> Em casos de estenose sintomática, poderá considerar-se angioplastia com balão e colocação de *stent*.<sup>1,6</sup>

## APRESENTAÇÕES/ PRESENTATIONS

O conteúdo foi adaptado da comunicação oral com o título “Trombose da Veia Cava Inferior: Uma Forma Rara de Trombose Venosa Profunda”, apresentada pelas autoras no 8º Congresso do Internato Médico CUF.

## CONTRIBUIÇÃO AUTORAL/ AUTHORS' CONTRIBUTION

**CJ:** Elaboração do manuscrito, pós processamento das imagens, aprovação da versão final

**FF:** Revisão crítica do manuscrito, aprovação da versão final

**CJ:** Preparation of the manuscript, post processing of the images, approval of the final version

**FF:** Critical review of the manuscript, approval of the final version

## RESPONSABILIDADES ÉTICAS

**CONFLITOS DE INTERESSE:** Os autores declaram a inexistência de conflitos de interesse na realização do pre-

sente trabalho.

**FONTES DE FINANCIAMENTO:** Não existiram fontes externas de financiamento para a realização deste artigo.

**CONFIDENCIALIDADE DOS DADOS:** Os autores declaram ter seguido os protocolos da sua instituição acerca da publicação dos dados de doentes.

**CONSENTIMENTO:** Consentimento do doente para publicação obtido.

**PROVENIÊNCIA E REVISÃO POR PARES:** Não comissionado; revisão externa por pares.

## ETHICAL DISCLOSURES

**CONFLICTS OF INTEREST:** The authors have no conflicts of interest to declare.

**FINANCING SUPPORT:** This work has not received any contribution, grant or scholarship.

**CONFIDENTIALITY OF DATA:** The authors declare that they have followed the protocols of their work center on the publication of data from patients.

**PATIENT CONSENT:** Consent for publication was obtained.

**PROVENANCE AND PEER REVIEW:** Not commissioned; externally peer reviewed.

## REFERÊNCIAS

1. McAree B, O'Donnell M, Fitzmaurice G, Reid J, Spence R, Lee B. Inferior vena cava thrombosis: a review of current practice. *Vasc Med*. 2013;18:32-43. doi: 10.1177/1358863X12471967.
2. Stein PD, Matta F, Yaekoub AY. Incidence of vena cava thrombosis in the United States. *Am J Cardiol*. 2008;102:927-9. doi: 10.1016/j.amjcard.2008.05.046.
3. Häusler M, Hübner D, Delhaas T, Mühler EG. Long term complications of inferior vena cava thrombosis. *Arch Dis Child*. 2001;85:228-33. doi: 10.1136/adc.85.3.228.
4. Sheth S, Fishman EK. Imaging of the inferior vena cava with MDCT. *AJR*. 2007;189:1243-51. doi: 10.2214/AJR.07.2133.
5. Smillie RP, Shetty M, Boyer AC, Madrazo B, Jafri SZ. Imaging evaluation of the inferior vena cava. *RadioGraphics*. 2015;35:578-92. doi: 10.1148/rg.352140136.
6. Murphy EH, Johns B, Varney E, Raju S. Endovascular management of chronic total occlusions of the inferior vena cava and iliac veins. *J Vasc Surg Venous Lymphat Disord*. 2017;5:47-59. doi: 10.1016/j.jvsv.2016.07.005.