

Dilatação Papilar com Balão de Grande Diâmetro Precedida de Esfincterotomia para Remoção de Cálculos da Via Biliar Principal-Casuística de Um Ano

Papillary Large-Balloon Dilation Preceded by Sphincterotomy for Removal of Bile Ducts Stones – One Year Experience

Ana Catarina Rego, Nuno Nunes, José Renato Pereira, Nuno Paz, Maria Antónia Duarte

Ver Editorial na Página 272

RESUMO | **INTRODUÇÃO:** A associação de dilatação da papila de Vater com balão TTS-CRE (through the scope-controlled radial expansion) com esfincterotomia (ETE) tem sido usada para remoção de cálculos de grandes dimensões da via biliar principal (VBP). **OBJECTIVOS:** Apresentação da casuística do nosso Serviço durante doze meses, em que se procedeu a ETE seguida de dilatação papilar com balão para remoção de cálculos da VBP. Pretendeu-se avaliar a eficácia na remoção dos cálculos, a necessidade de litotriquia mecânica e a ocorrência de complicações. **MÉTODOS:** Entre Outubro de 2009 e Setembro de 2010 foi realizada dilatação papilar com balão precedida de ETE em 25 doentes. Os doentes incluídos apresentavam no colangiograma por colangiopancreatografia retrógrada endoscópica (CPRE) cálculos na VBP com dimensão superior ou igual a 10mm. Usaram-se balões TTS-CRE de 12 a 20mm de diâmetro. **RESULTADOS:** Dos 25 doentes, 12 (48%) eram do sexo feminino. A média de idades foi de 73 anos e 65% dos doentes apresentavam dois ou mais cálculos. O tamanho médio dos cálculos foi de 15mm. Seis doentes apresentavam litíase residual do colédoco com ETE prévia. Em 100% dos casos foi conseguida remoção completa dos cálculos numa única sessão. Não houve necessidade de litotriquia mecânica. Não se registaram complicações. **CONCLUSÃO:** A associação dos dois métodos mostrou-se eficaz, rápida e segura na remoção de cálculos de grandes dimensões da VBP. *GE - J Port Gastrenterol 2011;18:279-284.*

PALAVRAS-CHAVE: Dilatação papilar com balão, esfincterotomia endoscópica, cálculos da via biliar principal.

ABSTRACT | **INTRODUCTION:** Papillary balloon dilation with TTS-CRE balloon (through the scope-controlled radial expansion) in association with sphincterotomy (EST) has been used for removal of large bile duct stones. **OBJECTIVES:** We present the 12 month experience of our Department wherein we performed a EST followed by papillary balloon dilation for removal of bile duct stones. Efficacy, need for mechanical lithotripsy and occurrence of complications were evaluated. **METHODS:** Papillary balloon dilation preceded by EST was performed in 25 patients from October 2009 to September 2010. Patients included in the present study had bile duct stones with a diameter greater than or equal to 10mm detected on cholangiogram obtained during endoscopic retrograde cholangiopancreatography (ERCP). We used TTS-CRE balloons with 12 to 20mm. **RESULTS:** Of the 25 patients, 12 (48%) were female. Average age was 73 years and 65% of patients had two or more stones. The average size of the stones was 15mm. Six patients had residual bile duct stones with prior EST. In 100% of cases complete removal of the bile duct stones was achieved in a single session. There was no need for mechanical lithotripsy. There were no complications. **CONCLUSION:** The combination of the two methods proved effective, fast and safe for removal of large bile duct stones. *GE - J Port Gastrenterol 2011;18:279-284.*

KEYWORDS: Papillary balloon dilation, endoscopic sphincterotomy, bile duct stones.

Serviço de Gastrenterologia, Hospital do Divino Espírito Santo EPE de Ponta Delgada – Portugal. **Correspondência:** Ana Catarina Rego; Hospital do Divino Espírito Santo EPE de Ponta Delgada; Av. Dom Manuel I, 9500 – 782 Ponta Delgada – Portugal; **Tel:** +351 964 458 264; **Fax:** +351 296 203 082; **E-mail:** ana.rego81@gmail.com; **Recebido para publicação:** 24/01/2011 e **Aceite para publicação:** 09/04/2011.

INTRODUÇÃO

AETE, descrita pela primeira vez em 1974,¹⁻³ é a técnica *standard* de acesso à VBP para remoção de cálculos da mesma. A ETE é conseguida em 90 a 98% dos doentes e 86 a 91% dos cálculos da VBP são removidos com cesto Dormia e balão de remoção após ETE^{4,5}. Na presença de cálculos de grandes dimensões, ou quando há estenose distal da VBP, a remoção de cálculos pode ser difícil havendo necessidade de recorrer a outras técnicas, nomeadamente litotricia mecânica, com uma taxa de sucesso de 80 a 98%^{6,7}. Este método, além de ser moroso, requer uma segunda sessão em cerca de 30% dos casos. A litotricia extra-corporal por ondas de choque, laser ou a litotricia electrohidráulica são técnicas alternativas utilizadas apenas em alguns centros, com poucos estudos demonstrando a sua eficácia e segurança^{8,9}.

Em 1983, Staritz *et al*¹⁰ descreveram a dilatação papilar com balão como alternativa à ETE na remoção de cálculos da VBP, descrevendo menor taxa de complicações como hemorragia e perfuração. No entanto, Disario *et al*¹¹ publicaram um estudo comparando a dilatação papilar com balão e a ETE, mostrando elevada taxa de pancreatite, com 2 casos fatais no grupo da dilatação, motivo pelo qual a técnica foi abandonada. Em 2003 Ersoz *et al*¹² descreveram pela primeira vez a dilatação papilar com balões de grande diâmetro (12 - 20mm) precedida de ETE ampla para remoção de cálculos difíceis da VBP. Até então os balões utilizados eram de pequeno diâmetro (8 - 10mm). Recentemente, vários estudos têm demonstrado a eficácia e segurança da associação da ETE com dilatação papilar com balão de grande diâmetro na remoção de cálculos grandes da VBP¹³⁻¹⁸.

No presente estudo apresentam-se 25 casos em que se procedeu a ETE ampla seguida de dilatação papilar com balão de grande diâmetro para remoção de cálculos de grandes dimensões da VBP entre Outubro de 2009 e Setembro de 2010. Pretendeu-se avaliar a eficácia na remoção dos cálculos, a necessidade de litotricia mecânica e a ocorrência de complicações.

MATERIAL E MÉTODOS

Entre Outubro de 2009 e Setembro de 2010 foi realizada dilatação papilar com balão precedida de ETE em 25 doentes. Foi feita análise retrospectiva destes 25 casos. Os doentes incluídos apresentavam no colangiograma por CPRE cálculos na VBP

com dimensões superiores ou iguais a 10mm. Todos os doentes assinaram previamente o consentimento informado para a realização do procedimento.

As CPREs foram realizadas com duodenoscópio da *Olympus Medical Systems Co.* Em todos os doentes foi utilizada sedação com apoio anestésico. Após canulação da VBP com esfíncterótomo (*Olympus, KD6 G13Q-1*) e fio guia (*Boston Scientific Jagwire 0,035F*), procedeu-se a injeção de contraste na VBP com obtenção do colangiograma. Avaliaram-se os diâmetros da VBP e dos cálculos por comparação com o diâmetro do duodenoscópio na fluoroscopia (13,5mm). Após ETE ampla (desde o orifício papilar até à primeira prega transversal do duodeno) procedeu-se a dilatação papilar com balão TTS-CRE dos 12 aos 20mm de diâmetro (*Boston Scientific, CRE Wireguided 5,5cm* de comprimento). A escolha do diâmetro do balão foi feita de acordo com a dimensão dos cálculos e da VBP distal. O balão foi introduzido na VBP até metade do seu comprimento, preenchido com soro fisiológico e contraste e insuflado até desaparecimento do entalhe na fluoroscopia. O balão insuflado foi mantido em posição durante 45-60 segundos. Os cálculos que não saíram espontaneamente foram removidos com cesto Dormia e balão de remoção (Fig. 1).

O manuseamento dos anticoagulantes e antiagregantes plaquetários foi feito de acordo com as normas da ASGE¹⁹. Não foi colocada prótese no ducto pancreático em nenhum dos doentes. Foi realizada avaliação analítica (hemograma, amilase, transaminases, fosfatase alcalina, gama-GT, bilirrubina e estudo da coagulação) previamente ao procedimento e 12h após.

As complicações foram avaliadas de acordo com o consenso de 1991²⁰ em que a pancreatite aguda pós CPRE foi definida como dor epigástrica persistente durante pelo menos 24h e elevação da amilase três vezes superior ao valor normal. A hemorragia foi considerada clinicamente significativa sempre que houve evidência clínica da mesma, com melenas, hematemeses ou hematoquécia, com queda da hemoglobina de 2g/dl ou necessidade de transfusão. Todos os doentes foram avaliados em consulta dentro de 1 a 3 meses após o procedimento com avaliação clínica e analítica. O objectivo do trabalho foi avaliar a eficácia na remoção de cálculos com dimensões ≥ 10 mm numa única sessão, a necessidade de litotricia mecânica e as complicações.

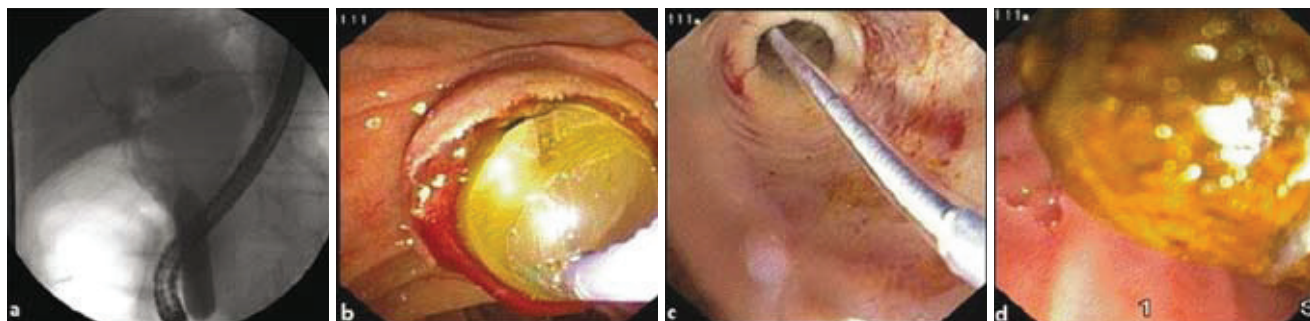


Fig. 1. A) Fluoroscopia mostrando o balão de dilatação insuflado na VBP até desaparecimento do entalhe; B) Dilatação papilar com balão; C) Colecoscopia através do balão de dilatação; D) Remoção do cálculo da VBP com cesto Dormia.

Quadro 1. Características clínicas dos doentes.

Nº de doentes	25
Sexo (M/F)	13/12
Idade	
Média	73
Variação	36-89
Diâmetro dos cálculos	
Média	15
Variação	10-22
Nº de cálculos	
Média	2
Variação	1-4
Papila peri-diverticular	7
ETE prévia	6
Tempo de Follow-up (meses)	
Média	8
Variação	1-13
Pré-corte	0

RESULTADOS

As características dos doentes são apresentadas no Quadro 1. Dos 25 doentes, 12 (48%) eram do sexo feminino. A média de idades foi de 73 anos. Em 65% dos doentes encontraram-se 2 ou mais cálculos. O tamanho médio dos mesmos foi de 15mm. Seis doentes tinham litíase residual do colédoco com ETE prévia. Sete doentes apresentavam papila peri-diverticular. Nenhum dos doentes foi submetido a ETE com pré-corte.

Os resultados são mostrados no Quadro 2. Em 100% dos casos foi conseguida remoção completa dos cálculos numa única sessão. Não houve necessidade de recorrer a litotricia mecânica. A duração média de cada procedimento foi de 20 minutos. Não se registaram complicações (Quadro 3). O tempo médio de *follow-up* foi de 8 meses. Seis doentes tiveram 12 meses de *follow-up*. Até à data nenhum doente teve de ser re-intervencionado.

DISCUSSÃO

A ETE associada à utilização de cesto Dormia e balão de remoção é a técnica mais usada para extracção de cálculos da VBP. Reveste-se de algumas complicações imediatas como a hemorragia, perfuração e pancreatite e complicações a longo prazo decorrentes da perda de função do esfíncter de *Oddi* como recorrência da coledocolitíase, colangite e estenose papilar²¹⁻²³.

A dilatação papilar com balão surgiu como alternativa à ETE, apresentando menores taxas de complicações como hemorragia e perfuração e preservando o esfíncter de *Oddi*¹⁰. No entanto, alguns estudos mostraram risco elevado de pancreatite pelo que caiu em desuso.

Quadro 2. Aspectos técnicos e resultados.

Remoção completa numa única sessão	25 (100%)
Duração média do procedimento (minutos)	20
Necessidade de litotricia mecânica	0
Recorrência durante o período de follow-up	0

Quadro 3. Complicações.

Pancreatite	0
Hemorragia	0
Perfuração	0

Em 2003 Ersoz *et al*¹² descreveram pela primeira vez a dilatação papilar com balões de grande diâmetro (12 – 20mm) associada a ETE para remoção de cálculos difíceis da VBP. Neste estudo 58 doentes foram submetidos a dilatação com balões de 12-20mm após ETE *standard*. O sucesso de remoção foi de 89% nos doentes com estenose distal da VBP e de 95% nos doentes sem estenose da VBP. O tamanho dos cálculos variou entre os 12 e os 28mm. A taxa de complicações foi de 15,5% (9 doentes), com dois casos de colangite, dois de hemorragia ligeira, três de hemorragia grave e dois de pancreatite ligeira. As complicações ocorreram sobretudo nos doentes que apresentavam estenose distal da VBP. Não ocorreu mortalidade.

Nos últimos anos, vários trabalhos publicados têm mostrado a eficácia da associação da ETE com dilatação papilar com balões de grande diâmetro na remoção de cálculos de grandes dimensões da VBP. As taxas de sucesso na remoção completa dos cálculos numa única sessão têm variado de 83 a 100% (Quadro 4)¹²⁻¹⁸. Com a associação das duas técnicas a necessidade de litotricia mecânica é inferior a 10%²⁴.

O único estudo prospectivo controlado randomizado publicado até hoje que compara a ETE *versus* ETE com dilatação papilar com balões de grande diâmetro foi publicado em 2007 por Heo *et al*¹⁵. Este trabalho compara o sucesso e taxa de complicações da ETE e dilatação papilar (n = 100) e da ETE isolada (n = 100) no tratamento de cálculos da VBP. Foram utilizados balões dos 12 aos 20mm. No grupo em

Quadro 4. Sumário dos estudos clínicos que utilizaram a associação de ETE com dilatação papilar com balão de grande diâmetro para remoção de cálculos da VBP.

Autores Ano (Ref)	Nº de Doentes	Extensão ETE	Diâmetro balão (mm)	Tamanho médio cálculos (mm)	Sucesso na 1ª sessão (%)	Litotricia (%)	Taxa complicações (%)		Mortalidade (%)
							Total	Pancreatite	
Ersoz <i>et al</i> 2003 (12)	58	Ampla	12-20	16*/18*	83	7	16	3	0
Minami <i>et al</i> 2007 (14)	88	Limitada	≤ 20	12	99	1	4,5	1	0
Espinel <i>et al</i> 2007 (16)	22	NE	12-20	15	100	5	0	0	0
Maydeo and Bhandari 2007 (13)	60	Ampla	12-15	16	95	5	8,3	0	0
Yoo <i>et al</i> 2007 (28)	166	NE	15-20	16	83	NM	6,6	NM	1,2
Heo <i>et al</i> 2007 (15)	100	Limitada	12-20	16	83	8	5	4	0
Attasaranya <i>et al</i> 2008 (17)	103"/107"	Ampla	12-18	13	95	27	6	0	0

*Foram avaliados 2 grupos: doentes com estenose distal da VBP e doentes com cálculos grandes (>15 mm) facetados

" Número de doentes / número de procedimento.

NE: não especificado

NM: não mencionado

que foram associadas as duas técnicas foi feita ETE mínima. A taxa global de remoção de cálculos foi muito elevada nos dois grupos: 97% para a ETE e dilatação e 98% para a ETE isolada. Não houve diferenças estatisticamente significativas na taxa de remoção, na necessidade de litotricia mecânica ou na taxa de complicações. Os investigadores concluíram que a associação dos dois métodos constituía uma alternativa eficaz e segura à ETE.

A incidência de pancreatite é menor quando se procede a dilatação com balão precedida por ETE, pois esta direcciona a força exercida pelo balão para a via biliar e não para o ducto pancreático^{12,15,17}. Não está estabelecido qual deve ser a amplitude da ETE para se obter este efeito preventivo da pancreatite associada à dilatação papilar com balão²⁵. No nosso estudo optou-se por fazer ETE ampla em todos os casos, de modo a conseguir uma maximização na abertura do orifício papilar após dilatação, conseguindo-se maior eficácia na remoção dos cálculos.

No entanto, um estudo retrospectivo recente²⁶ no qual foi efectuada dilatação papilar com balões de grande diâmetro sem ETE prévia demonstrou tratar-se de um procedimento eficaz, seguro e não associado a maior risco de pancreatite, atribuindo o risco de pancreatite não à dilatação em si, mas ao facto de inicialmente as dilatações serem efectuadas com balões de menores diâmetros (< 10mm), levando a maior dano da papila aquando da remoção dos cálculos. Serão

necessários estudos prospectivos de grande escala para clarificar estes dados.

Relativamente ao risco de hemorragia, Ersoz *et al*¹² descreveram uma taxa de hemorragia de 9% com a associação das duas técnicas (risco superior ao da ETE isolada) sendo maior o risco quando há estenose da VBP, enquanto no trabalho de Heo *et al*¹⁵ a taxa de hemorragia clinicamente significativa foi de 0%.

Na nossa série, conseguiu-se remoção completa dos cálculos numa única sessão em 100% dos casos, sem necessidade de litotricia mecânica, de forma rápida e não se registando complicações. A duração média de cada procedimento foi de 20 minutos. A associação dos dois métodos parece reduzir o tempo de procedimento e o tempo de fluoroscopia¹⁸. A dilatação com balão de grande diâmetro ao facilitar o acesso da via biliar diminui o número de passagens com os vários instrumentos, minimizando o traumatismo papilar, com consequente diminuição do risco de pancreatite e redução do tempo do exame.

Um novo esfinterótomo que engloba um balão de dilatação até 18mm, criado por Takão Itoi²⁴, permite realizar ETE e dilatação papilar com um único acessório e poderá ser um novo avanço, no que respeita à eficácia e rapidez da técnica.

Embora se tenha mostrado uma técnica segura, foram descritos alguns casos de complicações graves, nomeada-

mente hemorragia, com um caso fatal^{27,28}, perfuração duodenal^{29,30} e do cístico.

A recorrência de cálculos da VBP após ETE varia entre 4 a 24% consoante as séries^{23,31-35}. A dilatação papilar com balão após ETE tem-se mostrado eficaz no tratamento da coledocolitíase e parece prevenir a recorrência³⁶. No nosso trabalho, embora o tempo médio de *follow-up* seja curto, não se registaram recorrências. Maior tempo de *follow-up* será necessário para corroborar a diminuição da recorrência da coledocolitíase com a associação da ETE e dilatação papilar.

Em conclusão, não sendo uma técnica isenta de riscos, a associação da ETE e dilatação papilar com balão de grande diâmetro é na nossa opinião uma técnica promissora, eficaz, rápida e segura na remoção de cálculos de grandes dimensões da VBP, associada a elevada taxa de sucesso na remoção dos cálculos numa única sessão, reduzindo a necessidade de litotricia mecânica.

REFERÊNCIAS

- Kawai K, Akasaka Y, Murakami K, *et al.* Endoscopic sphincterotomy of the ampulla of Vater. *Gastrointest Endosc* 1974;20:148-151.
- Classen M, Demling L. Endoscopic sphincterotomy of the papilla of Vater and extraction of stones from the choledochal duct [German]. *Dtsch Med Wochenschr* 1974;99:496-497.
- Sohma S, Tatekawa I, Okamoto Y, *et al.* Endoscopic papillotomy: a new approach for extraction of residual stones. *Gastroenterol Endosc* 1974;16:446-452.
- Fouch G. Endoscopic management of large common duct stones. *Am J of Gastroenterol* 1991;86:1561-1565.
- Seitz U, Bapaye A, Bohnacker S, *et al.* Advances in therapeutic endoscopic treatment of common bile duct stones. *World J Surg* 1998;22:1133-1144.
- Siegel JH, Ben-Zvi JS, Pullano WE. Mechanical lithotripsy of common bile duct stones. *Gastrointest Endosc* 1990;36:351-356.
- Cipoletta L, Costamagna G, Bianco MA, *et al.* Endoscopic mechanical lithotripsy of difficult common bile duct stones. *Br J Surg* 1997;84:1407-1409.
- Cotton PB. Difficult bile duct stones. *Gastrointest Endosc Clin N Am* 1991;1:51-63.
- Neuhaus H, Hoffman W, Zillinger C, *et al.* Laser lithotripsy of difficult bile duct stones under direct visual control. *Gut* 1993;34:415-421.
- Staritz M, Ewe K, Meyer Zum Buschenfelde, KH. Endoscopic papillary dilatation, a possible alternative to endoscopic papillotomy. *Lancet* 1982;1:1306-1307.
- Disario JA, Freeman ML, Bjorkman DJ, *et al.* Endoscopic balloon dilation compared to sphincterotomy (EDES) for extraction of bile duct stones: Preliminary report [abstract]. *Gastrointest Endosc* 1997;45:AB417.
- Ersoz G, Tekesin O, Ozutemis AO, *et al.* Biliary sphincterotomy plus dilation with a large balloon for bile duct stones that are difficult to extract. *Gastrointest Endosc* 2003;57:156.
- Maydeo A, Bhandari S. Balloon sphincteroplasty for removing difficult bile duct stones. *Endoscopy* 2007;39:958-961.
- Minami A, Hirose S, Nomoto T, *et al.* Small sphincterotomy combined with papillary dilation with large balloon permits retrieval of large stones without mechanical lithotripsy. *World J Gastroenterol* 2007;13:2179-2182.
- Heo JH, Kang DH, Jung HJ, *et al.* Endoscopic sphincterotomy plus large balloon dilation versus endoscopic sphincterotomy for removal of bile duct stones. *Gastrointest Endosc* 2007;66:720-726.
- Espinel J, Pinedo E, Olcoz JL. Large hydrostatic balloon for choledocholithiasis. *Rev Esp Enferm Dig* 2007;99:33-38.
- Attasaranya S, Cheon YK, Vittal H, *et al.* Large-diameter biliary orifice balloon dilation to aid in endoscopic bile duct stone removal: a multicenter series. *Gastrointest Endosc* 2008;67:1046-1052.
- Itoi T, Itokawa F, Sofuni A, *et al.* Endoscopic sphincterotomy combined with large balloon dilation can reduce the procedure time and fluoroscopy time for removal of large bile duct stones. *Am J Gastroenterol* 2009;104:560-565.
- Zuckerman MJ, Hirota WK, Adler DG, *et al.* ASGE guideline: the management of low-molecular-weight heparin and nonaspirin antiplatelet agents for endoscopic procedures. *Gastrointest Endosc* 2005;61:189-194.
- Cotton PB, Lehman G, Vennes J, *et al.* Endoscopic sphincterotomy complication and their management: an attempt at consensus. *Gastrointest Endosc* 1991;37:383-393.
- Sheth SG, Howell DA. What are really the true late complications of endoscopic biliary sphincterotomy? *Am J Gastroenterol* 2002;97:2699-2701.
- Bergmann JJ, van der Mey S, Rauws EA, *et al.* Long-term follow-up after endoscopic sphincterotomy for bile duct stones in patients younger than 60 years of age. *Gastrointest Endosc* 1996;44:643-649.
- Sugiyama M, Atomi Y. Risk factors predictive of late complications after endoscopic sphincterotomy for bile duct stones: long-term (more than 10 years) follow-up study. *Am J Gastroenterol* 2002;97:2763-2767.
- Itoi T, Sofuni A, Itokawa F, *et al.* New large-diameter balloon-equipped sphincterotome for removal of large bile duct stones. *Gastrointest Endosc* 2010;72:825-830.
- Attam R, Freeman ML. Endoscopic papillary large balloon dilation for large common bile duct stones. *J Hepatobiliary Pancreat Surg* 2009;16:618-623.
- Jeong S, Ki S-H, Lee DH, *et al.* Endoscopic large-balloon sphincteroplasty without preceding sphincterotomy for the removal of large bile duct stones: a preliminary study. *Gastrointest Endosc* 2009;70:915-922.
- Lee TH, Park SH, Lee CK, *et al.* Life-threatening hemorrhage following large-balloon endoscopic papillary dilation successfully treated with angiographic embolization. *Endoscopy* 2009;41:E241-E242.

28. Yoo B, Kim J, Jung J, *et al*. Large-balloon sphincteroplasty along with or without sphincterotomy in patients with large extrahepatic bile duct stones: a multicenter study. *Gastrointest Endosc* 2007;65:AB97abstract420.
29. Lee YS, Moon JH, Ko BM, *et al*. Endoscopic closure of a distal common bile duct perforation caused by papillary dilation with a large-diameter balloon. *Gastrointest Endosc* 2010;72:616-618.
30. Yang CH, Su F-I, Lin CY, *et al*. Facial subcutaneous emphysema as a rare manifestation of complications after endoscopic papillary balloon dilation. *Gastrointest Endosc* 2008;67:377-378.
31. Ikeda S, Tanaka M, Matsumoto S, *et al*. Endoscopic sphincterotomy: long-term results in 408 patients with complete follow-up. *Endoscopy* 1988;20:13-17.
32. Freeman ML, Nelson DB, Sherman S, *et al*. Complications of endoscopic biliary sphincterotomy. *N Engl J Med* 1996;335:909-918.
33. Hawes RH, Cotton PB, Vallon AG. Follow-up 6 to 11 years after duodenoscopic sphincterotomy for stones in patients with prior cholecystectomy. *Gastroenterology* 1990;98:1008-1012.
34. Jacobsen O, Matzen P. Long-term follow-up study of patients after endoscopic sphincterotomy for choledocholithiasis. *Scand J Gastroenterol* 1987;22:903-906.
35. Seifert E. Long-term follow-up after endoscopic sphincterotomy (EST). *Endoscopy* 1988;20:232-235.
36. Kurita A, Maguchi H, Takahashi K, *et al*. Large balloon dilation for the treatment of recurrent bile duct stones in patients with previous endoscopic sphincterotomy: preliminary results. *Scand J Gastroenterol* 2010;45:1242-1247.