

## CASO CLÍNICO

# Cecostomia endoscópica percutânea na incontinência fecal em adolescentes

Angélica Osório<sup>a,\*</sup>, João Moreira-Pinto<sup>a</sup>, Joana Pereira<sup>a</sup>,  
José António Ferreira de Sousa<sup>a</sup>, Carlos Enes<sup>a</sup> e Fernando Pereira<sup>b</sup>

<sup>a</sup> Serviço de Cirurgia Pediátrica, Centro Hospitalar do Porto, Unidade Maria Pia, Porto, Portugal

<sup>b</sup> Serviço de Gastrenterologia Pediátrica, Centro Hospitalar do Porto, Unidade Maria Pia, Porto, Portugal

Recebido a 24 de agosto de 2010; aceite a 18 de outubro de 2010

Disponível na Internet a 28 de julho de 2012

### PALAVRAS-CHAVE

Incontinência fecal;  
Adolescente;  
Cecostomia  
endoscópica  
percutânea

### KEYWORDS

Fecal incontinence;  
Adolescent;  
Percutaneous  
endoscopic

**Resumo** A incontinência fecal é uma complicação frequente das crianças com malformação anorretal e espinha bífida, sendo fator perturbador da qualidade de vida e da integração social destas. As atitudes terapêuticas médicas (laxantes, enemas, criação de hábitos defecatórios e alimentares) são frequentemente ineficazes. Das opções terapêuticas cirúrgicas disponíveis, nenhuma foi estabelecida como a forma de abordagem ideal. Relata-se o caso clínico de um adolescente de 17 anos, com incontinência fecal e espinha bífida proposto para realização de cecostomia endoscópica percutânea (CEP). A CEP evidencia-se como uma boa opção para abordagem da incontinência fecal. Apesar de não ser o tratamento ideal para esta condição, alia à segurança e facilidade de execução da técnica o sucesso no controlo da continência e elevado grau de satisfação do doente e familiares.

© 2010 Sociedade Portuguesa de Gastrenterologia. Publicado por Elsevier España, S.L. Todos os direitos reservados.

### Percutaneous endoscopic cecostomy in fecal incontinence in adolescents

**Abstract** Fecal incontinence is common in children with ano-rectal malformations and spina bífida being a disturbing cause of life quality and social integration. Medical treatments (laxatives, enemas, daily habits and diet attitudes) are frequently unsuccessful. Many surgical therapies have been proposed to treat this condition but all of them are far away from being the best treatment option. We report a case of a 17 years-old adolescent with spina bífida and fecal incontinence that has been submitted to percutaneous endoscopic cecostomy. Even though it is not the ideal treatment for this condition, it revealed to be a good option: it's easy and safe

\* Autor para correspondência.

Correio eletrónico: angelicosorio@gmail.com (A. Osório).

to perform; provides a successful management of fecal continence and it's associated with high satisfaction from the adolescent and its family.

© 2010 Sociedade Portuguesa de Gastreenterologia. Published by Elsevier España, S.L. All rights reserved.

## Caso clínico

Apresentamos o caso clínico de um adolescente de 17 anos de idade, do sexo masculino, raça caucasiana, com espinha bífida e incontinência fecal com múltiplas pequenas perdas diárias que o impossibilitavam de frequentar as atividades escolares. Efetuou estudo manométrico anorretal, que mostrou pressão anal de repouso normal, boa contração voluntária, reflexos à distensão retal normais e hipossensibilidade retal (volume máximo tolerável de 350 mL). O clister opaco realizado não revelou quaisquer alterações ao nível da morfologia retal ou do cólon. Do ponto de vista urinário, mantinha-se continente pelo recurso a terapêutica adequada. Apesar de várias tentativas de terapêutica com laxantes e modificação dos hábitos alimentares, tinha dejeções diárias mas com *soiling* permanente. Introduzido esquema rigoroso de realização vespertina de enemas retrógrados, que, por não ter sido cumprido regularmente pelo doente, não possibilitou melhoria do quadro clínico. Assim foi proposta a colocação de cecostomia endoscópica percutânea (CEP) para a realização de enemas anterógrados, que o doente e familiares aceitaram.

O procedimento (figs. 1–4) realizado pela técnica descrita por Rivera et al. consistiu na realização de colonoscopia com identificação do cego e transiluminação da parede abdominal no local correspondente ao mesmo. Por pressão digital sob a parede na fossa ilíaca direita, identificou-se o melhor local para a cecostomia. Sob visualização direta do colonoscópio, introduziu-se o fio guia após punção direta na região transiluminada selecionada com agulha mandrilada. Procedeu-se à exteriorização anal do guia com o auxílio do colonoscópio e ansa acoplada. Introduziu-se a sonda de

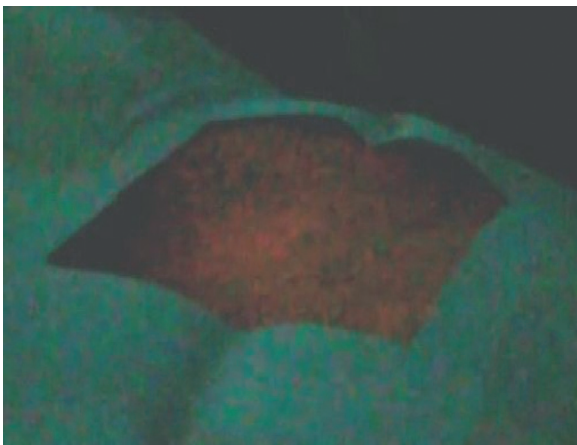

Figura 1 Transiluminação da parede abdominal.

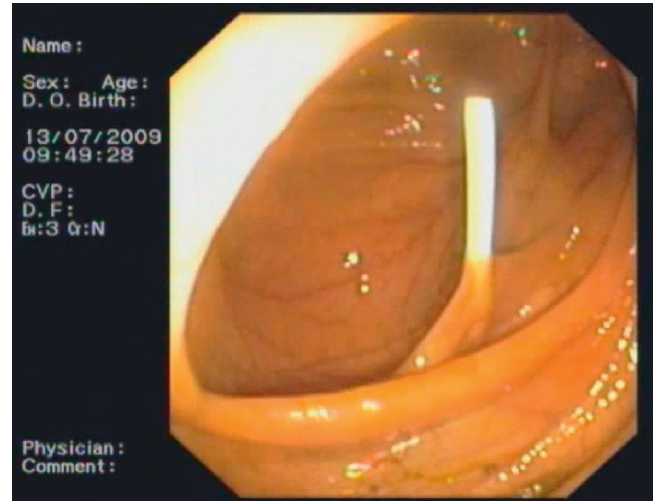


Figura 2 Introdução do guia.

cecostomia pelo ânus por tração abdominal do fio guia, com exteriorização da mesma na fossa ilíaca direita. O preenchimento do balão e ajustamento do disco fixador externo permitiu a criação de zona de aderência entre ceco e parede abdominal, mantendo a sonda em local apropriado. Completado o procedimento, injetou-se produto contrastado pela sonda de cecostomia e confirmou-se por fluoroscopia o seu correto posicionamento e ausência de extravasamento de contraste.

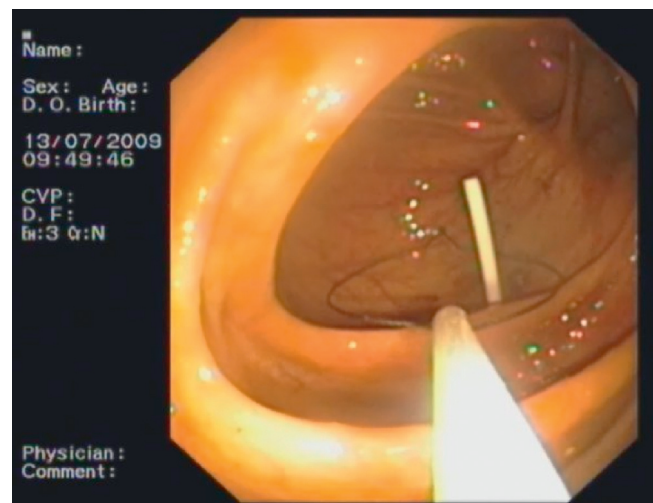


Figura 3 Captação do guia e sua exteriorização anal.

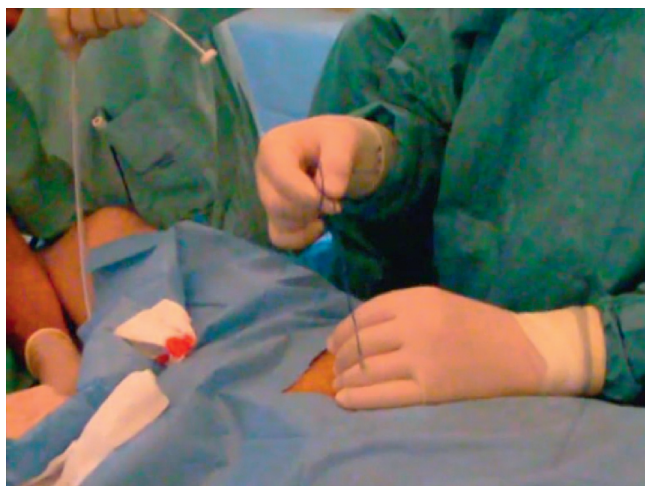


Figura 4 Introdução da sonda pelo ânus.

O procedimento foi realizado no Bloco Operatório, sob anestesia geral, com a presença de Gastrenterologista e Cirurgião Pediátrico, após adequada limpeza intestinal com solução de polietilenoglicol. Foi colocada uma sonda de 14F Mic Key. A duração total foi aproximadamente 30 minutos. Foi realizada profilaxia antibiótica com cefoxitina e metronidazol 1 h antes e até 48 h após o procedimento. O doente teve alta clínica ao 3.º dia de internamento após boa tolerância alimentar e realização de enema anterógrado com 500 cc soro fisiológico com bom resultado.

Em ambulatório, cumpriu esquema de realização de enemas anterógrados com água morna, inicialmente diários durante uma semana e posteriormente em dias alternados.

Entre o 12.º e 15.º dias de pós-operatório, o doente notou um aumento progressivo na resistência à realização dos enemas, associado ao extravasamento de líquido sero-hemático pelo estoma. Foi observado no Hospital e efetuou nova colonoscopia, tendo-se constatado migração da sonda para a parede abdominal (fig. 5).

Procedeu-se então à remoção da sonda inicialmente colocada, reperfuração do trajeto já definido com vela de

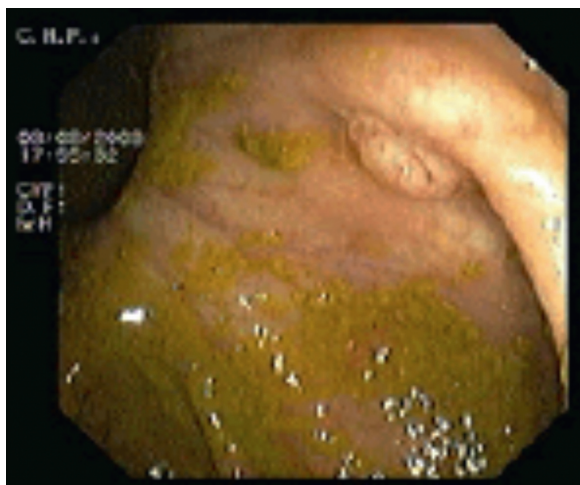

Figura 5 Migração da sonda inicial para a parede abdominal.

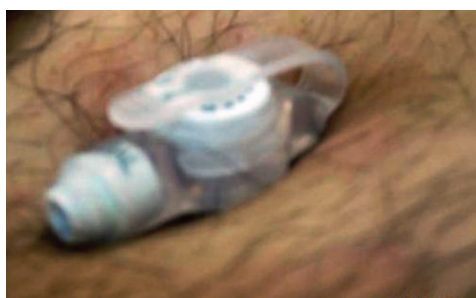

Figura 6 Aspetto final do botão na parede abdominal.

Hegar e colocação de nova sonda, agora com balão de 5 mL (fig. 6).

Desde então e após 24 meses de seguimento, não se registaram quaisquer outras intercorrências. Com a realização de enemas em dias alternados, o doente conseguiu um bom controlo da defecação, sem *soiling* e manifestando sobretudo um elevado grau de satisfação com o procedimento.

## Discussão

A incontinência fecal em crianças acarreta consequências dramáticas a nível psicológico, inicialmente para os pais/prestadores de cuidados e, mais tarde, para o próprio adolescente, que se sente socialmente incapaz. É um tema controverso não só pela diversidade de opções de terapêuticas existentes mas também pela ausência de um tratamento verdadeiramente eficaz e definitivo.

A abordagem tradicional consiste na combinação de alterações dietéticas aliadas ao uso de laxantes, o que, na grande maioria dos casos, não se traduz na eficácia terapêutica desejável.

A realização de enemas retrógrados apresenta-se relativamente eficaz na manutenção da continência fecal, sobretudo em crianças em idade escolar<sup>1</sup>. Com o avançar da idade, nomeadamente em crianças mais velhas e adolescentes, está frequentemente associada a uma grande taxa de não *compliance*. Esta ausência de *compliance* deve-se ao facto de a sua realização estar dependente de outros que não o próprio adolescente, fazendo com que este se sinta ainda menos autónomo.

Das opções cirúrgicas com maior sucesso na abordagem da incontinência fecal, destaca-se o procedimento de Malone/Malone modificado (cecostomia e apendicostomia, respetivamente) que, possibilitando a realização de enemas anterógrados, permite a manutenção da continência. Apesar da grande eficácia a que está associado, implica a realização de uma laparotomia e não é isento de complicações. Não raramente, associa-se a dificuldade na «canalização» do estoma por estenose, necrose e *leakage* do mesmo<sup>2</sup>. Se as desvantagens inerentes à laparotomia podem ser obviadas com a realização destes procedimentos por laparoscopia<sup>3</sup>, o mesmo não acontece com as complicações associadas ao estoma, uma vez que este se mantém.

A colocação de cecostomia percutânea permite a realização de enemas anterógrados por meio de uma sonda e, como tal, evita as complicações associadas ao estoma. Inicialmente descrita como um procedimento colocado com auxílio da fluoroscopia<sup>4,5</sup>, o recurso à endoscopia permite

uma visualização direta do cego, evitando que a colocação da sonda seja feita noutros locais que não esse, ao mesmo tempo que o doente não é exposto a radiação prolongada. É tecnicamente simples e fácil de realizar. Também o tempo de procedimento é curto<sup>6</sup>, sendo menos moroso que a realização de apendicostomia/cecostomia e que a colocação sob controlo radioscópico.

Como desvantagens apresenta-se a presença de uma sonda permanente que atravessa a pele e o tecido subcutâneo terminando no cego e a possibilidade de ocorrência de complicações relacionadas com a sonda (sua remoção acidental, rotura<sup>4</sup> e migração). No caso que se apresenta ocorreu a migração da sonda inicial, tendo esta complicação sido facilmente resolvida com colonoscopia e substituição por sonda com balão.

Estão ainda descritas outras possíveis complicações: peritonite, celulite e hemorragia<sup>7</sup>. No caso particular das crianças com derivações ventriculoperitoneais, a colocação de CEP parece ser uma opção segura, na medida em não tem sido associada a risco maior de infeção do líquido céfalo-raquidiano<sup>2,4</sup>.

A CEP é recomendada nos casos de incontinência fecal associada a espinha bífida, lesão medular, malformação anorretal e alterações neurológicas. Na doença de Hirschsprung com enterocolite recorrente e pseudo-obstrução cólica pode ser útil para irrigação e descompressão do cólon. A sua aplicabilidade poderá ser alargada também para aos adultos para descompressão em casos de obstrução maligna do cólon esquerdo<sup>2</sup>.

Não terá de ser necessariamente realizado sob anestesia geral, podendo ser um procedimento de ambulatório com sedação e anestesia local, desde que a colonoscopia seja bem tolerada.

Longe de ser a forma de abordagem ideal da incontinência fecal, a CEP revela-se como uma boa opção

terapêutica. Apesar de ainda não ser frequentemente utilizada e divulgada na literatura e apesar da ausência de estudos comparativos com as opções mais amplamente usadas como a apendicostomia/cecostomia e os enemas retrógrados, alia as vantagens da realização de enemas anterógrados sem a presença de estoma e colocado de uma forma rápida e segura. O doente adquire autonomia e independência na realização dos enemas e alcança o controlo da continência fecal melhorando significativamente a sua qualidade de vida e adaptação social, aspetos fundamentais na vida de um adolescente.

## Conflito de interesses

Os autores declaram não haver conflito de interesses.

## Bibliografia

1. Levitt M, Pena A. Update on paediatric fecal incontinence. *Eur J Pediatr Surg.* 2009;19:1–9.
2. Rivera M, Kugathasab S, Berger W, Werlin SL. Percutaneous colonoscopic cecostomy for management of chronic constipation in children. *Gastrointest Endosc.* 2001;53:225–8.
3. Becmeur F, Demarche M, Lacreuse I, Molinaro F, Kauffmann I, Moog R, et al. Cecostomy button for antegrade enemas: survey of 29 patients. *J Pediatr Surg.* 2008;43:1853–7.
4. Chait P, Shandling B, Richards H, Connolly B. Fecal incontinence in children: treatment with percutaneous cecostomy tube placement – a prospective study. *Radiology.* 1997;203:621–4.
5. Chait P, Shlomovitz E, Connolly B, Temple M, Restrepo R, Amaral J. Percutaneous Cecostomy: Updates in technique and patient care. *Radiology.* 2003;227:246–50.
6. Lykke J, Hansen MB, Meisner S. Fecal incontinence treated with percutaneous endoscopic cecostomy. *Endoscopy.* 2006;38:950.
7. Towbin R. Percutaneous Cecostomy. *Radiology.* 1997;203:604.