

# Abordagem da glicosúria renal na criança: a propósito de um caso clínico

Patrícia Pais<sup>1</sup>; Filipa Reis<sup>1</sup>; Sofia Fraga<sup>1</sup>; Maria Gomes Ferreira<sup>1</sup>; Rosário Amaral<sup>1</sup>

## APPROACH TO RENAL GLYCOSURIA IN CHILDREN: A CASE REPORT

### ABSTRACT

**Introduction:** The accidental finding of glycosuria should lead to the exclusion of diabetes mellitus. In the absence of hyperglycemia, glycosuria is probably of renal origin. It can be isolated, as in familial renal glycosuria, or it can be part of a hereditary tubular disorder such as Fanconi-Bickel syndrome or associated with an acquired tubular dysfunction. The renal and tubular function should be investigated.

**Case report:** The authors describe the case of a previously healthy five-year old child with persistent glycosuria of renal cause. The investigation showed the coexistence of elevated renal excretion of glycine.

**Discussion:** Familial renal glycosuria and hyperglycinuria are caused by genetic defects in different renal tubular membrane transporters. The rare association of glycosuria and glycinuria was only described in one family in the 1960's. The authors discuss the possible pathophysiologic mechanisms of this association and the importance of studying other tubulopathies in a child with glycosuria as it has prognostic and clinical management implications.

**Key-words:** Aminoacidúria, familiar renal glycosuria, glucosuria, glycinuria, SGLT2, SLC5A2.

### RESUMO

**Introdução:** A deteção ocasional de glicosúria obriga à exclusão de diabetes mellitus. Na ausência de hiperglicemia deve considerar-se glicosúria de causa renal, podendo ser isolada, como na glicosúria renal familiar, ou estar associada a tubulopatias hereditárias, como na síndrome de Fanconi-Bickel, ou a disfunção tubular adquirida, obrigando a investigação da função renal e tubular.

**Caso clínico:** Os autores descrevem um caso de uma criança de cinco anos, saudável, com glicosúria persistente de causa renal em que a investigação demonstrou a coexistência de excreção aumentada de glicina.

**Discussão:** A glicosúria renal familiar e a hiperglicinúria são causadas por defeitos genéticos em diferentes transportadores de membrana do túbulo renal. A associação rara de glicosúria e glicinúria foi apenas descrita numa família em 1960. Os autores discutem os possíveis mecanismos fisiopatológicos desta associação e a importância de diagnosticar tubulopatias associadas numa criança com glicosúria, em termos prognósticos e de orientação clínica.

**Palavras-chave:** Aminoacidúria, glicinúria, glicosúria, glicosúria renal familiar, SGLT2, SLC5A2.

Nascer e Crescer 2014; 23(1): 29-31

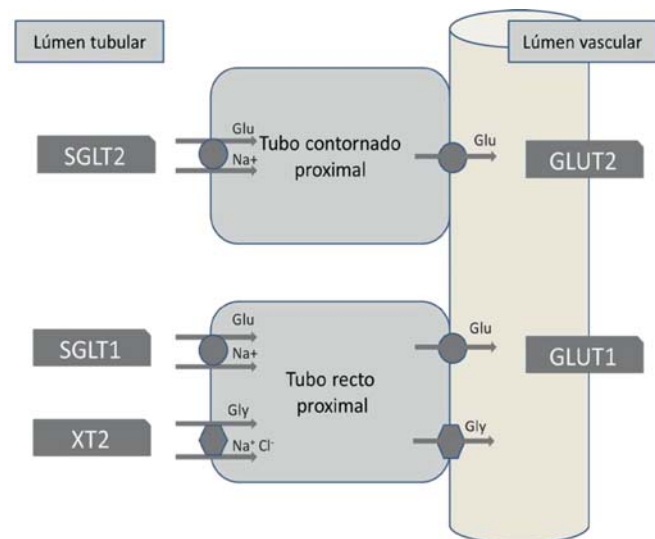
<sup>1</sup> S. Pediatria, H Garcia de Orta, 2801-951 Almada, Portugal.  
patipais@sapo.pt; anafilipareis@yahoo.com.br; sofiafraga@netcabo.pt;  
mariaferreira22@gmail.com; mrosarioamaral@hotmail.com

## INTRODUÇÃO

A glicosúria define-se como a excreção de glicose em quantidades detetáveis na urina. A sua fisiopatologia resulta do balanço entre a filtração e a reabsorção renais de glicose.<sup>(1)</sup>

Na diabetes mellitus (e noutras alterações metabólicas) a elevada concentração plasmática de glicose ultrapassa a capacidade máxima de reabsorção renal, resultando na excreção aumentada de glicose na urina. Na glicosúria de origem renal, apesar da glicemia e da taxa de filtração glomerular estarem normais, existe uma disfunção da reabsorção da glicose.<sup>(1)</sup>

Em situações normais a glicose é filtrada livremente no glomérulo com uma excreção fracional inferior a 0,1%. Cerca de 90% da glicose filtrada vai ser reabsorvida ao nível do tubo contornado proximal e a restante no tubo reto proximal, ansa de Henle e em menor quantidade no tubo coletor.<sup>(2)</sup> A glicose entra na célula tubular por um processo ativo mediado pelo sódio, num transportador de sódio e glicose (SGLT). Nos primeiros segmentos do tubo contornado proximal o SGLT2 (gene SLC5A2) é expresso em níveis elevados e é responsável pela maior parte da reabsorção de glicose, que é completada no tubo reto proximal pelo SGLT1, também expresso nos enterócitos (gene SLC5A1). Na membrana basolateral da célula tubular a glicose é transportada por um processo de difusão facilitada através do transportador de glicose GLUT2 (gene SLC2A2) da família de transportadores GLUT.<sup>(1,2,3)</sup> A reabsorção de glicose é dependen-



**Legenda:** Os transportadores de glicose são os seguintes: SGLT1 (gene SLC5A1) – transportador de glicose e sódio, cujo defeito genético afeta predominantemente o transporte gastro-intestinal de glicose e galactose (malabsorção de glicose-galactose); SGLT2 (gene SLC5A2) – co-transportador de glicose e sódio localizado predominantemente no túbulo renal proximal, responsável pela glicosúria renal familiar; GLUT1 (gene SLC2A1) – transportador de glicose por difusão facilitada, cuja mutação é responsável por sintomas neurológicos; GLUT2 (gene SLC2A) – responsável pela síndrome de Fanconi. O principal transportador de glicina é o XT2 (gene SLC6A18) – transportador específico de glicina juntamente com sódio e cloro. Também existe um transporte paracelular de glicina.

**Abreviaturas:** Cl – cloro; Glu – glicose; Gly – glicina; Na<sup>+</sup> – sódio.

**Figura 1** – Representação esquemática dos transportadores de membrana de glicose e de glicina no túbulo renal.

te da idade, sendo que no prematuro o nefrónio é imaturo e tem menos capacidade absorptiva que é compensada pela maior afinidade destes transportadores renais para a glicose.<sup>(1)</sup> Os vários transportadores de membrana do túbulo renal estão representados na Figura 1.

A inibição do SGLT2 está a ser estudada como possível alvo terapêutico na diabetes mellitus tipo 2, no controlo da hiperglicemia e do excesso de peso associados.<sup>(3)</sup>

A incidência da glicosúria renal varia consoante a população estudada, entre 0,16 a 6,3%.<sup>(4)</sup> Pode ocorrer isolada ou associada a outras patologias. A glicosúria renal familiar benigna (GRF) é uma doença autossómica recessiva, por vezes autossómica dominante com penetrância incompleta, causada por mutações no gene *SLCA2* (transportador SGLT2).<sup>(1,3)</sup> Caracteriza-se por uma excreção aumentada isolada de glicose, normalmente assintomática e com ótimo prognóstico, mas estando descritas situações de desidratação ou cetose durante períodos de jejum prolongados ou exercício intenso<sup>(2,5)</sup> e ainda enurese e atraso ligeiro de crescimento e pubertário<sup>(3,5)</sup>. Relatos recentes descrevem a associação de glicosúria com aminoacidúrias diversas não se conhecendo bem o mecanismo fisiopatológico.<sup>(2,6,7)</sup>

Quando a glicosúria é associada a tubulopatias hereditárias como a síndrome de Fanconi-Bickel, cistinose, malabsorção intestinal da glucose-galactose ou a disfunção tubular adquirida como na nefrite intersticial, pielonefrite aguda ou intoxicação por chumbo há simultaneamente excreção de outros açúcares, aminoácidos e eletrólitos, com quadros clínicos de espectro variável.<sup>(1,2)</sup>

## CASO CLÍNICO

Os autores descrevem um caso de uma criança do sexo masculino com cinco anos de idade, com antecedentes familiares irrelevantes, saudável, crescimento e neurodesenvolvimento adequados à idade, referenciada da urgência pediátrica à consulta de pediatria geral para investigação etiológica de glicosúria com glicemia normal num episódio recente de gastroenterite aguda.

O exame objetivo, incluindo medição da tensão arterial, não revelou alterações. A investigação inicial mostrou: glicemia, ureia, creatinina, cálcio, fósforo, ionograma, ácido úrico, hemoglobina glicosilada, osmolalidade sérica, pH sérico e gasimetria normais; exame sumário da urina com glicose 1000 mg/dl, densidade 1045, osmolalidade urinária 1367 mOsmol/kg. Foi admitida como hipótese diagnóstica uma glicosúria de causa renal provavelmente a glicosúria renal familiar benigna e como menos provável uma glicosúria no contexto de outras tubulopatias.

Os pais e o irmão foram rastreados através de exame sumário da urina por tira teste que detetou glicosúria 1+ apenas no pai. Não foi possível efetuar teste genético para pesquisa de mutações no gene *SLC5A2*. Para avaliar a função tubular renal realizou-se a avaliação de pH e ionograma urinários, que estavam dentro da normalidade, e o doseamento de aminoácidos urinários e séricos que revelou glicinúria (não quantificada) com glicina sérica dentro da normalidade (confirmada em análise posterior). Na sequência desta alteração foi submetido a ecografia renal que não revelou alterações.

Durante um período de seguimento de dois anos, manteve sempre glicosúria, tensão arterial dentro da normalidade e crescimento estatuto-ponderal adequado.

## DISCUSSÃO

Na abordagem de uma criança com glicosúria num achado ocasional em tira teste de urina, o diagnóstico diferencial coloca-se com doenças metabólicas que cursam com hiperglicemia e com patologias renais que levam ao aumento da excreção da glicose. Nesta criança, a avaliação inicial na urgência pediátrica durante uma intercorrência infecciosa foi no sentido de excluir diabetes mellitus. A investigação em ambulatório teve como objetivo caracterizar melhor a sua função tubular e evolução clínica. Neste rapaz saudável com um pai afetado o diagnóstico mais provável é o de GRF. Esta doença tem carácter autossómico recessivo ou dominante com penetrância incompleta. Neste caso existe provavelmente um padrão hereditário de co-dominância pelo facto do pai apresentar glicosúria apenas ligeira.

Durante a investigação detetou-se também glicinúria aumentada persistente. A hiperglicinúria é uma aminoacidúria caracterizada por excreção urinária aumentada de glicina com concentração sérica normal. O defeito de reabsorção pode ocorrer isoladamente ou em associação com a excreção aumentada dos iminoácidos prolina e hidroxiprolina (iminoglicinúria).<sup>(1,2,8)</sup> O padrão de hereditariedade não está completamente definido, no entanto vários transportadores de glicina estão identificados, associados ou não ao co-transporte dos iminoácidos, sendo o principal implicado na glicinúria isolada o XT2 (gene SLC6A18).<sup>(8,9)</sup> Para mais detalhes ver a Figura 1. O prognóstico é habitualmente benigno mas estão descritas associações com hipertensão arterial, nefrolitíase (cálculos de oxalato), surdez e cegueira.<sup>(6,9,10)</sup>

Apesar da reabsorção de glicose e glicina ser mediada por transportadores membranares de diferentes famílias de genes, os autores encontraram esta associação rara de glicosúria e glicinúria. Na literatura estão descritas algumas associações de glicosúria com aminoacidúrias seletivas mas esta é a segunda referência a esta combinação particular, sendo a primeira em 1962, por Kaser, numa família com provável hereditariedade autossómica dominante.<sup>(11)</sup> Recentemente, as aminoacidúrias associadas a glicosúria têm sido atribuídas à perda do gradiente elétrico dos transportadores de aminoácidos dependentes de sódio devido à concentração elevada de glicose no lúmen tubular e não a um defeito genético primário.<sup>(3,6)</sup> No entanto, no nosso caso não foi possível realizar o estudo genético, pelo que se torna difícil concluir pelo defeito genético primário no SGLT2 com glicinúria secundária ou por uma segunda mutação numa família de transportadores de glicina e iminoácidos ou eventualmente pelo defeito de um hipotético transportador conjunto de glicose e glicina.

Em conclusão, os autores gostariam de realçar a importância de uma avaliação global da criança com glicosúria, incluindo a pesquisa de outras tubulopatias que podem alterar o prognóstico e a orientação clínica. Apesar da aparente benignidade da situação preconiza-se a vigilância clínica e imagiológica do sistema excretor renal. O aconselhamento inclui a evicção de jejuns pro-

longados e a ingestão de glicose ou outro hidrato de carbono em momentos de grande atividade física.

## REFERÊNCIAS BIBLIOGRÁFICAS

1. Simfukwe M, Sabatini S, Daphnis E. Isolated Tubular Diseases. In: Schrier RW editor. *Diseases of the Kidney and Urinary Tract*. 8<sup>th</sup>ed. Philadelphia PA: Lippincott Williams & Wilkins; 2007. p.570-91.
2. Zelikovic I. Aminoaciduria and glycosuria. In: Avner ED, Harmon WE, Niaudet P, Yoshikawa N, editors. *Pediatric Nephrology*. 6<sup>th</sup> ed. Berlin Heidelberg: Springer-Verlag; 2009. p.889-927.
3. Santer R, Calado J. Familial Renal Glucosuria and SGLT2: From a Mendelian Trait to a Therapeutic Target. *Clin J Am Soc Nephrol*. 2010; 5:133-41.
4. Bhimma R. Renal Glucosuria. Medscape Reference. Março, 2013. Disponível em: <http://emedicine.medscape.com/article/983678-overview>.
5. Scholl-Bürgi S, Santer R, Ehrich JH. Long-term outcome of renal glucosuria type 0: the original patient and his natural history. *Nephrol Dial Transplant*. 2004; 9:2394-6.
6. Magen D, Sprecher E, Zelikovic I, Skorecki K. A novel missense mutation in SLC5A2 encoding SGLT2 underlies autosomal-recessive renal glucosuria and aminoaciduria. *Kidney Int* 2005; 67:34-41.
7. Miorin E, Ciana G, Crovella S, Colonna F. 250 Novel Compound Heterozygous Mutations in SGLT2 Gene are Responsible for Autosomal Recessive Renal Glucosuria. *Pediatr Res* 2005; 58:397. doi:10.1203/00006450-200508000-00279.
8. Scriver, CR. Familial renal iminoglycinuria. In: Scriver CR, Beaudet AL, Sly WS, Valle D, editors. *The Metabolic Basis of Inherited Disease*. 6<sup>th</sup>ed. New York: McGraw-Hill; 1989. p.2529-38.
9. Bröer S, Bailey CG, Kowalczyk S, Ng C, Vanslambrouck JN, Rodgers H, et al. Iminoglycinuria and hyperglycinuria are discrete human phenotypes resulting from complex mutations in proline and glycine transporters. *J Clin Invest* 2008; 118:3881-92.
10. Oberiter V, Puret Z, Fabeci Sabadi V. Hyperglycinuria with nephrolithiasis. *Eur J Pediatr* 1978; 127:279-85.
11. Kaser H, Cottier P, Antener I. Glucoglycinuria, a new familial syndrome. *J Pediatr* 1962; 61:386-94.

## ENDEREÇO PARA CORRESPONDÊNCIA

Patrícia Pais  
Consulta de Pediatria, Serviço de Pediatria  
Avenida Torrado da Silva – Pragal  
2801-951 Almada, Portugal  
e-mail: patipais@sapo.pt

Recebido a 30.01.2013 | Aceite a 21.11.2013