

## Síncope em idade pediátrica: avaliação e estratificação de risco

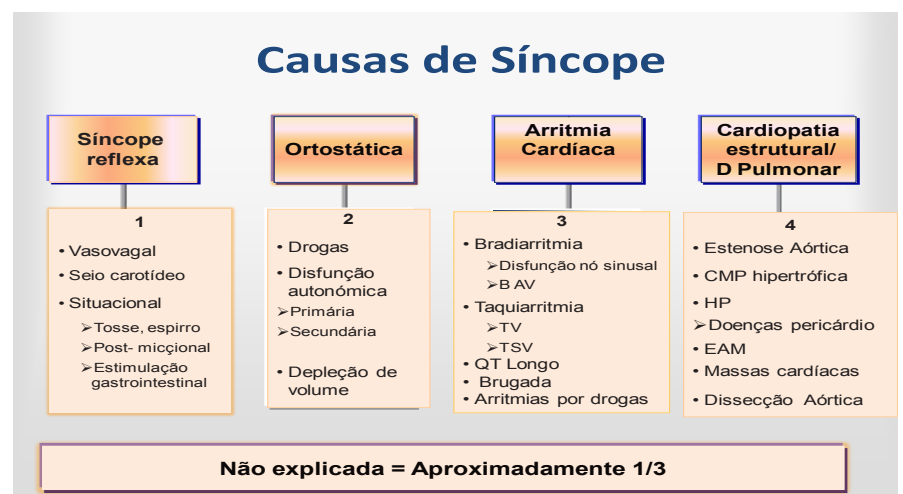
Silvia Alvares<sup>1</sup>

A síncope define-se como a perda transitória de consciência e tónus postural, devido a hipoperfusão cerebral. Caracteriza-se por início abrupto, curta duração e recuperação espontânea, podendo ser precedida ou não de sintomas prodrómicos. Quando os sintomas prodrómicos surgem isolados, não seguidos de síncope, o quadro designa-se de pré-síncope.

É uma queixa frequente na população pediátrica (estima-se que cerca de 15% das crianças e adolescentes, entre os 8 e 18 anos, tenham uma síncope), e predomina no sexo feminino. A etiologia é habitualmente benigna. No entanto, se a síncope é recorrente, é uma fonte de ansiedade para o doente e família, com repercussões na sua qualidade de vida. Sendo um sintoma presente em várias situações clínicas, constitui um problema da prática clínica pediátrica diária, tanto mais que numa pequena percentagem de doentes está associada a risco de morte súbita. Calcula-se que cerca de 25% das vítimas de morte súbita entre os 15 e 25 anos tinham apresentado inicialmente episódio de síncope ou pré-síncope.

A síncope é consequência de uma hipoperfusão cerebral transitória secundária a uma diminuição da pressão arterial sistémica. A pressão arterial depende do débito cardíaco e das resistências vasculares periféricas, pelo que a síncope pode surgir pela diminuição de qualquer um destes factores ou de ambos. A definição adotada pela Sociedade Europeia de Cardiologia comporta em si o contexto fisiopatológico distinguindo-se de outras situações que cursam com perda de consciência mas cujo mecanismo fisiopatológico é diferente, nomeadamente convulsões, doenças metabólicas ou distúrbios psiquiátricos.

A síncope pode ser **reflexa** (ou neuromediada), sendo a vasovagal a mais comum, por **hipotensão ortostática** (rara na criança) e **cardíaca**, por arritmia ou cardiopatia estrutural (Figura 1).



<sup>1</sup> Serviço de Cardiologia Pediátrica, CHPorto.  
4099-001 Porto, Portugal  
silvia.c.alvares@gmail.com

**Figura 1:** BAV- bloqueio aurículo-ventricular, CMP- cardiomiopatia, EAM- enfarte agudo do miocárdio, HP- hipertensão pulmonar, TSV- taquicardia supraventricular, TV- taquicardia ventricular

Neste contexto de dificuldade de interpretação clínica reveste-se de particular importância uma anamnese cuidada, com a descrição detalhada dos episódios, a história familiar, um exame físico pormenorizado e a execução de meios auxiliares de diagnóstico de primeira linha, nomeadamente o electrocardiograma de 12 derivações, que permitam orientar uma estratificação de risco e uma investigação adequada.

A síncope vasovagal é a situação mais frequente, habitualmente associada a pró-dromos. Pode ser recorrente, despoletada por posicionamento ortostático prolongado, calor, rotação da cabeça, após sensação estranha, associada a náuseas ou vômitos, a refeições ou após exercício.

Alguns aspetos da história clínica podem sugerir causa cardíaca, nomeadamente:

1. história familiar de morte súbita abaixo dos 30 anos ou de doença cardíaca;
2. suspeita de doença cardíaca, ou doença cardíaca conhecida;
3. factores desencadeantes: ruído, medo, stress excessivo;
4. síncope durante o exercício, incluindo natação;
5. síncope sem pró-dromos, em supino ou a dormir, ou precedida de dor torácica ou palpitações.

Têm sido elaborados vários algoritmos para a estratificação de risco cardiovascular, no sentido de distinguir a síncope reflexa, benigna, de outras causas. Na população pediátrica, Tretter e colaboradores identificaram quatro parâmetros que permitiram distinguir síncope vasovagal de síncope cardíaca, nomeadamente a síncope em esforço, uma história familiar positiva, um exame físico cardiovascular anormal ou electrocardiográfica anormal. A presença de um destes factores apresentava uma sensibilidade de 100% e especificidade de 60% na deteção de doença cardíaca.

Em doentes selecionados a investigação adicional pode prosseguir para a realização de ecocardiograma, o teste de Tilt, a monitorização electrocardiográfica de curto termo (telemetria ou Holter), ou a utilização de registadores de eventos implantáveis.

O tratamento deve ser específico para o tipo de síncope, no sentido da redução da recidiva e, sobretudo, de evitar a morte súbita. O tratamento da síncope reflexa assenta na educação do doente e ensino de medidas de prevenção e tranquilização da criança ou adolescente e família. O prognóstico é excelente, sendo a sobrevida comparável à dos doentes sem síncope. O tratamento da síncope cardíaca é dirigido à doença de base.

Em conclusão, a síncope é um problema comum, sendo o diagnóstico etiológico importante para permitir um tratamento adequado e estabelecer o prognóstico. A síncope vasovagal é a mais frequente e de bom prognóstico, ao contrário da síncope cardíaca. Na abordagem diagnóstica do doente com perda de consciência é fundamental colocar as seguintes questões: a perda de consciência resulta de síncope ou não? A avaliação clínica permite o diagnóstico? Estão presentes factores na anamnese, exame físico e ECG a favor de causa cardíaca que impõem uma referência a Cardiologia Pediátrica?

Apesar dos avanços na abordagem diagnóstica e investigação, a síncope é um desafio na prática clínica diária, salientando-se que a história clínica continua a ser o principal elemento diagnóstico e de estratificação de risco.

## REFERÊNCIAS BIBLIOGRÁFICAS

1. Black K, Seslar S, Woodward G. Cardiogenic causes of pediatric syncope. *Clinical Pediatric emergency Medicine* 2011;12(4):266-77.
2. Kanjwal K, Calkins H. Syncope in children and adolescents. *Cardiac Eletrophysiology Clinics* 2013;5:443-55
3. Pilcher T, Saarel E. A teenage fainter (dizziness, syncope, postural orthostatic tachycardia syndrome). *Pediatric Clinics of North America* 2014;61:29-43.
4. MacNeill E, Vashist S. Approach to syncope and altered mental status. *Pediatric Clinics of North America* 2013;60:1083-106.
5. The Task Force for the Diagnosis and Management of Syncope of the European Society of Cardiology. Guidelines for the diagnosis and management of syncope (version 2009). *European Heart Journal* 2009;30:2631-71.
6. Firedman K, Alexander M. Chest pain and syncope in children: a practical approach to the diagnosis of cardiac disease. *J Pediatr* 2013;163: 897-901.
7. Moodley M. Clinical Approach to syncope in children. *Seminars in Pediatric Neurology* 2013;20:12-7.
8. Tretter, J.T., Kavey, R.-E.W. Distinguishing cardiac syncope from vasovagal syncope in a referral population. *J Pediatr.* 2013;163:1618–23.e1x.

Recebido a 24.02.2015 | Aceite a 15.04.2015