

# Artigo de Revisão

## Revision Article

Paulo José de Lima Mota<sup>1</sup>

### Pneumonias intersticiais idiopáticas – Uma revisão da literatura

#### *Interstitial idiopathic pneumonias – A literature review*

Recebido para publicação/received for publication: 05.11.18

Aceite para publicação/accepted for publication: 06.06.20

#### Resumo

As pneumonias intersticiais idiopáticas (PII) são um grupo de doenças de difícil estudo e abordagem clínica, devido a vários factores, dos quais se destacam a sua raridade e a enorme discrepância nas descrições dos achados clínicos, imagiológicos e histológicos pelos vários autores. Um dos espelhos desta discrepância é o problema da classificação das várias entidades que constituem este grupo e que apenas em 2002 começou a esboçar algum consenso entre as autoridades na matéria.

O objectivo desta revisão é compilar a literatura mais relevante, de modo a facilitar a compreensão de um tema tão complexo.

**Rev Port Pneumol 2006; XII (5): 581-601**

**Palavras-chave:** Pneumonias intersticiais idiopáticas, fibrose pulmonar idiopática.

#### Abstract

Interstitial idiopathic pneumonias are a group of diseases whose rarity and variety of clinical, radiological and pathological descriptions creates difficulties in study and management. An example of this is the classification method for this group, with only 2002 seeing some consensus.

The aim of this article is to review the main literature to contribute to an understanding of this subject.

**Rev Port Pneumol 2006; XII (5): 581-601**

**Key-words:** Interstitial idiopathic pneumonias, idiopathic pulmonary fibrosis.

<sup>1</sup> Interno (5.º ano) do Internato Complementar de Pneumologia do Hospital de Pulido Valente, Lisboa.

**Dentro das PII, a doença mais frequentemente descrita é a fibrose pulmonar idiopática**

## Introdução

As doenças do interstício pulmonar, grupo nosológico onde se insere o tema desta revisão [as pneumonias intersticiais idiopáticas (PII)] são um extenso grupo de entidades individualmente raras: Existem mais de 200 descritas, com um curso agudo ou crónico, com graus variados de inflamação e/ou de fibrose, sendo o grupo mais significativo precisamente o das PII<sup>1</sup>. Uma das características das doenças do interstício pulmonar é a raridade de cada uma destas componentes, que dificulta o seu estudo.

Dentro das PII, a doença mais frequentemente descrita é a fibrose pulmonar idiopática (*idiopathic pulmonary fibrosis*: IPF, na sigla em inglês). Segundo alguns autores, esta corresponde a cerca de 25 a 30 % do total de casos de doenças do interstício pulmonar<sup>2</sup>. Apresenta enormes discrepâncias na descrição da sua história natural e abordagem terapêutica, o que parece dever-se ao facto de, muitas vezes, estarem incluídas sob este conceito outras doenças com resposta à terapêutica e prognóstico diferente.

São sete as entidades que actualmente se aceitam como constituintes do grupo das PII: A fibrose pulmonar idiopática (IPF), a pneumonia intersticial não específica (*non-specific interstitial pneumonia*: NSIP), a bronquiolite respiratória com doença do interstício pulmonar (*respiratory bronchiolitis-interstitial lung disease*: RBILD), a pneumonia intersticial descamativa (*desquamative interstitial pneumonia*: DIP), a pneumonia organizativa criptogénica (*cryptogenic organising pneumonia*: COP), a pneumonia intersticial linfóide (*lymphocytic interstitial pneumonia*: LIP) e a pneumonia intersticial aguda (*acute interstitial pneumonia*: AIP). Neste trabalho serão usadas as siglas em inglês.

## Alguns conceitos

A dificuldade inerente no estudo das doenças do interstício pulmonar em geral deve-se à falta de uniformidade de conceitos explicitados na literatura existente a nível mundial, a começar pela sua definição.

Entende-se por *interstício* o conjunto de tecidos não nobres de um órgão, por oposição ao parênquima: cabe àquele o papel de suportar e unir os restantes constituintes celulares, estes sim efectores de funções. Nestas doenças, este tecido de suporte não é a única parte lesada, antes pelo contrário, é o envolvimento difuso dos vasos, dos alvéolos e/ou das vias aéreas terminais que caracteriza este grupo de doenças, com graus maiores ou menores de inflamação e/ou de fibrose. Alguns autores preferem o conceito de “doenças fibrosantes do pulmão”, embora apenas num grupo limitado de entidades a progressão seja obrigatoriamente para fibrose, como é o caso da IPF<sup>3</sup>. Por isso, em alternativa a estes dois termos, alguns autores propõem o conceito de “doenças pulmonares parenquimatosas difusas”<sup>4</sup>. Nesta revisão, usa-se o termo “doenças do interstício pulmonar”, visto ser o mais usado e consagrado pelo uso.

Outra dificuldade prende-se com o termo “pneumonia intersticial idiopática”. Trata-se de um grupo que compreende várias entidades, entre as quais a mais frequente é a “fibrose pulmonar idiopática”, nome usado sobretudo nos EUA. Esta mesma entidade é designada no Reino Unido como “alveolite fibrosante criptogénica” e no Japão, como “pneumonia intersticial idiopática”<sup>5</sup>. Geram-se assim confusões frequentes quando a mesma expressão é usada com significados diferentes em locais diferentes, ou quando expressões diferentes são atribuí-

das à mesma entidade. Neste trabalho serão usadas as nomenclaturas de acordo com os consensos publicados pela ERS e na ATS em 2002.

### **Pneumonias intersticiais idiopáticas no contexto das doenças do interstício pulmonar**

Segundo a classificação proposta por Crystal *et al.*, as doenças do interstício pulmonar dividem-se em entidades de etiologia conhecida e de etiologia desconhecida<sup>6</sup>. É dentro deste último grupo que se inserem as PII.

As entidades de etiologia conhecida perfazem cerca de 35% do total das doenças do interstício pulmonar, incluindo-se neste grupo as doenças por exposição a agentes inalados (inorgânicos, como gases e fumos, ou orgânicos, como é o caso das pneumonites de hipersensibilidade), fármacos (como os antibióticos e os citotóxicos), radiações, neoplasias (ex.: linfangiose carcinomatosa), agentes tóxicos sistémicos (ex.: *paraquat*), rejeição de transplantes e doenças de outros órgãos com repercussão pulmonar (ex.: cirrose hepática, insuficiência cardíaca esquerda, uremia crónica, doença inflamatória intestinal)<sup>6</sup>. Os restantes 65% apresentam etiologia desconhecida, compreendendo, além da PII, a sarcoidose, as colagenoses, as angéites, as granulomatoses, as pneumonias eosinófilas, a histiocitose X, as doenças hereditárias (como a esclerose tuberosa) e as doenças de acumulação (como a amiloidose ou a proteinose alveolar)<sup>6</sup>.

### **Perspectiva histórica**

A primeira descrição das PII foi feita em 1944, quando Hamman e Rich relataram quatro casos de inflamação intersticial pulmonar com progressão fatal para fibrose in-

tersticial difusa, com uma duração entre quatro a 24 semanas<sup>7</sup>. Estes investigadores atribuíram a esta entidade o termo “fibrose intersticial difusa aguda dos pulmões”<sup>7</sup>.

Apesar de esta descrição ter sido a primeira que se atribuiu às PII, a rapidez de progressão da “fibrose intersticial difusa” contrasta com o curso crónico que caracteriza outras entidades deste grupo, nomeadamente a IPF, pelo que a doença de Hamman-Rich (nome dado posteriormente àquela entidade) parece coincidir mais especificamente com a AIP dos nossos dias<sup>8</sup>.

Em 1967, Scadding e Hinson encontraram casos semelhantes aos descritos por Hamman e Rich, mas com um curso mais indolente<sup>9</sup>.

Desde então, as descrições subsequentes das várias PII apresentaram sempre disparidades quanto às manifestações e à história natural. Com o aumento do número de casos descritos, foram surgindo, entre os vários autores, duas perspectivas: a dos *lumpers*, que tentavam englobar os casos encontrados numa mesma entidade nosológica, e a dos *splitters*, que tentavam dividir os mesmos casos em tantas entidades quantos eram os achados histológicos<sup>10</sup>.

Durante a década de 1970, o conceito de “fibrose pulmonar idiopática” (que se confundia com o de PII) foi sendo posto em causa à medida que se iam encontrando, dentro desta entidade, padrões histológicos distintos<sup>11</sup>.

No início dessa mesma década, Liebow propôs uma classificação das pneumonias intersticiais crónicas, deixando de parte entidades com manifestações mais agudas, como as que se assemelhavam às descritas por Hamman e Rich. Esta classificação englobava a pneumonia intersticial comum

---

**A primeira descrição das PII foi feita em 1944**

(*usual interstitial pneumonia*: UIP), a bronquiolite obliterante com doença do interstício pulmonar (*bronchiolitis obliterans with interstitial pneumonia*: BIP), a pneumonia intersticial de células gigantes (*giant cell interstitial pneumonia*: GIP), a DIP e a LIP<sup>4</sup>.

Durante as décadas de 70 e de 80, pensava-se que a UIP e a DIP fossem lesões histológicas de IPF; no entanto, em 1978, Carrington e colegas demonstraram que os doentes com DIP tinham melhor resposta à corticoterapia e melhor prognóstico do que os com UIP<sup>12</sup>.

Na década de 80 apareceram várias descrições de casos de BOOP, actualmente conhecida como COP<sup>13</sup>.

Em 1987, Myers e colegas descreveram pela primeira vez uma entidade com um quadro clínico semelhante à IPF, com histologia que se podia confundir com a DIP e que ocorria em fumadores, o que posteriormente foi rotulada como RBILD<sup>14</sup>.

Em 1994, Katzenstein e Fiorelli descreveram as características histológicas da NSIP e o seu significado clínico<sup>10</sup>.

Em 1998, numa tentativa de demonstrar a relevância clínica dos achados anatomopatológicos (i.e., que a UIP, DIP/RBILD, AIP e NSIP tinham padrões histológicos, comportamentos clínicos e respostas terapêuticas distintas), Katzenstein e Myers propuseram uma nova classificação patológica da PII<sup>15</sup>, englobando entidades agudas, como a AIP, excluindo outras que apresentavam causa conhecida, como a GIP (que se comporta como uma pneumoconiose por metais pesados), ou associada a doenças linfoproliferativas ou à SIDA, como a LIP, e a RBILD, considerada por eles como um provável subtipo dentro da DIP<sup>11</sup>. Outros autores propuse-

ram ainda a inclusão da BOOP (até então designada por BIP), que passou a chamar-se, posteriormente, COP<sup>16, 17</sup>.

A partir de 2000, a *American Thoracic Society* (ATS) e a *European Respiratory Society* (ERS) começaram a trabalhar em conjunto para definir o estado actual dos conhecimentos e classificações em relação à PII. Em 2000, definiram em conjunto que a IPF passaria a ser considerada uma entidade autónoma dentro das PII, sendo um dos critérios de diagnóstico uma histologia compatível com UIP e a exclusão de causas conhecidas desta<sup>18</sup>.

Em 2002, foi apresentada uma classificação consensual entre a ATS e a ERS, englobando sete entidades: IPF, NSIP, DIP, RBILD, COP, LIP e AIP<sup>4</sup>. No entanto, na declaração de consenso ficou explícito que as dificuldades ainda existentes no momento faziam da NSIP uma entidade provisória, constituindo assunto em aberto<sup>4</sup>.

### **Abordagem diagnóstica das pneumonias intersticiais idiopáticas**

É fundamental na marcha diagnóstica das PII que se excluam outras causas de doença do interstício pulmonar, sendo por isso fundamental uma anamnese e um exame objectivo completos.

#### **Anamnese**

Mais frequentemente, o doente apresenta queixas de tosse seca arrastada e de dispneia para esforços cada vez mais pequenos.

Perante estas queixas, há que colocar prioritariamente, nos indivíduos do sexo masculino, as hipóteses de IPF, RBILD ou DIP, e, no sexo feminino, NSIP ou LIP<sup>15</sup>. A COP

e a AIP aparecem indiferentemente nos dois sexos<sup>15</sup>.

Em fumadores, há que pensar em IPF, RBILD ou DIP<sup>15</sup>. A COP surge, mais frequentemente, em indivíduos não fumadores<sup>4</sup>. O aparecimento de um cansaço rapidamente progressivo originando insuficiência respiratória grave a necessitar de ventilação invasiva no contexto de uma síndrome gripal prévia faz-nos pensar em AIP<sup>4</sup>.

O surgimento de cianose, de *cor pulmonale* ou de edema dos membros inferiores, pode apontar para outros diagnósticos, mas aparece também na IPF terminal<sup>4,18</sup>.

A ocorrência de hemoptises, toracalgia e perda de peso sugerem outra patologia distinta das PII, como a neoplasia do pulmão<sup>11</sup>.

A história ambiental é fundamental para excluir patologias como a asbestose ou pneumonites de hipersensibilidade<sup>11</sup>.

As conectivites podem confundir-se com as PII, pelo que é importante interrogar o doente acerca do surgimento de sinais e sintomas extrapulmonares, como o fenómeno de Raynaud, a artrite, a miosite, os sintomas *sicca* ou o refluxo gastroesofágico<sup>11</sup>.

O uso de determinado fármacos, como a nitrofurantoína, a amiodarona ou agentes quimioterapêuticos podem provocar um envolvimento intersticial que se confunde com a PII<sup>11</sup>.

Deve inquirir-se o doente sobre a ocorrência de história prévia de neoplasia, pois quer a própria doença, quer as terapêuticas com ela relacionadas, podem provocar quadros clínicos que obrigam ao diagnóstico diferencial com as PII<sup>11</sup>.

### Exame objectivo

No exame objectivo, o achado mais frequente é o de crepitações à auscultação.

O hipocratismo digital pode surgir em 25 a 50% dos doentes com IPF<sup>18</sup> e em 10 a 35 % com NSIP<sup>4</sup>. Raramente aparece em doentes com RBILD ou COP<sup>4</sup>.

No caso da IPF, com a evolução da doença, o doente hiperventila para compensar a hipoxia, podendo apresentar um padrão respiratório e um morfotipo que se podem confundir com os de um *pink puffer*. O estado nutricional do doente com IPF avançada é o resultado não só do elevado consumo calórico (devido aumento do trabalho respiratório), mas também da malabsorção provocada pela congestão venosa gastrointestinal (a chamada “caquexia cardíaca”, devido à insuficiência cardíaca direita)<sup>11</sup>.

O lúpus pernio e o eritema nodoso apontam para a sarcoidose<sup>11</sup>.

Há que procurar sinais que nos apontem para conectivites, como a esclerodactilia, a esclerodermia proximal, as telangiectasias, a calcinose, ou evidência clínica de artropatias ou de miopatias<sup>11</sup>.

### Radiografia do tórax

O padrão mais frequente é o do aparecimento de hipotransparências reticulares ou reticulo-nodulares<sup>11</sup>.

Não se visualizam adenomegalias mediastínicas na IPF, pelo que o seu surgimento deve alertar o clínico para a existência de uma eventual neoplasia do pulmão, linfoma ou sarcoidose. A presença de derrame pleural aponta para outras patologias, como a artrite reumatóide, o lúpus ou a asbestose. A cardiomegalia sugere descompensação cardíaca esquerda, isoladamente ou associada em doente com IPF e hipoxia grave, ou insuficiência cardíaca direita por doença vascular pulmonar; a proeminência das artérias pulmonares sugere hipertensão pulmonar<sup>11</sup>.

No entanto, uma radiografia do tórax sem alterações não exclui PII, pois cerca de 10% dos doentes com confirmação histológica tem radiografias sem alterações<sup>11</sup>.

### TAC do tórax

Nas PII, surgem hipotransparências reticulares, com ou sem favo de mel, aos quais se pode juntar vidro despolido em maior ou menor grau<sup>11</sup>.

Típicamente, a IPF aparece com um padrão reticular formando uma rede de linhas densas delimitando espaços microquísticos (“favo de mel”), com vidro despolido escasso, de localização predominantemente bibasal e subpleural; contudo, na realidade, qualquer PII avançada pode manifestar “favo de mel”; a presença de vidro despolido sugere situações potencialmente reversíveis (Fig. 1)<sup>11</sup>. Pode haver ainda bronquiectasias ou bronchiolectasias de tracção (Fig. 1)<sup>4</sup>. Este padrão obriga ao diagnóstico diferencial com outras patologias (Quadro I)<sup>4</sup>.

O aparecimento de um padrão extenso de vidro despolido com distribuição periférica basal, subpleural e simétrica, por vezes com condensação associada, aponta para a NSIP (Fig. 2), mas pode sugerir também outras situações (Quadro I)<sup>4</sup>.

Na RBILD, a TAC de tórax apresenta um padrão difuso de espessamento das paredes brônquicas, com nódulos centrilobulares e opacidades em vidro despolido em mosaico (Fig. 3); há que fazer diagnóstico diferencial com outras entidades (Quadro I)<sup>4</sup>.

A DIP pode apresentar vidro despolido e espessamento reticular nas zonas mais inferiores, com predominância periférica (Fig. 4), padrão esse que pode sugerir outros diagnósticos (Quadro I)<sup>4</sup>.

**Quadro I** – Diagnóstico diferencial dos vários padrões histológicos

Padrão na TAC	Diagnóstico diferencial
Sugerindo IPF	Asbestose Colagenoses Pneumonites de hipersensibilidade Sarcoidose PII avançada
Sugerindo NSIP	IPF DIP COP Pneumonite de hipersensibilidade
Sugerindo DIP	RBILD Pneumonite de hipersensibilidade Sarcoidose Pneumonia a <i>Pneumocystis jirovecii</i>
Sugerindo RBILD	DIP NSIP Pneumonite de hipersensibilidade
Sugerindo COP	NSIP Infecção Vasculite Sarcoidose Carcinoma bronquíolo-alveolar Linfoma Pneumonia eosinófila
Sugerindo LIP	Sarcoidose Carcinoma linfangítico Histiocitose de células de Langerhans
Sugerindo AIP	ARDS Edema hidrostático Pneumonia Pneumonia eosinofílica aguda

Adaptado de<sup>4</sup>. Siglas: **AIP** – *acute interstitial pneumonia* (pneumonia intersticial aguda); **ARDS** – *acute respiratory distress syndrome* (síndrome de dificuldade respiratória aguda); **COP** – *cryptogenic organising pneumonia* (pneumonia organizativa criptogénica); **DIP** – *desquamative interstitial pneumonia* (pneumonia intersticial descamativa); **IPF** – *idiopathic pulmonar fibrosis* (fibrose pulmonar idiopática); **LIP** – *lymphocytic interstitial pneumonia* (pneumonia intersticial linfóide); **NSIP** – *non-specific interstitial pneumonia* (pneumonia intersticial não específica); **PII** – pneumonia intersticial idiopática; **RBILD** – *respiratory bronchiolitis- interstitial lung disease* (bronquiolite respiratória com doença do interstício pulmonar).

A presença de consolidação em mosaico com ou sem nódulos, com disposição subpleural ou peribrônquica (Fig. 5), aponta não só para

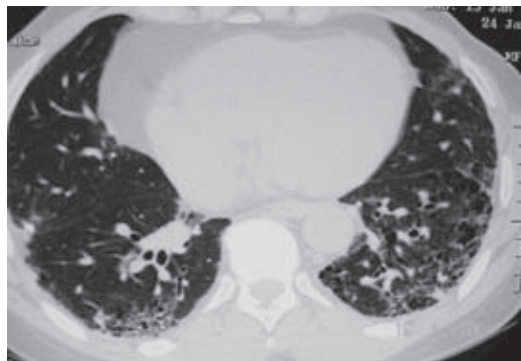


Fig. 1

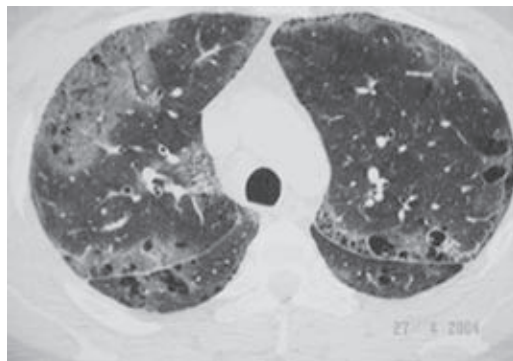


Fig. 4

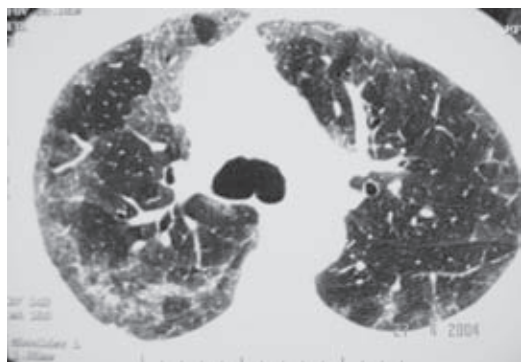


Fig. 2

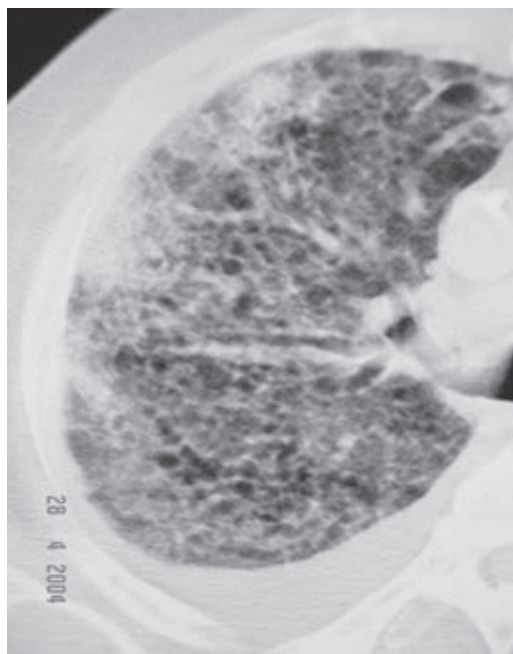


Fig. 5

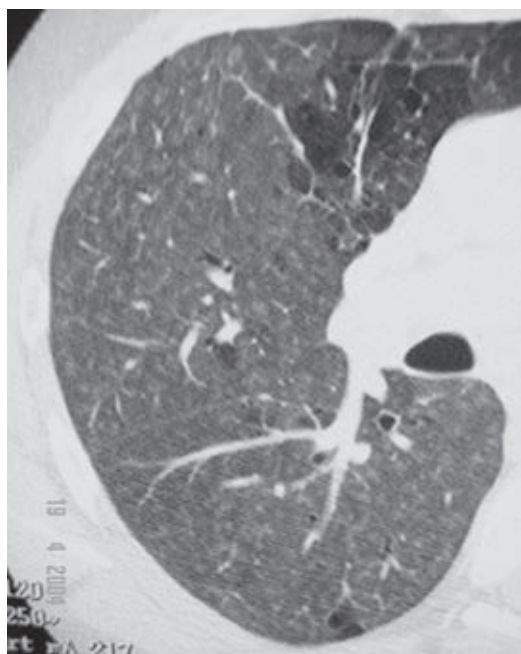


Fig. 3

a COP, mas também para outras situações (Quadro I)<sup>4</sup>.

A sarcoidose, o carcinoma linfangítico e a histiocitose de células de Langerhans fazem diagnóstico diferencial com a LIP, apresentando um padrão difuso de nódulos centrilobulares, com espessamento septal e broncovascular e quistos de parede fina (Quadro I)<sup>4</sup>.

Um padrão difuso de consolidação e de vidro despolido, por vezes com bronquiectasias de tracção numa fase avançada, aponta para AIP, ARDS, edema hidrostático, pneumonia ou pneumonia eosinofílica aguda (Quadro I)<sup>4</sup>.

Na TAC de tórax de alta resolução, ao contrário do que se passa na radiografia do tórax, o achado de adenomegalias mediastínicas é comum (embora sem grande expressão), podendo aparecer em qualquer das PII<sup>11</sup>.

O aparecimento de derrame ou espessamento pleural na TAC sugere, tal como na radiografia do tórax, outros diagnósticos.

De uma forma geral, a TAC de tórax detecta mais frequentemente doença e correlaciona-se mais com a histologia do que a radiografia do tórax. No entanto, há que ter em conta que a TAC pode também simular doença, dando origem a falsos positivos, sobretudo através do efeito gravitacional sobre a distribuição pulmonar de sangue e água. Esta confusão ocorre sobretudo em relação à hipótese de IPF precoce, na qual pode haver apenas um aumento da atenuação na região subpleural posterior e inferior<sup>11</sup>.

### Análises laboratoriais

São úteis, sobretudo na exclusão de outros diagnósticos.

O achado de policitemia ou de hipergamaglobulinemia é frequente na IPF<sup>11</sup>.

É relativamente comum a elevação da VS. No entanto, o seu grau é importante, visto que, se discreto, pode apontar para IPF, mas, se marcado, sugere outro tipo de patologia, como infecção, neoplasia, conectivite ou COP<sup>4</sup>.

O aparecimento de neutrofilia leva-nos a suspeitar de infecção, mas pode surgir também como efeito da corticoterapia ou ainda

no contexto de uma COP<sup>4</sup>. Nesta patologia poderá haver ainda um aumento da PCR<sup>4</sup>.

Níveis elevados de factor reumatóide ou de anticorpos antinucleares podem surgir no contexto de conectivites, mas cerca de 30 % dos doentes com IPF apresentam estes achados analíticos. O aparecimento de anticorpos anti-SLC 70 e de anti-Jo 1 sugerem esclerose sistémica e polidermatomiosite, respectivamente<sup>11</sup>.

O aparecimento de precipitinas (de aves, fungos, etc.) ajuda-nos no diagnóstico diferencial, apontando para pneumonite de hipersensibilidade e excluindo PII<sup>11</sup>.

### Estudo funcional respiratório

O padrão mais típico é o restritivo, com redução dos volumes espirométricos, capacidade pulmonar total, volume residual e *compliance* pulmonar<sup>11</sup>. Este padrão aparece sobretudo na IPF e na DIP<sup>11</sup>. No entanto, a existência de uma componente obstrutiva não exclui PII, antes pelo contrário: Pode surgir na RBILD, associada ao padrão restritivo<sup>4</sup>. Na COP, o aparecimento de um padrão misto é raro, pensando-se que a obstrução resulta de tabagismo associado<sup>4</sup>.

A diminuição dos volumes pulmonares e da  $DL_{CO}$ , bem como o surgimento de hipoxemia com hipocápnia, ajuda no diagnóstico, embora estas alterações não sejam exclusivas da PII. A preservação dos volumes pulmonares não exclui doença, pois pode surgir nas PII associadas a enfisema pulmonar, havendo, neste caso, uma diminuição marcada da  $DL_{CO}$ <sup>11</sup>. A determinação da diminuição da  $DL_{CO}$  com o exercício é o dado que melhor se correlaciona com a extensão da doença<sup>11</sup>. A hipercápnia é rara e aparece no doente terminal<sup>11</sup>. A diminuição da DLCO pode anteceder as alterações do volume pulmonar<sup>19</sup>.



**Lavado broncoalveolar (LBA)**

Devido à sua baixa especificidade, o LBA tem pouca utilidade no diagnóstico, sendo mais útil na exclusão de outras patologias. No entanto, há alguns padrões que poderão sugerir determinadas entidades que se incluem nas PII<sup>11</sup>.

O predomínio de neutrófilos pode aparecer na IPF, na AIP, mas também nas collagenoses e na sarcoidose, entre outras<sup>11</sup>. Este predomínio ocorre em 70 a 90 % dos casos de IPF, mas em 40 a 60 % dos casos há um aumento concomitante dos eosinófilos e em 10 a 20% soma-se ainda um aumento de linfócitos<sup>11</sup>. Nas pneumonias eosinófilas crônicas, na doença de Churg-Strauss e nas síndromas hipereosinofílicas, existem maioritariamente eosinófilos<sup>11</sup>.

Um LBA com linfócitos aponta para NSIP, sarcoidose, pneumonite de hipersensibilidade ou silicose, entre outras<sup>11</sup>. A presença de linfócitos num LBA deve estimular a firmeza na procura da etiologia e na agressividade terapêutica, visto ter melhor prognóstico do que quando houver predomínio de neutrófilos<sup>11</sup>.

A existência de mais de um tipo de células num padrão misto pode aparecer na COP, na DIP e nas collagenoses<sup>11</sup>.

Macrófagos anormais, muitas vezes com inclusões pigmentares, aparecem em entidades como a pneumonite de hipersensibilidade, a proteinose alveolar e a hemorragia alveolar, bem como na RBILD, com quem se podem confundir<sup>11</sup>.

**Histologia**

A histologia é extremamente útil no diagnóstico, sobretudo se as amostras permitirem uma pesquisa capaz de determinados padrões, pelo que, de uma forma geral, é mandatória a biópsia cirúrgica ou toracoscópica. Assim, a existência, numa amostra, de lesões em estádios temporais variados, aponta para um padrão de UIP, sugerindo uma IPF (Quadro II)<sup>4</sup>. Na DIP, na RBILD, na AIP e na NSIP, as amostras são mais homogêneas<sup>15</sup>. Na IPF, existe fibrose pulmonar pronunciada, com um padrão em mosaico; a extensão da fibrose é variável na NSIP, na DIP e na RBILD. A fibrose aparece apenas na fase fibrótica da AIP, envolvendo os septos alveolares e, em 1/3 dos casos, as vias aéreas; na primeira fase, chamada exsudativa, existe apenas edema e formação de membranas hiali-

**Quadro II** – Diagnóstico diferencial dos vários padrões histológicos

Histologia	Etiologia
UIP	Collagenoses Pneumonite por toxicidade por fármacos Pneumonite de hipersensibilidade crónica Asbestose Síndrome de Hermansky-Pudlak Fibrose pulmonar familiar idiopática IPF (i.e., idiopática com histologia de UIP)
NSIP	Collagenoses Pneumonite por toxicidade a fármacos Pneumonite de hipersensibilidade Infecção Imunodeficiências, incluindo a SIDA NSIP (i.e., idiopática com histologia de NSIP)

(continua)

Quadro II – Diagnóstico diferencial dos vários padrões histológicos (continuação)

Histologia	Etiologia
DIP	IPF NSIP RBILD Pneumonias eosinofílicas Hemorragia crónica Hemosiderose Doença veno-oclusiva DIP (i.e., idiopática com histologia de DIP)
RBILD	NSIP DIP Bronquiolite RBILD (i.e., idiopática com histologia de RBILD)
OP	DAD organizada Pneumonia organizada Obstrução brônquica com organização distal Reacções a fármacos, fumos e substâncias tóxicas Colagenoses Pneumonite de hipersensibilidade Pneumonias eosinofílicas Doenças inflamatórias do intestino Reacções de reparação de abscessos e da granulomatose de Wegener Neoplasias COP (i.e., idiopática com histologia de OP)
LIP	Pneumonia a <i>Pneumocystis jirovecii</i> Hepatite B Infecção pelo vírus de Epstein-Barr Colagenoses (sobretudo a síndrome de Sjögren, a artrite reumatóide e o lupus eritematoso disseminado) SIDA Anemia hemolítica autoimune Miastenia <i>gravis</i> Anemia perniciosa Tiroidite de Hashimoto Hepatite crónica activa Cirrose biliar primária Lesão pulmonar por fármacos ou substâncias tóxicas LIP (i.e., idiopática com histologia de LIP)
DAD	Pneumonia a <i>Pneumocystis jirovecii</i> Infecção a CMV Colagenoses Pneumonite por toxicidade à fármacos Inalação de substâncias tóxicas Urémia Sépsis Choque Trauma Lesão pulmonar relacionada com as transfusões AIP (i.e., idiopática com histologia de DAD)

Adaptado de 4. Siglas: **AIP** – *acute interstitial pneumonia* (pneumonia intersticial aguda); **COP** – *cryptogenic organising pneumonia* (pneumonia organizativa criptogénica); **DAD** – *diffuse alveolar damage* (lesão alveolar difusa); **DIP** – *desquamative interstitial pneumonia* (pneumonia intersticial descamativa); **IPF** – *idiopathic pulmonary fibrosis* (fibrose pulmonar idiopática); **LIP** – *lymphocytic interstitial pneumonia* (pneumonia intersticial linfóide); **NSIP** – *non-specific interstitial pneumonia* (pneumonia intersticial não específica); **OP** – *organising pneumonia* (pneumonia organizativa); **RBILD** – *respiratory bronchiolitis- interstitial lung disease* (bronquiolite respiratória com doença do interstício pulmonar); **SIDA** – síndrome de imunodeficiência adquirida; **UIP** – *usual interstitial pneumonia* (pneumonia intersticial comum).

nas e, na fase seguinte, denominada proliferativa, há predominantemente proliferação de pneumócitos tipo 2. Na DIP, a distribuição da fibrose é mais difusa, com um padrão peribronquiolar associado à hiperplasia do epitélio peribrônquico<sup>4</sup>, enquanto na RBILD tem uma distribuição peribronquiolar ligeira<sup>4</sup>. O aparecimento de favo de mel exuberante é um marco da IPF, permitindo distingui-la da NSIP, onde o favo de mel é raro, e da DIP, da RBILD e da AIP, onde não existe<sup>15</sup>. O padrão histológico de NSIP é caracterizado pela presença de graus variados de inflamação ou de fibrose, com distribuição homogénea pelo interstício, com infiltração de mononucleares nos septos; o “favo de mel” é um padrão que raramente aparece<sup>4</sup>. Este padrão aparece na NSIP idiopática, mas também noutras entidades (Quadro II)<sup>4</sup>.

Os macrófagos intra-alveolares aparecem, sobretudo, na DIP e na RBILD, com uma distribuição mais difusa naquela e mais peribronquiolar nesta. Ocasionalmente, aparece com uma distribuição focal na IPF, ou em mosaico na NSIP. Não aparecem na AIP<sup>15</sup>. A biópsia pulmonar na DIP apresenta uma acumulação intra-alveolar difusa de macrófagos, por vezes com predomínio bronquiolar respiratório, com espessamento ligeiro a moderado das paredes alveolares, com um componente fibroso que apresenta todo o mesmo grau de actividade<sup>18</sup>. Visto que muitos doentes com PII são ou foram fumadores, um padrão histológico de DIP implica fazer diagnóstico diferencial com outras patologias (Quadro II)<sup>4</sup>.

A RBILD exhibe uma histologia com um envolvimento dos bronquíolos respiratórios, dos canais alveolares e dos espaços alveolares peribrônquicos por rolhões de macrófagos com pigmentação acastanhada, acompanha-

dos de infiltração submucosa e peribronquiolar de linfócitos e histiócitos<sup>4</sup>. Este padrão exige o diagnóstico diferencial com outras situações (Quadro II)<sup>4</sup>.

A COP apresenta um padrão histológico de pneumonia organizativa, i.e., rolhões de tecido de granulação nos espaços aéreos distais e inflamação crónica dos alvéolos envolventes<sup>4</sup>. Este padrão histológico implica fazer diagnóstico diferencial com várias outras entidades (Quadro II)<sup>4</sup>.

A histologia da LIP contém bainhas monótonas de células linfoplasmocitárias, com acumulação de linfócitos nos alvéolos, formação de agregados linfóides, hiperplasia dos pneumócitos tipo 2 e formação de granulomas não caseosos<sup>4</sup>. Faz-se diagnóstico diferencial com múltiplas situações (Quadro II)<sup>4</sup>. O padrão de “lesão alveolar difusa” (DAD) pode aparecer numa de três fases: *exsudativa*, *proliferativa* e *fibrótica*. Qualquer delas aparece, quer na AIP, quer em outras entidades, todas potenciais causas de ARDS (Quadro II)<sup>4</sup>. Ocasionalmente, surgem focos de membranas hialinas na AIP, o que não acontece na IPF, na NSIP, na DIP ou na RBILD<sup>4</sup>.

Apesar da importância de a obtenção de material histológico ser enorme para o diagnóstico, a taxa de realização de biópsias nas PII é baixa. Existem algumas razões para que isto ocorra. Trata-se de um método invasivo, por vezes realizado em doentes muito idosos e/ou fragilizados, o que pesa na decisão do clínico em não a fazer. Outro problema que se coloca é o da falta de confiança no resultado histológico, sobretudo em centros onde o número de doentes com este grupo de patologias é extremamente baixo. Outra limitação, ainda, é a falsa crença de que o resultado da histologia não vai alterar a abordagem terapêutica do doente (Quadro III)<sup>4</sup>.

**Quadro III** – Causas da baixa taxa de obtenção de biópsias

Exame invasivo
Doentes muito idosos ou frágeis
Falta de confiança nos resultados da histologia
Crença de que a histologia não alterará a abordagem terapêutica

No entanto, existem vários factores que deveriam incentivar o clínico na decisão de insistir na obtenção de biópsias cirúrgicas nestes doentes. O facto de se obter um diagnóstico mais fundamentado permite que sejam tomadas decisões mais bem informadas, permitindo assumir com mais segurança os riscos dos efeitos adversos da terapêutica perante um prognóstico potencialmente favorável. Por outro lado, a histologia tem implicações na eventual documentação de patologias de exposição profissional, permitindo não só a obtenção de compensações financeiras, como também tendo um grande impacto em termos de saúde pública, com a implementação de medidas de protecção dos colegas de trabalho do doente (Quadro IV)<sup>4</sup>.

**Quadro IV** – Benefícios da biópsia cirúrgica

Permitir diagnóstico fundamentado = decisões mais informadas
Assumir riscos dos efeitos adversos da terapêutica
Permitir compensação financeira
Permitir vigilância da saúde pública

### Particularidades dos vários tipos de pneumonias intersticiais idiopáticas

**IPF**

É a causa mais comum de PII<sup>1,8,2</sup>, sendo uma das entidades que apresenta o pior prognóstico.

O cálculo da sua incidência e prevalência é impreciso, devido sobretudo à existência de casos de UIP não idiopática. Estima-se que a incidência varie entre 7 a 11 casos por 100 000 habitantes e a prevalência, entre 13 a 20 casos por 100 000 ou entre 10 a 200, de acordo com os autores<sup>19,20</sup>. Há uma predominância no sexo masculino, ocorrendo mais frequentemente entre os 40 e os 70 anos<sup>18</sup>. Tem uma distribuição ubiqüitária, sem predilecção racial<sup>19,20</sup>.

Admite-se que a IPF tenha como factores de risco o tabaco, alguns fármacos (como os antidepressivos), a aspiração crónica secundária ao refluxo gastroesofágico, factores ambientais (como a exposição a poeiras de metais ou de madeiras), agentes infecciosos (são implicados o vírus de Epstein-Barr, o vírus *influenza*, o citomegalovírus e o vírus da hepatite C, entre outros) ou que haja uma predisposição genética<sup>19</sup>. Existe a descrição de casos de IPF familiar, de transmissão autossómica dominante e penetrância variável, sem uma associação clara com HLA<sup>19</sup>. Alguns investigadores sugerem a ligação entre os alelos da IPF e a inibição da alfa 1-antitripsina no cromossoma 14<sup>19</sup>.

A tomografia axial computadorizada de alta resolução (TAC AR) apresenta, tipicamente, alterações reticulares bibasais subpleurais, com grau variável mas limitado de vidro despolido; nas áreas mais comprometidas, pode haver bronquiectasias de tracção e zonas de “favo de mel”. Em 90 % dos casos, uma TAC AR típica permite fazer o diagnóstico seguro de IPF, mas apenas 2/3 dos diagnósticos histológicos de UIP tiveram, previamente, aspectos sugestivos no estudo tomográfico, i.e., 1/3 das IPF não são diagnosticadas, residindo aqui a importância da abordagem invasiva<sup>3</sup>.

A IPF apresenta um padrão histológico de UIP que se caracteriza por mostrar aspectos de favo de mel a alternar com áreas poupadas; existem áreas fibróticas variando em idade e actividade; o característico achado de focos de fibroblastos corresponde a zonas de lesão alveolar recente<sup>3</sup>. Para que se consiga fazer correctamente o diagnóstico histológico, é importante que as amostras sejam colhidas por métodos invasivos (cirurgia ou toracoscopia), de modo a permitir a colheita de fragmentos em mais do que um lobo, confirmando ou excluindo a existência de lesões variando em idade e actividade<sup>4</sup>.

O consenso internacional definiu um conjunto de critérios a aplicar quando não seja possível fazer uma abordagem invasiva de casos suspeitos<sup>21</sup>. Os quatro critérios *major* são: 1) exclusão de outras causas conhecidas de doença do interstício pulmonar; 2) alterações nas provas funcionais, destacando-se a detecção de um padrão restritivo e de diminuição da difusão do monóxido de carbono ( $DL_{CO}$ ); 3) alterações na TAC AR, com padrão reticular bibasal com vidro despolido mínimo; e 4) alterações patológicas que permitam excluir outros diagnósticos, quer através da histologia, quer através do lavado broncoalveolar (LBA). Os quatro critérios *minor* são: 1) idade superior a 50 anos; 2) início insidioso de dispneia de esforço sem outra causa aparente; 3) alterações clínicas com mais de três meses de evolução; e 4) crepitações bibasais tipo “velcro” à auscultação. O diagnóstico é feito pela presença de todos os critérios *major* e de pelo menos três critérios *minor*<sup>21</sup>.

### NSIP

Segundo a classificação de consenso de 2002, deve ser considerada uma entidade provisória (e assim continua), pois está deficientemente

caracterizada do ponto de vista clínico e radiológico. Não se deve confundir, contudo, com pneumonia intersticial não classificada, que é um pequeno grupo onde se encaixam os casos que não se incluem em nenhuma outra entidade aceite na actual classificação<sup>4</sup>.

A NSIP predomina no sexo feminino, afectando pessoas mais jovens do que a IPF<sup>18</sup>. Habitualmente tem um início insidioso, com tosse e dispneia com duração de meses a anos<sup>18,19</sup>.

A radiografia do tórax mostra-nos, mais tipicamente, um reforço reticular nas zonas mais inferiores da imagem parenquimatosa<sup>4</sup>. A TAC AR apresenta zonas de vidro despolido extenso, bilateral, com distribuição simétrica, mas sem um predomínio basal e/ou periférico<sup>4</sup>, com favo de mel ausente ou pouco exuberante, fazendo deste exame um instrumento útil no diagnóstico diferencial com a IPF, podendo, muitas vezes, evitar uma abordagem cirúrgica<sup>22</sup>.

Apresenta um padrão de NSIP, caracterizado por ter graus variados de inflamação ou de fibrose, com distribuição homogénea pelo interstício, com infiltração de mononucleares nos septos; o “favo de mel” é um padrão que raramente aparece<sup>4</sup>.

### RBILD/DIP, uma polémica

Não é consensual se são duas entidades diferentes ou uma única entidade. Alguns autores apontam semelhanças histológicas para afirmar que são a mesma entidade; outros para que a DIP seja um subtipo dentro da RBILD, ou ainda que alguns casos anteriormente descritos como DIP sejam na realidade RBILD<sup>4</sup>.

Em indivíduos fumadores, o tabagismo provoca a acumulação de macrófagos pigmen-

tados nos *lumina* dos bronquíolos respiratórios de primeira e segunda ordem sem que haja repercussão clínica: é a chamada bronquiolite respiratória (RB). Esta parece fazer parte de um espectro que inclui também a RBILD e a DIP. Neste contexto, o surgimento de manifestações clínicas e alterações nas provas de função respiratória e nos exames imagiológicos corresponde já ao envolvimento adicional do interstício, configurando a RBILD. A DIP é considerada histologicamente como uma forma mais extensa de RBILD, com os macrófagos pigmentares a preencher difusamente os alvéolos em áreas mais extensas de pulmão; no entanto, estas entidades diferem na apresentação clínica, na imagiologia e no prognóstico<sup>4</sup>.

### RBILD

Trata-se de uma PII típica de fumadores actuais ou antigos de qualquer idade<sup>18,19</sup>, que apresentam tosse e dispneia de esforço<sup>18</sup>.

A TAC AR mostra um padrão reticular ou nodular difuso, com vidro despolido extenso mas sem predomínio de localização<sup>4</sup>. As provas funcionais respiratórias mostram um padrão misto obstrutivo-restritivo<sup>14</sup>.

A microscopia com pequena resolução sugere haver um padrão retalhado de predomínio bronquiocêntrico. Em maiores resoluções, nota-se um envolvimento dos bronquíolos respiratórios, dos canais alveolares e dos espaços alveolares peribrônquicos por rolhões de macrófagos com pigmentação acastanhada acompanhados de infiltração submucosa e peribronquiolar de linfócitos e histiócitos. É a existência de algum espessamento septal, a hiperplasia do epitélio e a presença de macrófagos pigmentados intraluminais que fazem com que a RBILD se confunda com a DIP<sup>4</sup>.

### DIP

É uma entidade rara (< 3% doenças do interstício), típica dos fumadores nas 4.<sup>a</sup> e 5.<sup>a</sup> décadas de vida<sup>18,19</sup> que manifestam dispneia e tosse subagudas (com evolução em semanas a meses)<sup>18,19</sup>.

A radiografia do tórax pode ser normal em até 20 % dos casos. A TAC de tórax apresenta, habitualmente, um padrão em vidro despolido nos terços médio e inferior<sup>4</sup>.

Histologicamente apresenta uma acumulação intra-alveolar difusa de macrófagos, por vezes com predomínio bronquiolar respiratório. Existe um espessamento ligeiro a moderado das paredes alveolares, com um componente fibroso que apresenta todo o mesmo grau de actividade<sup>4</sup>. Visto não haver, de facto, descamação, alguns autores propuseram que se alterasse o nome para pneumonia macrofágica alveolar. No entanto, a classificação do Consenso de 2002 resolveu manter o nome consagrado pelo uso<sup>4</sup>.

Na terapêutica da DIP, além da cessação tabágica, é necessário associar corticoterapia.

### COP

Surge geralmente em doentes por volta da 5.<sup>a</sup> e 6.<sup>a</sup> décadas de vida; não apresenta predomínio de género<sup>19</sup>.

Cerca de 2/5 dos doentes apresenta tosse, febre, mal-estar, fadiga ou perda de peso; em 3/4 dos doentes, os sintomas têm uma duração inferior a 2 meses<sup>19</sup>. Ao exame objectivo destacam-se crepitações inspiratórias<sup>19</sup>.

A TAC AR revela consolidação em mosaico das vias aéreas, vidro despolido extenso, formação de pequenas opacidades nodulares e espessamento/ dilatação dos bronquíolos com predomínio basal ou periférico<sup>4</sup>. É importante estar alerta para a necessidade de se colocar a hipótese de COP perante um

quadro de “pneumonia” sem resposta à anti-bioterapia.

As provas de função respiratória mostram um padrão restritivo ligeiro a moderado; a presença de obstrução associada é rara e é consequência de tabagismo<sup>23</sup>.

Exibe um padrão de pneumonia organizativa (*organizing pneumonia*: OP): dá-se uma proliferação de tecido de granulação ao nível das pequenas vias aéreas e canais alveolares, à qual se associa inflamação crónica dos alvéolos envolventes<sup>4</sup>.

### LIP

Apesar de aceite na classificação de consenso de 2002, trata-se de uma entidade polémica, visto que, na forma idiopática, é extremamente rara. Manifesta-se, sobretudo através de sintomas constitucionais: febre, perda de peso, toracalgia e artralguas. As formas secundárias aparecem, sobretudo, através da clínica da doença de base i.e.: artrite reumatóide, a síndrome de Sjögren, a hepatite crónica activa, a tiroidite de Hashimoto, o lúpus eritematoso disseminado e a síndrome de imunodeficiência adquirida<sup>4</sup>.

Os achados imagiológicos são inespecíficos, surgindo sobretudo sob um padrão misto alveolar-intersticial bilateral<sup>18</sup>. Se a estes se associar derrame pleural ou adenopatias mediastínicas, há que pensar no linfoma de baixo grau<sup>18</sup>.

A microscopia mostra bainhas de células linfoplasmocitárias que se estendem pelo interstício, quer sob a forma de linfócitos dispersos pelos alvéolos, quer sob a forma de agregados<sup>18</sup>. Em estudos de rotina, é difícil distinguir a LIP dos linfomas MALT de células B de baixo grau<sup>4</sup>, pelo que se torna fundamental o uso de técnicas de imuno-histoquímica e de análise molecular para fazer o

diagnóstico diferencial, pelo que, ao contrário do que se pensava, apenas um pequeno grupo de LIP progride verdadeiramente para linfoma.

### AIP

É mais frequente por volta dos 50 anos<sup>18</sup>.

Ao contrário das restantes entidades que fazem parte das PII, a AIP é uma entidade com manifestações mais agudas, com um início de sintomas que surge cerca de uma a quatro semanas antes do diagnóstico<sup>24</sup>. O doente aparece com uma dispneia e polipneia graves, que leva rapidamente a uma insuficiência respiratória parcial grave necessitando de ventilação mecânica: trata-se de um “ARDS” idiopático<sup>24</sup>.

A TAC AR mostra-nos um padrão em vidro despolido com uma distribuição “em retalhos”, com consolidação bilateral subpleural<sup>18</sup>.

Aparece com um padrão de “lesão alveolar difusa” (*diffuse alveolar damage*: DAD), que pode aparecer numa de três fases: *exsudativa*, com edema, formação de membranas hialinas e inflamação aguda intersticial; *proliferativa*, com hiperplasia dos pneumócitos tipo 2; e *fibrótica*, com fibrose organizativa dos septos alveolares<sup>18</sup>. O aspecto histológico manifesta a resposta fibroproliferativa difusa a lesões pulmonares síncronas recentes<sup>18</sup>.

### Abordagem terapêutica das pneumonias intersticiais idiopáticas

#### IPF

A IPF não entra em remissão espontânea. Estudos clínicos mais recentes identificaram uma sobrevida média de 2 a 4 anos<sup>18</sup>. Até agora não existe uma evidência suficiente-

mente forte de que qualquer terapêutica melhore a sobrevivência ou a qualidade de vida dos doentes com IPF<sup>18</sup>.

No entanto, a perspectiva de que possa haver alguma melhoria com a terapêutica tem encorajado os médicos a tratar estes doentes. Dado o sucesso limitado da terapêutica actualmente disponível, os benefícios desta têm de ser sempre avaliados em função não apenas da sua eficácia, mas também dos efeitos adversos, cuja ocorrência não é desprezível.

### 1) Instituição e monitorização da terapêutica

#### a) *Início da terapêutica*<sup>18</sup>

Ainda não foi definido com segurança o momento ideal para a instituição da terapêutica. Segundo o consenso obtido em 1999 entre a ATS e a ERS aceita-se que este momento deva ser o mais precoce possível, de modo a obterem-se os níveis mais elevados de resposta, *i.e.*, antes do estabelecimento de fibrose irreversível.

Os factores que indicam uma melhor sobrevida são:

- Idade inferior a 50 anos;
- Sexo feminino;
- Período sintomático inferior a um ano e com função respiratória relativamente preservada;
- Presença de padrão em vidro despolido na TAC de alta resolução;
- Lavado broncoalveolar com percentagem elevada de linfócitos (20 a 25%);
- estabilização ou melhoria da doença nos três a seis meses após instituição da terapêutica.

Enquanto não entrarem na prática clínica fármacos mais eficazes (nomeadamente com efei-

to anti-fibrótico), sugere-se a instituição de **terapêutica combinada** com **corticóides e azatioprina** ou **corticóides e ciclofosfamida**.

Segundo o consenso ATS/ERS, propõe-se o seguinte esquema de cada um dos fármacos:

#### – **Corticóides** (prednisolona ou equivalente):

##### i) **Primeiras quatro semanas:**

Administração de 0,5 mg/kg/dia (peso ideal)

##### ii) **Oito semanas seguintes:**

Administração de 0,25 mg/kg/dia (peso ideal)

##### iii) **Nas semanas seguintes:**

Desmame até 0,125 mg/kg/dia (peso ideal) ou 0,25 mg/kg (peso ideal) em dias alternados.

#### – **Azatioprina:**

##### i) **Dose inicial:**

Administração de 25 a 50 mg/dia

##### ii) **Semanal ou quinzenalmente:**

Elevação da dose diária em 25 mg/dia em cada etapa

##### iii) **Dose de manutenção:**

Objectivo-alvo: 2 a 3 mg/kg/dia (peso ideal), atingindo, no máximo, 150 mg/dia.

#### – **Ciclofosfamida:**

##### i) **Dose inicial:**

Administração de 25 a 50 mg/dia

##### ii) **Semanal ou quinzenalmente:**

Elevação da dose diária em 25 mg/dia em cada etapa

##### iii) **Dose de manutenção:**

Objectivo-alvo: 2 mg/kg/dia (peso ideal), atingindo, no máximo, 150 mg/dia.



**b) Avaliação da resposta e terapêutica de manutenção**<sup>18</sup>

São necessários pelo menos três meses de terapêutica para que se consiga objectivar a sua resposta, pelo que, na ausência de complicações ou efeitos adversos significativos, se deve manter até aos seis meses, fazendo-se nesta altura a avaliação da resposta (**vide monitorização**).

– *Avaliação aos seis meses após o início da terapêutica:*

i) **Estabilidade ou melhoria:**

Deve manter-se a terapêutica em curso nas mesmas doses

ii) **Agravamento:**

Deve optar-se por um dos seguintes passos:

- Interromper a terapêutica;
- Manter os corticóides nas mesmas doses e mudar de imunossupressor;
- Iniciar fármacos alternativos;
- Se preencher critérios (exemplo, idade), propor transplante pulmonar.

– *Avaliação aos doze meses após o início da terapêutica:*

i) **Estabilidade ou melhoria:**

Deve manter-se a terapêutica em curso nas mesmas doses

ii) **Agravamento:**

Deve optar-se por um dos seguintes passos:

- Interromper a terapêutica;
- Iniciar fármacos alternativos;
- Propor para transplante pulmonar.

– *Avaliação aos dezoito meses após o início da terapêutica:*

Deve avaliar-se a resposta e a tolerância do doente à terapêutica, recomendando-se a continuação da mesma *ad vitam* apenas se se objectivar estabilidade ou melhoria.

**c) Critérios de melhoria, de estabilidade e de agravamento**<sup>18</sup>

– *Melhoria:*

Define-se melhoria como a verificação de dois ou mais das seguintes premissas:

- Diminuição dos sintomas (aumento da tolerância ao esforço ou diminuição da gravidade e frequência da tosse);
- Diminuição da intensidade das alterações imagiológicas;
- Melhoria funcional, traduzida por duas ou mais das seguintes:

- i) Elevação de mais de 10% (ou mais de 200 mL) da TLC ou VC;
- ii) elevação de mais de 15% (ou mais de 3 mL/min/mmHg) da DLCO;
- iii) normalização ou melhoria da SO<sub>2</sub> (elevação de mais de 4%) ou da PaO<sub>2</sub> (elevação de mais de 4mmHg) na ergometria.

– *Estabilidade:*

Verificação, com um intervalo de três a seis meses, de dois ou mais dos seguintes:

- Variação da TLC ou da VC inferior a 10% (ou a 200 mL);

- Variação da DLCO inferior a 15% (ou a 3 mL/min/mmHg);
- Variação da SO<sub>2</sub> inferior a 4% ou da PaO<sub>2</sub> inferior a 4 mmHg;
- *Agravamento:*

Define-se agravamento quando, após seis meses de terapêutica, ocorre:

- Agravamento da dispneia e da tosse;
- Aumento do attingimento do parênquima na radiografia ou na TAC de tórax, sobretudo se associado ao aparecimento de padrão em favo de mel ou sinais de hipertensão pulmonar;
- Agravamento de dois ou mais dos seguintes parâmetros funcionais:
  - Diminuição de mais de 10% (ou mais de 200 mL) da TLC ou da VC;
  - Diminuição de mais de 15% (ou mais de 3 mL/min/mmHg) da DLCO;
  - Diminuição de mais de 4% da SO<sub>2</sub> ou aumento de mais de 4 mmHg da diferença alvéolo-arterial de O<sub>2</sub> em repouso ou durante ergometria.

## 2) Monitorização dos efeitos adversos da terapêutica<sup>18</sup>

A corticoterapia é geralmente bem tolerada; porém, os efeitos adversos são comuns e potencialmente incapacitantes: podem ocorrer úlcera péptica, cataratas, glaucoma, hipertensão, alterações endócrino-metabólicas (obesidade central, *facies* de lua-cheia, irregularidades menstruais, impotência, hiperglicemia, hipocaliemia, alcalose metabólica, insuficiência supra-renal), osteoporose, necrose asséptica do colo do fémur e miopatia. Esta última pode comprometer a eficácia da terapêutica,

ao afectar o normal funcionamento do diafragma e dos músculos intercostais. Como os corticóides podem suprimir a resposta imune aos testes cutâneos (nomeadamente ao teste da tuberculina), é aconselhável executarem-se estes testes antes do início da terapêutica. É aconselhável fazer-se a profilaxia da tuberculose com isoniazida, sobretudo em doentes com teste da tuberculina positivo ou em indivíduos residentes em zonas endémicas (ex: Portugal) e, de modo particular, em doentes submetidos a mais de 15 mg de prednisolona (ou dose equivalente) por dia durante mais de três semanas.

Dos imunossuppressores, a azatioprina é menos tóxica, induz menos lesão vesical e é menos oncogénica do que a ciclofosfamida. Na presença de leucopenia (valores inferiores a 4000/mm<sup>3</sup>) ou de trombocitopenia (valores inferiores a 100 000/mm<sup>3</sup>), a dose de imunossuppressores deverá ser diminuída em 50% até à recuperação da situação, o que requer avaliação analítica semanal. Se não houver recuperação, a terapêutica deverá ser completamente interrompida até à melhoria. Nos doentes sob terapêutica com azatioprina, deve fazer-se uma avaliação analítica mensal da função hepática, devendo reduzir-se a dose se houver uma elevação de mais de três vezes das transaminases. Nos doentes medicados com ciclofosfamida, é fundamental garantir uma diurese forçada através do reforço hídrico, devendo fazer-se uma avaliação mensal da presença de hematuria, de modo a prevenir o aparecimento de cistite hemorrágica.

## 3) Outros fármacos

Existem outros fármacos propostos para o tratamento da IPF. A ciclosporina A apresenta respostas esporádicas e raramente sustentadas,

com uma toxicidade elevada. O metrotexato apresenta toxicidade pulmonar, havendo poucos estudos que suportem a sua utilização na IPF. O clorambucil apresenta toxicidades gastrointestinal e medular significativas, havendo também poucos estudos que apoiem a sua utilização. À colchicina faltam estudos controlados, mas parece apresentar uma eficácia sobreponível à corticoterapia. A penicilamina apresenta poucos estudos, uma taxa elevada de efeitos adversos e toxicidade não desprezível. Vários fármacos antifibróticos, como o interferão gama, o interferão beta, a relaxina, a pirfenidona, a halfuginona, a suramina e a prostraglandina E2 foram utilizados sem sucesso. Novos agentes como o glutatião, a taurina, a niacina, a N-acetilcisteína, os anticorpos anti-moléculas de adesão ou outros fármacos que bloqueiem a expressão ou a função das moléculas de adesão ainda não deram provas de eficácia<sup>18</sup>.

Foi efectuado um estudo, aparentemente promissor, com a utilização de interferão gama 1-B associado à prednisolona em baixas doses<sup>25</sup>. Contudo, estudos posteriores vieram contrariar as expectativas<sup>26,27</sup>.

Para além do tratamento farmacológico dirigido à patologia, existem medidas paliativas a tomar em relação a estes doentes, destacando-se a reabilitação funcional respiratória, a oxigenoterapia domiciliar e a administração de antitússicos, de vasodilatadores e/ou de opióides<sup>18</sup>.

#### 4) Transplante pulmonar

O transplante pulmonar é uma modalidade terapêutica que permite aos doentes com IPF, segundo a declaração de consenso entre a ATS e a ERS, uma sobrevida de 50 a 60 % aos 5 anos, valores que estão longe da realidade portuguesa<sup>18</sup>. A ATS propõe critérios para

a selecção de candidatos à transplantação pulmonar: existência de doença crónica sem mais alternativas terapêuticas; optimização da terapêutica da base; sobrevida limitada; comorbilidades tratadas optimamente; medidas preventivas completas; idades inferiores às seguintes: 55 anos para o transplante conjunto de coração e pulmão; 60 anos: transplante pulmonar bilateral; e 65 anos: transplante pulmonar único. No entanto, devido sobretudo à escassez de dadores e à idade destes doentes (muitas vezes acima da aceite como critério para a sua prescrição), trata-se de um tratamento de difícil execução<sup>28</sup>.

#### NSIP

A NSIP responde à corticoterapia na maioria dos doentes<sup>18</sup>.

#### RBILD

A RBILD parece responder bem à cessação tabágica isolada, embora muitos doentes sejam tratados com corticóides<sup>2</sup>.

#### DIP

Cerca de 65% dos doentes com DIP respondem à corticoterapia<sup>2</sup>.

#### COP

A COP responde à corticoterapia em cerca de 2/3 dos doentes<sup>18</sup>.

#### LIP

Apesar do uso empírico de corticóides (baseado na ideia de que possa parar a evolução ou melhorar os sintomas), não é claro o papel da terapêutica na evolução da doença<sup>4</sup>.

#### AIP

A AIP, dada a sua gravidade, resposta duvidosa à terapêutica específica e rapidez de

evolução, implica que as únicas medidas que podem ser tomadas são as de suporte, como a ventilação mecânica, a corticoterapia e a antibioterapia<sup>8</sup>. Olson e colegas consideram o oxigénio um factor a ter em conta no estudo da AIP grave a necessitar de ventilação mecânica e oxigenoterapia, visto que o oxigénio é uma causa conhecida de DAD, e os doentes raramente fazem biópsia pulmonar antes da instituição desta terapêutica<sup>8</sup>.

### **Prognóstico das pneumonias intersticiais idiopáticas**

#### **IPF**

A IPF apresenta uma sobrevida média de 2,8 anos, sendo porventura, dentro das pneumonias intersticiais idiopáticas, uma das entidades com pior prognóstico<sup>29</sup>.

#### **NSIP**

O prognóstico é mais variável do que o da IPF, à custa da maior ou menor extensão da fibrose<sup>4</sup>, mas é geralmente melhor do que o desta última<sup>22</sup>.

#### **RBILD**

O prognóstico da RBILD é desconhecido, mas parece haver boa resposta à corticoterapia e à cessação tabágica<sup>4</sup>.

#### **DIP**

Aos 10 anos, cerca de 70% dos doentes com DIP encontram-se vivos<sup>30</sup>.

#### **COP**

A COP apresenta uma sobrevida, aos 5 anos, de 90%, raramente necessitando de ventilação mecânica<sup>24</sup>, com cerca de 2/3 dos doentes a apresentar uma boa resposta à corticoterapia<sup>18</sup>.

#### **LIP**

O prognóstico da LIP depende do da doença de base, pois apenas alguns casos progredem para linfoma<sup>18</sup>.

#### **AIP**

A AIP apresenta uma mortalidade superior a 60%, com a maioria dos doentes falecendo dentro de 6 meses após o diagnóstico<sup>18</sup>. Pode ocorrer progressão para fibrose<sup>8,18</sup>.

### **Conclusão**

As pneumonias intersticiais idiopáticas constituem um grupo heterogéneo de doenças, com abordagens terapêuticas e prognóstico extremamente diferente entre elas, o que implica uma abordagem diagnóstica cuidada, de modo a tomar as melhores opções.

### **Agradecimentos**

Ao Dr. Marco Aurélio Fonseca (Serviço Universitário de Imagiologia, Hospital de Pulido Valente), pela amabilidade da cedência de imagens de alguns tipos de pneumonias intersticiais idiopáticas do seu arquivo pessoal.

### **Bibliografia**

1. Thomeer MJ *et al.* Comparison of registries of interstitial lung diseases in three European countries. *Eur Respir J* 2001; 18 (Suppl 32): 114s-8s.
2. Ryu JH *et al.* Idiopathic Pulmonary Fibrosis: Current Concepts. *Mayo Clin Proc* 1998; 73:1085-01.
3. Gross TJ, Hunninghake GW. Idiopathic Pulmonary Fibrosis. *N Engl J Med* 2001; 345(7):517-25.
4. American Thoracic Society/European Respiratory Society International Multidisciplinary Consensus Classification of the Idiopathic Interstitial Pneumonias. *Am J Respir Crit Care Med* 2002; 165:277-304.
5. Harasawa M, Fukuchi Y, Morinari H. *Interstitial pneumonia of unknown etiology*. Tokyo: University of Tokyo Press: 1989.

6. Crystal RG, Gadek J, Ferrans V. Interstitial lung diseases: current concept of pathogenesis, staging and therapy. *Am J Med* 1981; 70:542-68.
7. Hamman L, Rich AR. Acute diffuse interstitial fibrosis of the lungs. *Bull Johns Hopkins Hosp* 1944; 74:177-212.
8. Olson J, Colby TV, Elliott CG. Hamman-Rich syndrome revisited. *Mayo Clin Proc* 1990; 65:1538-48.
9. Scadding JG, Hinson KF. Diffuse fibrosing alveolitis (diffuse interstitial fibrosis of the lungs): correlation of histology at biopsy with prognosis. *Thorax* 1967; 22:291-304.
10. Katzenstein AA, Fiorelli RF. Nonspecific Interstitial Pneumonia/Fibrosis – Histologic Features and Clinical Significance. *Am J Surg Pathol* 1994; 18(2):136-47.
11. Du Bois RM, Wells AU. Cryptogenic fibrosing alveolitis/idiopathic pulmonary fibrosis. *Eur Respir J* 2001; 18 (Suppl 32):43s-55s.
12. Carrington CB *et al.* Natural history and treated course of usual and desquamative interstitial pneumonia. *N Engl J Med* 1978; 298:801-9.
13. Davison AG *et al.* Cryptogenic organizing pneumonitis. *Q J Med* 1983; 207:382-94.
14. Myers JL *et al.* Respiratory bronchiolitis causing interstitial lung disease. A clinicopathologic study of six cases. *Am Rev Respir Dis* 1987; 135:880-4.
15. Katzenstein AL, Myers JL. Idiopathic Pulmonary Fibrosis, clinical relevance of pathological classification. *Am J Respir Crit Care Med* 1998; 157:1301-15.
16. Epler GR *et al.* Bronchiolitis obliterans organizing pneumonia. *N Engl J Med* 1985; 312:152-8.
17. Cordier JF. Cryptogenic organizing pneumonitis. *Clin Chest Med* 1993; 14:677-92.
18. Idiopathic Pulmonary Fibrosis: Diagnosis and Treatment – International Consensus Statement. *Am J Respir Crit Care Med* 2000, 161:646-64.
19. Verleden GM *et al.* Genetic predisposition and pathogenetic mechanisms of interstitial lung diseases of unknown origin. *Eur Respir J* 2001, 18 (Suppl 32):17S-29S.
20. Demedts M *et al.* Interstitial lung diseases: an epidemiological overview. *Eur Respir J* 2001, 18 (Suppl 32):2S-16S.
21. King TE *et al.* Idiopathic pulmonary fibrosis: diagnosis and treatment. *Am J Respir Crit Care Med* 2000; 161:646-64.
22. Daniil ZD *et al.* A histologic pattern of nonspecific interstitial pneumonia is associated with a better prognosis than usual interstitial pneumonia with cryptogenic fibrosing alveolitis. *Am J Respir Crit Care Med* 1999, 160:899-905.
23. King TE, Mortenson RL. Cryptogenic organizing pneumonitis. The North American experience. *Chest* 1992; 102:8S-13S.
24. Moniz D. Pneumonias intersticiais idiopáticas – abordagem diagnóstica. *Rev Port Pneumol* 2001; VII(4-5):386-92.
25. Ziesche R *et al.* A preliminary study of long-term treatment with interferon gamma-1b and low-dose prednisolone in patients with idiopathic pulmonary fibrosis. *N Engl J Med* 1999; 341:1262-9.
26. Raghu G *et al.* A Placebo-Controlled Trial of Interferon Gamma-1b in Patients with Idiopathic Pulmonary Fibrosis. *N Engl J Med* 2004; 350:125-33.
27. King TE *et al.* Analyses of Efficacy End Points in a Controlled Trial of Interferon- $\gamma$  1b for Idiopathic Pulmonary Fibrosis. *Chest* 2005; 127:171-7.
28. International guidelines for the selection of lung transplant candidates. *Am J Respir Crit Care Med* 1998; 158:335-9.
29. Bjoraker JA *et al.* Prognostic significance of histopathologic subsets in idiopathic pulmonary fibrosis. *Am J Respir Crit Care Med* 1998; 157:199-203.
30. Carrington CB *et al.* Natural history and treated course of usual and desquamative interstitial pneumonia. *N Engl J Med* 1978; 298:801-9.