

Caso Clínico

Clinical Case

Daniela Ferreira¹
Ana Barroso³
Ana Oliveira¹
Rosete Nogueira⁴
Antónia Furtado²
Bárbara Parente⁵

Carcinoma pleomórfico do pulmão em doente com síndrome de Mounier-Kuhn

Pleomorphic carcinoma of the lung in a patient with Mounier-Kuhn syndrome

Recebido para publicação/received for publication: 06.02.09

Aceite para publicação/accepted for publication: 06.05.18

Resumo

O carcinoma pleomórfico do pulmão (CPP) é um tumor maligno raro e de prognóstico reservado. Está inserido no grupo dos carcinomas pulmonares pouco diferenciados não pequenas células, exibe componente sarcomatoso ou sarcoma *like* (células fusiformes/células gigantes).

Atendendo à raridade do tumor e às dificuldades no diagnóstico, é apresentado pelos autores o caso de um carcinoma pleomórfico do pulmão diagnosticado por biópsia aspirativa num paciente de 44 anos, fumador, e cuja apresentação inicial consistiu numa

Abstract

Pleomorphic carcinoma of the lung (PLC) is a rare malignant tumour presenting with a poor clinical outcome. It is included in the group of non-small cell lung carcinomas that contain sarcoma or sarcoma-like components (spindle cells/giant cells).

Because of its rarity and diagnostic difficulties, the authors report a case of PLC in a 44 year-old patient, smoker, with the initial clinical presentation of a dorsal tumoural mass. As the time of diagnosis the tumour was in stage IV (TNM), the patient was treated only with supportive therapy and died five months

¹ Interna Complementar de Pneumologia

² Interna Complementar de Anatomia Patológica

³ Assistente Hospitalar de Pneumologia

⁴ Assistente Hospitalar Graduado de Anatomia Patológica

⁵ Assistente Hospitalar Graduado de Pneumologia

Serviço de Pneumologia do Centro Hospitalar de Vila Nova de Gaia. Director: Dr. Raul César Sá
Unidade de Pneumologia Oncológica do Centro Hospitalar de Vila Nova de Gaia. Responsável: Dra. Bárbara Parente
Serviço de Anatomia Patológica do Centro Hospitalar de Vila Nova de Gaia. Director: Dr. António Couceiro

Correspondência: Daniela Ferreira
Serviço de Pneumologia
Centro Hospitalar de Vila Nova de Gaia
Rua Conceição Fernandes
4434-502 Vila Nova de Gaia

tumefacção dorsal. À data de diagnóstico apresentava estágio IV (TNM), não tendo sido possível efectuar tratamento dirigido ao tumor pelo mau *performance status* apresentado pelo doente, mas apenas terapêutica de suporte. A sobrevivência do doente foi de 5 meses. Na sequência do estudo clínico, foi confirmada a síndrome de Mounier-Kuhn.

Reportam-se os aspectos clínico-imagiológicos mais importantes, assim como os aspectos citológicos e imunocitoquímicos que caracterizam esta entidade e permitiram efectuar o diagnóstico.

Rev Port Pneumol 2006; XII (5): 621-628

Palavras-chave: Carcinoma pleomórfico, biópsia aspirativa, imunocitoquímica, síndrome de Mounier-Kuhn.

later. During clinical evaluation, a Mounier-Kuhn Syndrome was confirmed.

Clinical-imagiological aspects of this situation are reported as well as cytological and immunocytochemical features.

Rev Port Pneumol 2006; XII (5): 621-628

Key-words: Pleomorphic carcinoma, aspirative biopsy, immunocytochemistry, Mounier-Kuhn syndrome.

O carcinoma pleomórfico do pulmão é um tumor maligno raro, que representa aproximadamente 0,1-0,4% de todas as neoplasias do pulmão

Introdução

Na nova classificação de neoplasias do pulmão da Organização Mundial de Saúde (OMS) de 2004 foi unificado um grupo heterogéneo de carcinomas, pouco diferenciados, de não pequenas células, com componentes sarcomatóides, sob a designação de carcinoma sarcomatóide, subdividido em 5 grupos representando um contínuo morfológico: Carcinoma pleomórfico, carcinoma de células fusiformes, carcinoma de células gigantes, carcinosarcoma e blastoma pulmonar^{1,2,3,4}.

Actualmente, o carcinoma pleomórfico do pulmão (CPP) é definido como um carcinoma pouco diferenciado de não pequenas células, com componente de células gigantes e/ou células fusiformes e componente epitelial de carcinoma epidermóide ou adeno-

carcinoma. O componente de células gigantes e/ou células fusiformes aparece nos esfregaços citológicos como agregados celulares coesos, sem diferenciação inequívoca glandular ou epidermóide. As células são pleomórficas ou alongadas, dispondo-se isoladamente ou em agregados laxos. A relação núcleo-citoplasmática é elevada e os núcleos grandes, por vezes fusiformes e com nucléolo proeminente^{5,6}. Este componente deve corresponder a pelo menos 10% da neoplasia para uma classificação correcta de acordo com os critérios estabelecidos pela OMS e casos publicados^{7,11}.

O carcinoma pleomórfico do pulmão é um tumor maligno raro, que representa aproximadamente 0,1-0,4% de todas as neoplasias do pulmão, com prognóstico reservado, uma vez que a cirurgia, a quimioterapia e a radio-

terapia são geralmente ineficazes, porque aquele se encontra em estágio avançado aquando do diagnóstico^{1,4,7}.

O CPP é mais frequente no sexo masculino (superior a 90%), apresenta forte associação com o tabaco (92% dos doentes são fumadores)⁴ e alguns casos parecem estar relacionados com exposição aos asbestos⁸. A idade média de aparecimento deste tumor é de 59 anos⁹.

O diagnóstico é baseado na histologia e na imunocitoquímica. A imunorreactividade de marcadores epiteliais e mesenquimatosos, como a coexpressão de citoqueratina e da vimentina, respectivamente, é útil para o diagnóstico de CPP⁷.

Caso clínico

Homem de 44 anos, fumador (30 UMA), com antecedentes de tuberculose pulmonar há cerca de 20 anos e com clínica compatível com bronquite crónica tabágica desde há vários anos; foi orientado em Fevereiro de 2005 para a Unidade de Pneumologia Oncológica (UPO) do Centro Hospitalar de Vila Nova de Gaia, para estudo de uma tumefacção dorsal associada a uma massa pulmonar. A doença reporta-se a Agosto de 2004, altura em que o doente notou o aparecimento da tumefacção dorsal, infra-escapular direita, que não valorizou por pensar que se tratava de um “quisto sebáceo”. Durante os meses seguintes verificou o aumento progressivo do tamanho da tumefacção, associado a toracalgia direita, de características inespecíficas.

Em Fevereiro de 2005, na sequência de intercorrência infecciosa respiratória, recorreu ao seu médico assistente, que face ao tamanho da tumefacção dorsal solicitou radiografia do tórax e, posteriormente, tomografia

computorizada (TC), que revelou: “...múltiplas bolhas de enfisema predominando nos lobos superiores e uma massa paravertebral direita no segmento póstero-basal do lobo inferior direito, com cerca de 5 cm. No arco posterior da 9.ª costela identifica-se uma massa heterogénea que destrói grande parte da grade costal” (Fig. 1A e B).

Na primeira consulta da UPO o doente referia toracalgia direita intensa, na região dorsal, de características inespecíficas, tosse com expectoração purulenta, dispneia para médios esforços, astenia e anorexia marcadas e emagrecimento de cerca de 10 kg no último mês. Ao exame objectivo apresentava mau estado geral e emagrecimento, salientando-se a tumefacção dorsal, infra-escapular direita, com cerca de 10x8 cm, dura e não dolorosa à palpação (Fig. 2). Na auscultação pulmonar apresentava diminuição global do murmúrio vesicular, mais evidente na região póstero-lateral da base do hemitórax direito. Restante exame sem alterações importantes.

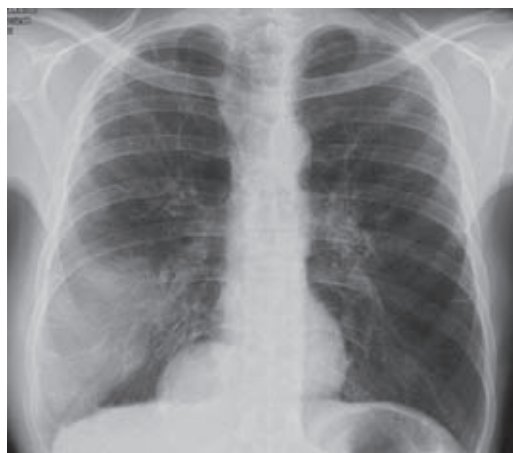

Fig. 1 – A – Radiografia do tórax: hipotransparência homogénea de contornos bem definidos, paracardíaca direita e hipotransparência na metade inferior do campo pulmonar direito.

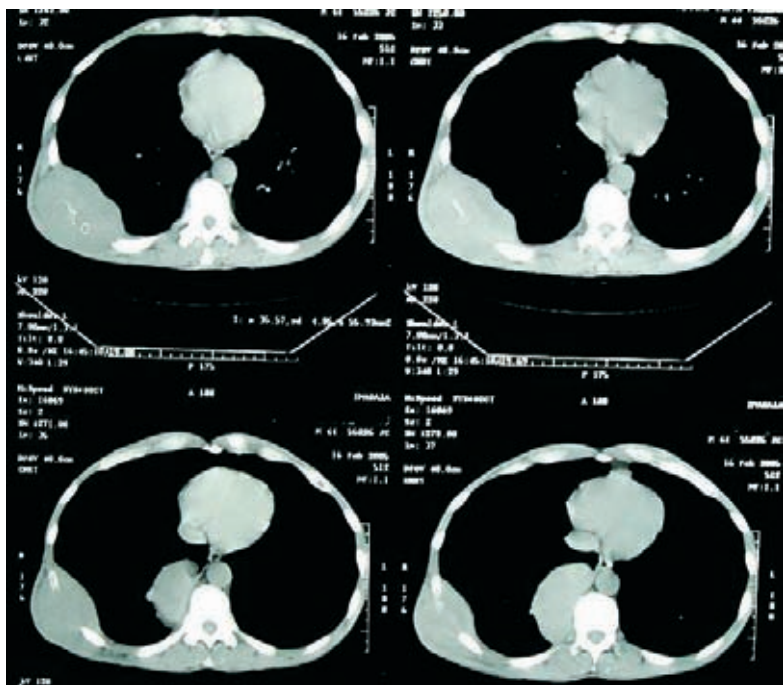
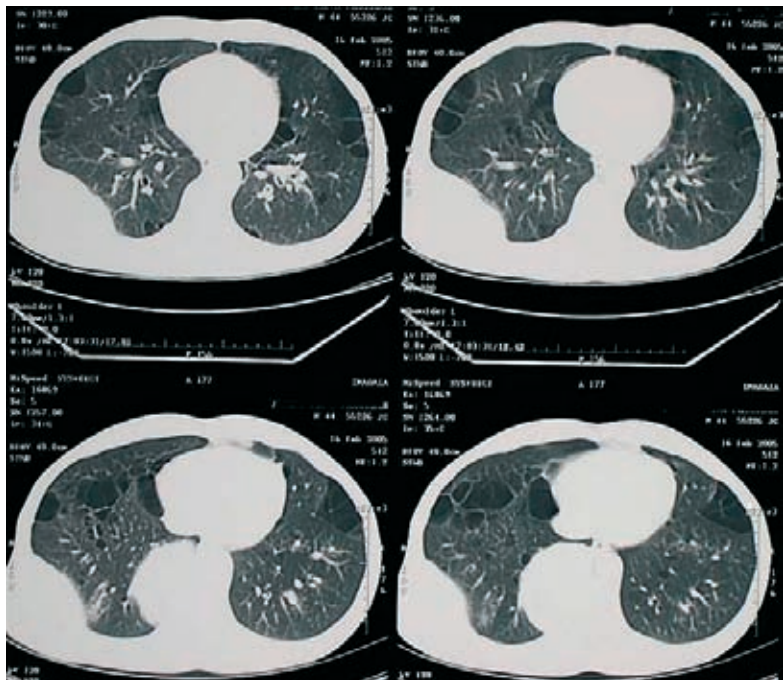


Fig. 1 – B – Tomografia computadorizada: uma massa paravertebral direita no segmento póstero-basal do lobo inferior direito, com cerca de 5 cm e outra massa heterogénea na 9.ª costela que destrói grande parte da grade costal.

O estudo analítico revelou elevação marcada dos marcadores tumorais: NSE de 52,51 ng/ml (0,1-15,2), Cyfra 21-1 de 20,39 ng/ml (0-3,3), Ca125 de 51,66 U/ml (0-35) e CEA de 35,10 ng/ml (0-4,3).

Pela biópsia aspirativa da massa da região dorsal, realizada na primeira consulta, caracterizou-se uma “neoplasia epitelial maligna pouco diferenciada com componente pleomórfico (carcinoma pleomórfico? carcinoma embrionário?)”

Perante estes resultados iniciais, o estudo subsequente foi no sentido de investigar se estaríamos perante uma neoplasia primitiva do pulmão metastizada para a parede torácica, um tumor primário de tecidos moles da região, ou a metastização de tumor primitivo de outro órgão.

Assim, o doente realizou ecografia da tiróide e testicular que não revelaram alterações e a tomografia computadorizada abdominal foi também normal.

A broncofibroscopia revelou traqueia de diâmetros aumentados e com diversos recessos na parte posterior, com secreções que se aspiravam e se refaziam. Diâmetro também aumentado do calibre brônquico sugerindo traqueobroncomegalia, ou seja, síndrome de Mounier-Kuhn (Fig. 3). No exame citológico do lavado broncoalveolar não foram identificadas células neoplásicas.

Para melhor esclarecimento da situação foi realizado uma tomografia por emissão de positrões (PET-TC), que demonstrou: “...foco no 7.º arco costal posterior à direita; massa volumosa na região dorso-lombar direita, que envolve os tecidos moles subcutâneos e a grade costal, não sendo clara a invasão ou não do parênquima pulmonar direito; massa volumosa na região para-vertebral direita, na transição dorso-lombar” (Fig. 4). As

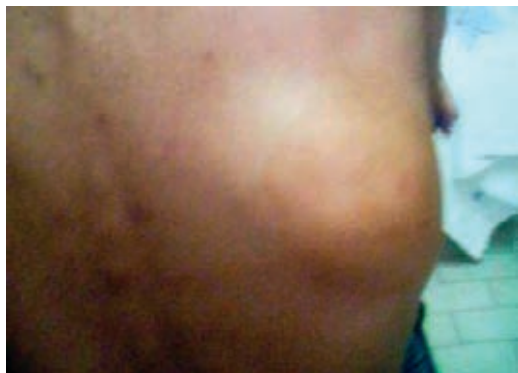

Fig. 2 – Tumefacção dorsal, infra-escapular direita, com cerca de 10x8 cm.

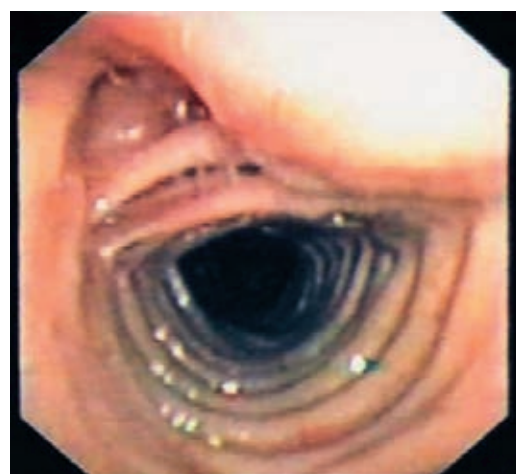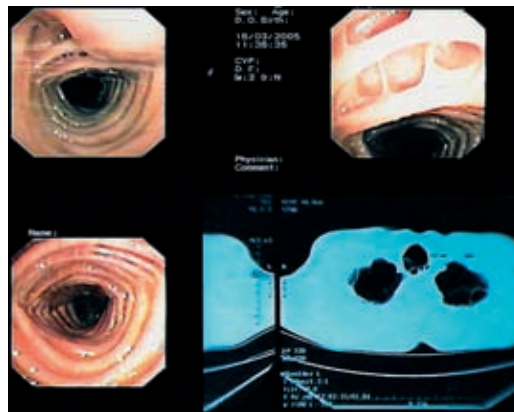


Fig. 3 – Broncofibroscopia: traqueia de diâmetros aumentados e com diversos recessos na parte posterior. Diâmetro também aumentado a nível brônquico, aspecto sugestivo de traqueobroncomegalia – síndrome de Mounier-Kuhn.

alterações observada pela PET, e a intensa avidéz para FDG pelas lesões, indicavam infiltração maligna localizada a nível pulmonar. O diagnóstico concordante de carcinoma pleomórfico do pulmão foi feito posteriormente por biópsia aspirativa transtorácica, com controlo de TC, da massa do lobo inferior direito, cujo exame citológico revelou “células isoladas e em agregados mal definidos com pleomorfismo marcado e presença de células gigantes multinucleadas. Frequentes figuras de mitoses

atípicas. O estudo imunocitoquímico mostrou imunorreactividade difusa das células neoplásicas, incluindo o componente pleomórfico, para CEA e BerEp4; variável para CK7, CK20 e CK de baixo peso molecular, EMA e vimentina – carcinoma pleomórfico do pulmão (variante de células gigantes)” (Fig. 5).

O doente foi estadiado como T2N0M1 (estádio IV) e proposto para radioterapia paliativa da massa da parede torácica, seguindo-se quimioterapia.

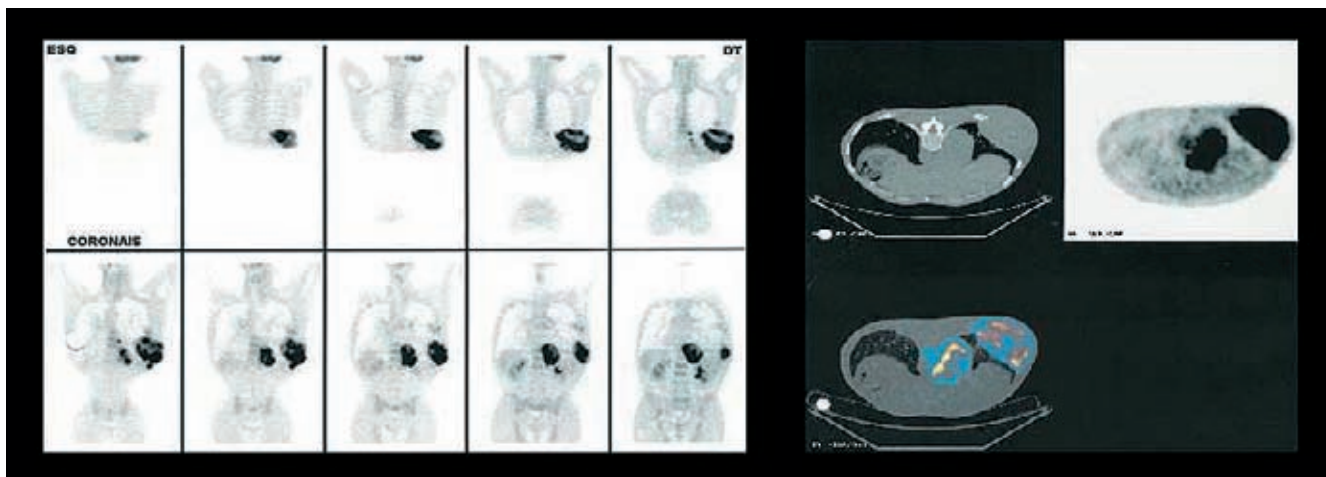


Fig. 4 – PET-TC – foco no 7.º arco costal posterior à direita; massa volumosa na região dorso-lombar direita; massa volumosa na região para-vertebral direita, na transição dorso-lombar.

O carcinoma pleomórfico do pulmão é um tumor maligno raro e de prognóstico reservado

Em Abril, e na véspera de iniciar a radioterapia prevista, o estado clínico do doente agravou-se e foi internado no Serviço de Pneumologia por infecção traqueobrônquica, tendo-se isolado no lavado broncoalveolar *Staphylococcus aureus metilino-resistente*, efectuando tratamento com vancomicina, tendo alta ao 26.º dia de internamento. Durante este período verificou-se um aumento significativo das dimensões da massa dorsal (20x15 cm), pelo que acabou por não ser sujeito a radioterapia. Foi então proposto para quimioterapia com paclitaxel e carboplatinum, que não chegou a efectuar por agravamento do estado geral – zubrod $\frac{3}{4}$ e manteve tratamento paliativo, vindo a falecer a 08 de Agosto de 2005.

Discussão

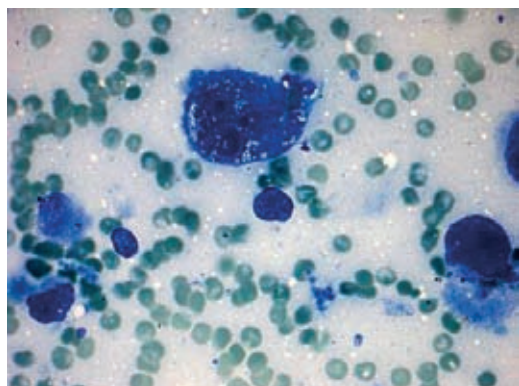
O carcinoma pleomórfico do pulmão (CPP) é um tumor maligno raro e de prognóstico reservado. Histologicamente exhibe componentes epiteliais malignos e sarcomatóides homólogos fusiformes e também células gigantes^{7,10}.

Este tipo de neoplasia representa, na maioria das vezes, um desafio para os anatomopatologistas. O CPP precisa de ser diferenciado de uma variedade de tumores anaplásicos pulmonares, incluindo sarcoma, carcinosarcoma melanoma e tumores metastáticos. O carcinosarcoma, gera sempre algumas dúvidas na diferenciação, pois é um tumor bifásico, similar ao CPP, cujo componente sarcomatóide demonstra elementos heterólogos, como osso, cartilagem ou músculo esquelético. Os estudos imunocitoquímicos ajudam a caracterizar a diferenciação do componente sarcomatóide, que exhibe reactividade para a queratina e vimentina e reactividade variável para EMA e CEA, no caso do CPP^{9,10}.

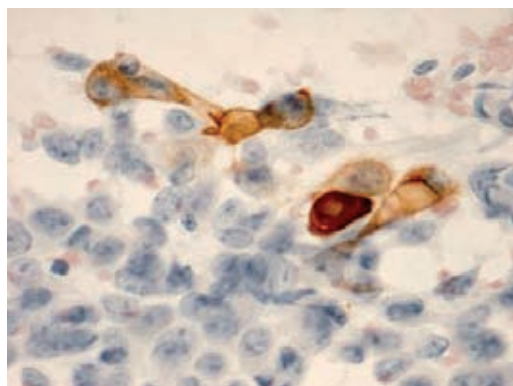
O CPP representa aproximadamente 0,1-0,4% de todas as neoplasias do pulmão e é mais frequente no sexo masculino, com idade média de aparecimento aos 59 anos, como já foi referido. Tal como acontece com outras neoplasias do pulmão, o tabaco é o factor de risco mais importante^{4,9}.

CARCINOMA PLEOMÓRFICO DO PULMÃO EM DOENTE COM SÍNDROMA DE MOUNIER-KUHN

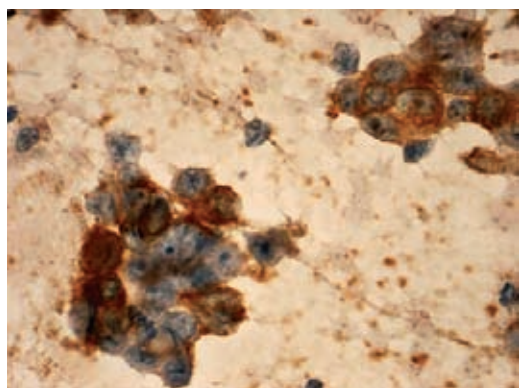
Daniela Ferreira, Ana Barroso, Ana Oliveira, Rosete Nogueira, Antónia Furtado, Bárbara Parente



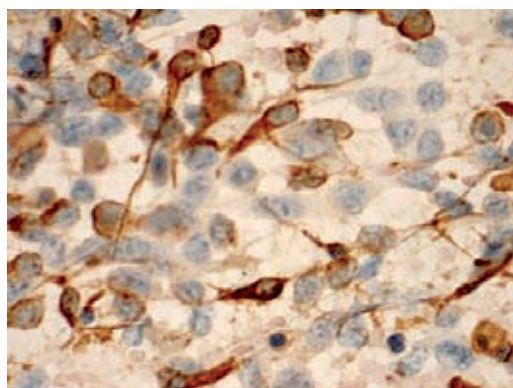
A



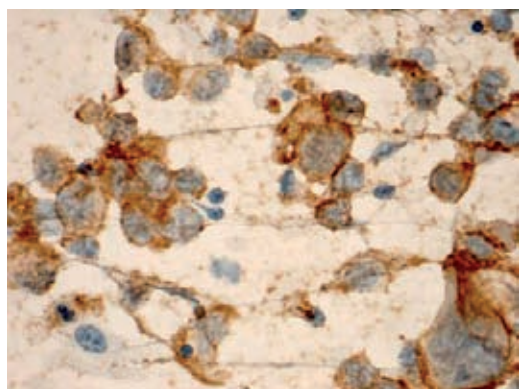
D



B



E



C

Fig. 5 – A células gigantes multinucleadas (Giemsa). Estudo imunocitoquímico com imunoreactividade intensa e difusa das células neoplásicas (incluindo o componente pleomórfico) para CEA; B e BerEp4 C; variável e focal para CK7 D e vimentina E.

Em 60-70% dos casos apresenta-se como uma massa periférica, sem envolvimento endobrônquico, tornando difícil o diagnóstico através de broncofibroscopia^{4,8,9}. Este tipo de tumor invade frequentemente

estruturas adjacentes, como a pleura e a parede torácica, como no caso apresentado, demonstrando habitualmente um crescimento rápido num curto espaço de tempo^{4,8}.

Aproximadamente metade dos casos de CPP apresentam-se, à data de diagnóstico, em estágio III ou IV, constatando-se invasão da parede torácica em cerca de 25-50% dos casos^{4,8,9}.

O prognóstico dos doentes com este tipo de tumor é reservado, na medida em que tanto a cirurgia, como a quimioterapia e a radioterapia, são geralmente ineficazes^{1,4}. Alguns estudos demonstraram uma sobrevida média de 5 a 10 meses com cirurgia e uma sobrevida média de 2,7 meses com quimio-radioterapia concomitante ou sequencial¹.

O caso clínico descrito vai por isso de encontro aos dados encontrados na literatura relativamente à agressividade, localização e extensão radiológica.

A raridade do carcinoma pleomórfico, e, por isso, a pouca experiência neste tipo de tumor, torna mais difícil o diagnóstico e o *follow-up* deste tipo de neoplasias.

Como curiosidade, o presente caso torna-se ainda mais raro por se encontrar casualmente associado à síndrome de Mounier-Kuhn e, pela revisão efectuada na literatura médica, é a primeira associação descrita.

Bibliografia

1. Shoji F, Maruyama R, Okamoto T, Ikeda J, Nakamura T, Wataya H, Ichinose Y. Long-term survival after an aggressive surgical resection and chemotherapy for stage IV pulmonary giant cell carcinoma. *World Journal of Surgical Oncology* 2005; 3:32-5.
2. Brambilla E, Travis WD, Colby TV, Corrin B, Shimosato Y. The new World Health Organization Classification of Lung Tumors. *Eur Respir J* 2001; 18:1059-68.
3. Travis WD, Brambilla E, Muller-Hermelink HK, Harris CC. Pathology and genetics of tumours of the lung, pleura, thymus and heart. *World Health Organization Classification of Tumours* 2004.
4. Kim TH, Kim SJ, Hoon Y, Lee HJ, Goo JM, Im J, Kim HJ, Lee DY, Cho SH, Choe KO. Pleomorphic carcinoma of lung: comparison of CT features and pathologic findings. *Radiology* 2004; 232:554-9.
5. Finley JL, Silverman JF, Dabbs DJ. Fine-needle aspiration cytology of pulmonary carcinosarcoma with immunocytopathology. *Diagn Cytopathology* 1998; 4:239-43.
6. Hummel P, Cangiarella JF, Cohen JM, Yang G, Waisman J, Chheng DC. Transthoracic fine-needle aspiration biopsy of pulmonary spindle cell and mesenchymal lesions: a study of 61 cases. *Cancer* 2001; 93:187-98.
7. Yoo S, Han J, Kim TJ, Chung DH. Expression of CD99 in pleomorphic carcinomas of the lung. *J Korean Med Sci* 2005; 20:50-5.
8. Fishback NF, Travis WD, Moran CA, Guinee DG Jr, McCarthy WF, Koss MN. Pleomorphic (spindle/giant cell) carcinoma of the lung – a clinicopathologic correlation of 78 cases. *Cancer* 1994; 73:2936-45.
9. Burnette RE, Ballard BR. Metastatic pleomorphic carcinoma of lung presenting as abdominal pain. *J Natl Med Assoc* 2004; 96:1657-60.
10. Arita N, Mikami Y, Yoshida M, Konishi I, Horike N, Miyauchi K, Miyazaki T, Nose M, Ono M. Pleomorphic carcinoma of the lung associated with loss of heterozygosity of p53 gene. *Tohoku J Exp Med* 2005; 260:180-5.
11. Franklin W. Diagnosis of lung cancer: Pathology of invasive and preinvasive neoplasia. *Chest* 2000; 117:80-9.