

Ana L Fonseca<sup>1</sup>  
Manuela Meruje<sup>2</sup>  
Fernando Barata<sup>3</sup>  
Yvette Martins<sup>4</sup>

**Bronquiolite obliterante com pneumonia organizada (BOOP)  
– Experiência de um serviço de pneumologia**

***Bronchiolitis obliterans organizing pneumonia  
– Experience of a pulmonology ward***

Recebido para publicação/received for publication: 06.10.16

Aceite para publicação/accepted for publication: 06.12.20

**Resumo**

A bronquiolite obliterante com pneumonia organizada (BOOP) é uma entidade clinicopatológica que associa clínica e imagiologia sugestivas à evidência de cilindros de tecido conjuntivo no lúmen dos espaços aéreos distais.

Procedeu-se à análise retrospectiva dos casos de BOOP diagnosticados no Serviço de Pneumologia do Centro Hospitalar de Coimbra (CHC) entre 2000 e 2005.

Foram diagnosticados 11 casos (6 doentes do sexo feminino e 5 do masculino); média de idades de 54,8 anos; 10 não fumadores e 1 ex-fumador; tempo médio de evolução de 62,1 dias; os sintomas iniciais foram dispneia (8), tosse (7), febre (5) e emagrecimento (2); 9 doentes cumpriram antibioterapia prévia; as alterações do exame físi-

**Abstract**

Bronchiolitis obliterans organizing pneumonia (BOOP) is a physiopathologic syndrome associating suggestive clinical and imaging features with histopathologic studies showing buds of connective tissue in the lumen of the distal pulmonary airspace.

The aim of the study is a retrospective review of all patients with BOOP diagnosed in the Pulmonology Unit of Coimbra Hospital Centre (CHC) between 2000 and 2005.

Eleven cases (6 female and 5 male) with mean age 54.8 years were diagnosed. Ten patients were non-smokers and one was an ex-smoker. The mean duration of symptoms was 62.1 days with the initial symptoms dyspnea (8), cough (7), fever (5) and weight loss (2). Nine pa-

<sup>1</sup> Interna do Internato Complementar de Pneumologia / *Pulmonology resident*

<sup>2</sup> Assistente Hospitalar de Anatomia Patológica / *Anatomic Pathology consultant*

<sup>3</sup> Assistente Hospitalar Graduado de Pneumologia / *Pulmonology consultant*

<sup>4</sup> Assistente Hospitalar de Pneumologia / *Pulmonology consultant*

Serviço de Pneumologia – Director: Dr. Jorge Pires

Serviço de Anatomia Patológica – Director: Dr.<sup>a</sup> Lígia Castro

Hospital Geral do Centro Hospitalar de Coimbra

Quinta dos Vales – Coimbra

co eram: crepitações à auscultação do tórax (6), febre (6) e dispneia (5); a telerradiografia do tórax mostrou opacidades alveolares difusas bilaterais (6), opacidade alveolar focal unilateral (3), nódulos pulmonares múltiplos bilaterais (1) e padrão intersticial difuso bilateral (1); o EFR foi realizado em 7 doentes, apresentando baixa DLCO/VA em 5; o LBA foi realizado em 8 doentes, apresentando todos alveolite linfocítica e CD4/CD8 baixo em 4; o diagnóstico foi obtido por BPTB (7), VATS (2) e BPTT (1). Foi instituída corticoterapia sistémica em 9 doentes; a evolução foi favorável em 10; um doente faleceu. Os autores destacam o tempo de evolução dos sintomas até ao diagnóstico, a falência de múltiplos antibióticos, a concordância dos sintomas e alterações radiológicas com os habitualmente descritos na literatura, a alveolite linfocítica no LBA, a rentabilidade da BPTB como técnica de diagnóstico e a boa resposta à corticoterapia.

Rev Port Pneumol 2007; XIII (3): 301-318

Palavras-chave: BOOP.

tients had been given multiple antibiotics, crackles were heard in 6, fever was detected in 6 and dyspnea in 5. Chest X-ray showed bilateral alveolar opacities in 6, focal consolidation in 3, multiple bilateral nodular opacities in 1 and linear opacities in 1. Lung function, performed in 7 patients, showed a reduction in the diffusion capacity in 5. BAL was performed in 8, and all revealed an increase in the percentage of lymphocytes, with low CD4/CD8 in 4. Diagnosis was obtained by pulmonary biopsy performed by TBLB (7), VATS (2) and TTLB (1). Systemic corticosteroids were given in 9 patients. Evolution was favourable in 10 and one patient died. The authors emphasise the time symptoms took to develop, the failure of multiple antibiotics, agreement between symptoms and imaging with those published in the literature, the increased lymphocytes in the BAL, the usefulness of TBLB and the good response to corticosteroids.

Rev Port Pneumol 2007; XIII (3): 301-318

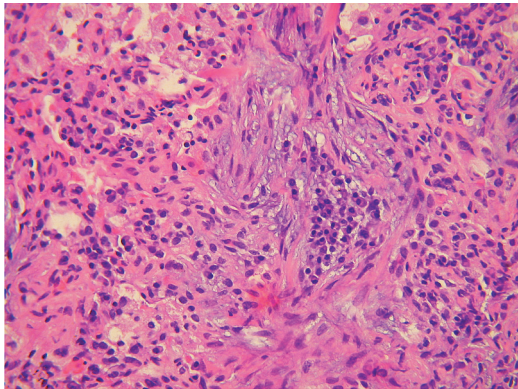
Key-words: BOOP.

### Introdução

A bronquiolite obliterante com pneumonia organizada (BOOP) foi, pela primeira vez, descrita em 1985<sup>1</sup>, e caracteriza-se pela presença de formações polipóides de tecido conjuntivo com localização endobrônquica, constituídos por tecido fibroblástico mixóide, que preenchem o lúmen dos bronquíolos terminais e respiratórios e se estendem aos alvéolos, constituindo uma pneumonia organizada<sup>2</sup> (Fig. 1). Embora inespecíficos quando considerados isoladamente, os padrões clínico-radiológicos e histopatológicos em conjunto definem uma entidade validada por vários estudos clínicos<sup>3</sup>.

### Introduction

Bronchiolitis obliterans organizing pneumonia (BOOP) was first described in 1985.<sup>1</sup> It is characterised by the presence of buds of connective tissue with an endobronchial location. Made up of fibroblastic myxoid tissue and filling the lumen of the terminal and respiratory bronchioles to extend to the alveoli<sup>2</sup>, it is thus an organized pneumonia (Fig. 1). Although non-specific when considered in isolation, clinical, radiological and histopathologic patterns taken together define an entity which has been validated by several clinical studies.<sup>3</sup>



**Fig. 1** – Anatomia patológica (fragmento de biópsia obtido por BPTT): Formações polipóides de tecido conjuntivo com localização endobrônquica, constituídos por tecido fibroblástico mixoide, que preenchem o lúmen dos bronquíolos terminais e respiratórios e se estendem aos alvéolos, constituindo uma pneumonia organizada.

**Fig. 1** – Anatomic pathology (fragment of a biopsy obtained by TTLB): Buds of connective tissue with an endobronchial location made up of fibroblastic myxoid tissue and filling the lumen of the terminal and respiratory bronchioles to extend to the alveoli, constituting an organized pneumonia.

A maioria dos casos de BOOP são idiopáticos<sup>2</sup>. Há, no entanto, casos em que a causa é determinada (radiação, agentes infecciosos, fármacos, tóxicos) e casos em que a causa é indeterminada, mas que ocorrem num contexto sugestivo (conectivites, estados de imunossupressão)<sup>4</sup>. O padrão histológico de BOOP também pode ocorrer como processo secundário em outras situações clínicas: associado a lesões de pneumonia intersticial, usual na fibrose pulmonar idiopática, granulomatose de Wegener, nas paredes de abscessos pulmonares, rodeando linfomas e outras neoplasias ou com bronquiectasias<sup>1</sup>. Como síndrome clínica, a BOOP surge habitualmente em indivíduos com idade compreendida entre os 50 e 60 anos, sem preferência sexual ou racial. Há predomínio de fumadores em relação a não fumadores em algumas séries<sup>3</sup>.

While the greater part of BOOP cases are idiopathic,<sup>2</sup> there are cases in which the cause is determined (radiation, infectious, pharmacological and toxic agents) and cases in which the cause is not determined but which occur in association with other factors such as collagenosis and immunosuppression states<sup>4</sup>. The histological pattern of BOOP may also be secondary in other clinical situations, such as associated to Usual Interstitial Pneumonia lesions in Idiopathic Pulmonary Fibrosis, Wegener Granulomatosis, on the walls of pulmonary abscesses, surrounding lymphomas and other neoplasia or with bronchiectasias.<sup>1</sup>

BOOP usually appears as a clinical syndrome in individuals aged between 50 and 60 and without preference for gender or race. Some series evidence that more smokers than non-smokers are affected.<sup>3</sup>

The majority of cases present with subacute symptoms which consist of fever, cough (generally persistent and non-productive), dyspnea (generally on exertion and rarely serious) myalgias, anorexia and weight loss. Less common symptoms include pleuritic pain and haemoptysis. While the average time from symptoms to diagnosis varies, it is generally less than or of three months.<sup>3</sup> The symptoms do not respond to broad-spectrum antibiotics. A significant number of patients have associated collagenosis (16%) or a history of inhaled exposure to toxins (17%).<sup>5</sup>

The physical examination may be normal. Dry inspiratory crackles are heard on chest auscultation in the majority of patients<sup>3</sup> while cyanosis and digital clubbing are rare findings.<sup>3</sup>

Common findings are an increase in the sedimentation rate (sed rate) and raised C-reactive protein (CRP).

---

**A maioria dos casos de BOOP são idiopáticos**

---

**A BOOP surge habitualmente em indivíduos com idade compreendida entre os 50 e 60 anos, sem preferência sexual ou racial**

---

**O exame físico pode ser normal**

Os sintomas têm, na maioria dos casos, apresentação subaguda e consistem em febre, tosse (geralmente persistente e não produtiva), dispnéia (geralmente de esforço e raramente grave), mialgias, anorexia e emagrecimento. Sintomas menos comuns incluem a dor pleurítica e as hemoptises. A duração média dos sintomas, até ao diagnóstico, é variável, geralmente inferior ou igual a 3 meses<sup>3</sup>. Os sintomas não respondem a antibióticos de largo espectro. Um número significativo de doentes tem conectivites associadas (16%) ou história de exposição inalatória a toxinas (17%)<sup>5</sup>.

O exame físico pode ser normal. Crepitações inspiratórias secas estão presentes à auscultação do tórax da maioria dos doentes<sup>3</sup>. A cianose e o hipocratismo digital são achados excepcionais<sup>3</sup>.

O aumento da velocidade de sedimentação (VS), proteína C reactiva (PCR) elevada e neutrofilia no sangue periférico são achados comuns<sup>6</sup>. A VS, na apresentação, atinge frequentemente valores da ordem dos 100 mm/1.<sup>a</sup> h, sobretudo em doentes com infiltrados alveolares difusos<sup>3</sup>. A leucocitose é geralmente moderada e proporcional ao aumento de neutrófilos<sup>3</sup>.

A telerradiografia do tórax “típica” mostra opacidades alveolares bilaterais<sup>2</sup>. Uma minoria de doentes apresenta padrão retículo-nodular<sup>6</sup>. A TAC torácica mostra áreas de consolidação de espaço aéreo em 90% dos doentes<sup>6</sup>, com distribuição subpleural ou peribrônquica em 50% dos casos<sup>6</sup>. Os lobos inferiores são os mais frequentemente envolvidos<sup>6</sup>. Áreas em vidro despolido encontram-se, em 60% dos casos, geralmente associadas a áreas de consolidação<sup>6</sup>. A presença de derrame ou espessamento pleural, embora rara, favorece a hipótese de etiologia infecciosa<sup>3</sup>.

Leukocytosis is usually moderate and in proportion to the increase in neutrophils.<sup>3</sup> A typical chest X-ray shows bilateral alveolar opacities<sup>2</sup>, with the minority of patients presenting reticulonodular pattern opacities.<sup>6</sup> Thoracic CT scans disclose consolidation of the airspace in 90% of patients<sup>6</sup>, prevailing in the lower or peribronchial areas in 50% of cases.<sup>6</sup> The lower lobes are those more frequently affected.<sup>6</sup> Ground glass type areas are seen in 60% of cases and are usually associated to zones of consolidation.<sup>6</sup> Pleural effusion or thickening, rare as it is, makes an infectious aetiology a more likely possibility.<sup>3</sup>

Lung function tests reveal a light and moderate restrictive pattern with reduced vital capacity and reduced carbon monoxide diffusion capacity (DLCO) in practically all patients. An obstructive pattern can occur in patients who are smokers.<sup>3</sup> Moderate resting hypoxemia may be present and reflect a significant disturbance in gas exchange.<sup>6</sup>

BOOP patients' bronchoscopy is either normal or shows light inflammation.<sup>3</sup> The differential cell count of the bronchoalveolar lavage reveals a reduction in the percentage of macrophages and an increase in the percentage of lymphocytes, neutrophils and eosinophils.<sup>3</sup> The immunocytological pattern of the lavage shows a reduced CD4/CD8 relationship.<sup>3</sup>

A diagnosis of BOOP is made through pulmonary biopsy. Bronchoalveolar lavage in parallel with transbronchial lung biopsy (TBLB) performed using bronchofibroscopy seems to be an effective method in initial

---

**A telerradiografia do tórax “típica” mostra opacidades alveolares bilaterais**



## BRONQUIOLITE OBLITERANTE COM PNEUMONIA ORGANIZADA (BOOP) – EXPERIÊNCIA DE UM SERVIÇO DE PNEUMOLOGIA

Ana L Fonseca, Manuela Meruje, Fernando Barata, Yvette Martins

O estudo da função respiratória revela um padrão restritivo (ligeiro a moderado) com redução da capacidade vital e capacidade de difusão de monóxido de carbono (DLCO) em praticamente todos os doentes. O padrão obstrutivo pode ocorrer em doentes fumadores<sup>3</sup>. Uma hipoxemia moderada em repouso pode estar presente e reflecte um distúrbio significativo das trocas gasosas<sup>6</sup>.

A broncofibroscopia dos pacientes com BOOP é normal ou mostra inflamação ligeira<sup>3</sup>. A contagem diferencial de células do lavado broncoalveolar mostra uma redução na percentagem de macrófagos e aumento na percentagem de linfócitos, neutrófilos e eosinófilos<sup>3</sup>. O padrão imunocitológico do lavado mostra uma relação CD4/CD8 diminuída<sup>3</sup>.

O diagnóstico de BOOP é feito por biópsia pulmonar. A combinação de um lavado broncoalveolar e biópsia pulmonar transbrônquica (BPTB), obtidos por broncofibroscopia, parece ser um método efectivo na investigação inicial<sup>7</sup>. Uma biópsia pulmonar transbrônquica deve ser considerada para diagnóstico, apenas nos casos com padrões clínicos e radiológicos clássicos<sup>3</sup>. Os casos “atípicos”, ou aqueles em que a BPTB não é conclusiva, devem ser sujeitos a biópsia pulmonar cirúrgica. A biópsia pulmonar obtida por videotoracoscopia (VATS) é uma boa alternativa à toracotomia clássica<sup>3</sup>.

Os corticosteróides sistémicos são a terapêutica *standard* corrente<sup>4</sup>. A dose e o tempo de tratamento ideais ainda não foram estabelecidos<sup>4</sup>. Geralmente, administra-se prednisolona, na dose de 1 mg/kg/dia durante 1 a 3 meses, seguido de 40 mg/dia durante 3 meses e depois 10 a 20 mg/dia até um total de 1 ano<sup>3</sup>. A maioria dos doentes recupera totalmente com a corticoterapia oral<sup>6</sup>. Recorrências, com a redução ou suspensão da terapêutica, são co-

investigation.<sup>7</sup> Using transbronchial lung biopsy as a diagnostic tool should only be considered in cases with classic clinical and radiological patterns.<sup>3</sup> Atypical cases, or those in which the TBLB is inconclusive should undergo surgical lung biopsy. Lung biopsy performed using videothoracoscopy (VATS) is a good alternative to classic thoracotomy.<sup>3</sup> Systemic corticosteroids are the standard treatment of the moment.<sup>4</sup> Ideal dosage and length of treatment have not yet been established.<sup>4</sup> Prednisolone is usually administered at 1mg/kg/day for 1-3 months, then at 40 mg/day for 3 months and then at 10-20 mg/day for up to 1 year.<sup>3</sup> The majority of patients experience complete recovery with oral corticotherapy.<sup>6</sup> Reoccurrence if treatment is cut back or suspended is common.<sup>3</sup> Rare cases develop into respiratory failure and death.<sup>6</sup> Spontaneous remission occasionally occurs.<sup>4</sup> One option is not to initiate treatment in asymptomatic patients or in those who do not present signs of progression of the disease.<sup>2</sup> The mortality rate of BOOP patients is 10%.<sup>5</sup>

### Aim

The study aims to characterise the population of patients diagnosed with BOOP followed at the Pulmonology Unit of Coimbra Hospital Centre (CHC) and compare our results with those published in the international literature.

### Material and methods

We carried out a retrospective analysis of cases diagnosed between 2000 and 2005. Reviewing the case files allowed data collection on patient age, gender, profession,

---

**O estudo da função respiratória revela um padrão restritivo. O padrão obstrutivo pode ocorrer em doentes fumadores**

---

**O diagnóstico de BOOP é feito por biópsia pulmonar**

**A taxa de mortalidade dos doentes com BOOP é de 10%**

muns<sup>3</sup>. Raros casos evoluem para fálência respiratória e morte<sup>6</sup>. A remissão espontânea ocorre ocasionalmente<sup>4</sup>. Pode optar-se por não iniciar terapêutica em doentes assintomáticos ou que não apresentem sinais de progressão da doença<sup>2</sup>. A taxa de mortalidade dos doentes com BOOP é de 10%<sup>5</sup>.

### Objectivo

O objectivo do trabalho é caracterizar a população de doentes seguidos no Serviço de Pneumologia do Centro Hospitalar de Coimbra (CHC) com o diagnóstico de BOOP e comparar resultados com os publicados na literatura internacional.

### Material e métodos

Procedemos à revisão dos casos diagnosticados durante os anos de 2000 e 2005. Dos processos revistos foram colhidos os seguintes elementos: idade, sexo, profissão, hábitos tabágicos, principais sintomas, co-morbilidades e medicação concomitante, principais alterações no exame físico, exames auxiliares de diagnóstico (hemograma, PCR, VS, telerradiografia do tórax, TAC torácica, estudo funcional respiratório, lavado broncoalveolar e biópsia pulmonar), tratamento e evolução.

### Resultados

Neste período de 5 anos e neste serviço, foram diagnosticados onze casos de BOOP. A população, com idades compreendidas entre os 20 e os 79 anos (média de 54,8 anos), é constituída por 6 doentes do sexo feminino e 5 do sexo masculino (Quadros I e II). Nenhum doente apresentava história ocupacional com risco inalatório.

smoking habits, main symptoms, co-morbidities and concomitant medication, main changes in the physical examination, auxiliary diagnostic exams (haemogram, PCR, sed rate, chest X-ray, chest CT scan, lung function tests, bronchoalveolar lavage and lung biopsy), treatment and development.

### Results

Eleven cases of BOOP were diagnosed in the Unit within this 5 year period.

The population consisted of 6 female and 5 male patients aged between 20-79 years old, with mean age 54.8 years. (Tables I and II) No patient had a history of occupational inhalatory exposure.

Ten patients were non-smokers and 1 an ex-smoker.

All patients had initially insidious symptoms (Table III) with time of development of symptoms from onset to diagnosis between 7- 210 days (mean time 62.1 days). The main symptoms (Table IV) were dyspnea (8 patients), cough (7 patients), fever (5 patients) and weight loss (2 patients). Nine patients had a history of antibiotic treatment prior to diagnosis. The number of antibiotics varied from 1-6 (Table V).

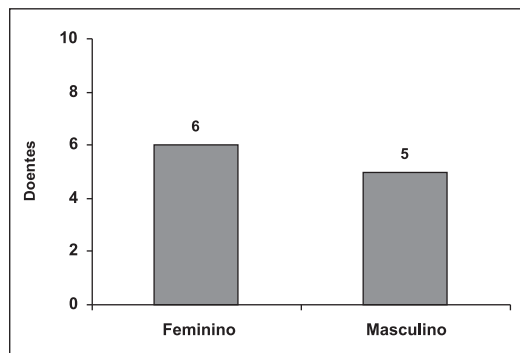
Five patients presented co-morbidities: Arterial hypertension (3), Diabetes Mellitus type II (2), Asthma (1) and Chronic Obstructive Pulmonary Disease (1). Four patients were medicated with drugs considered potential aetiological agents: Amiodarone (2) and Cephalosporins (2). In none of the cases was a causal relationship between the co-morbidities, pharmacological products and the pathology in question found.

The main changes found in the physical examination (Table VI) were inspiratory crackle

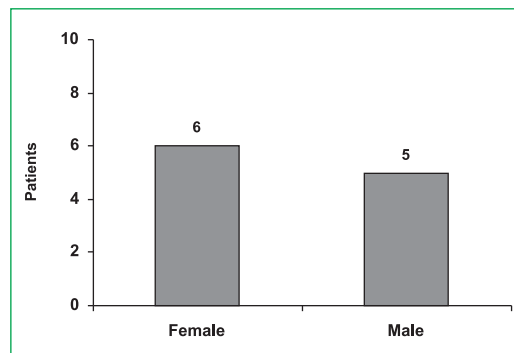
## BRONQUIOLITE OBLITERANTE COM PNEUMONIA ORGANIZADA (BOOP) – EXPERIÊNCIA DE UM SERVIÇO DE PNEUMOLOGIA

Ana L Fonseca, Manuela Meruje, Fernando Barata, Yvette Martins

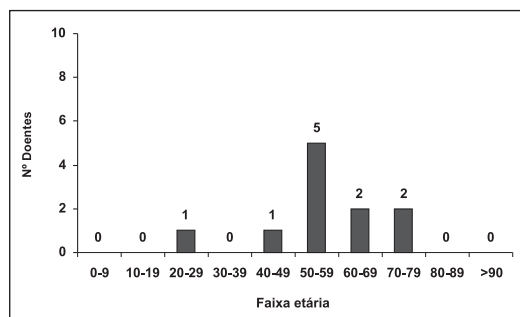
**Quadro I** – Distribuição da população por sexo



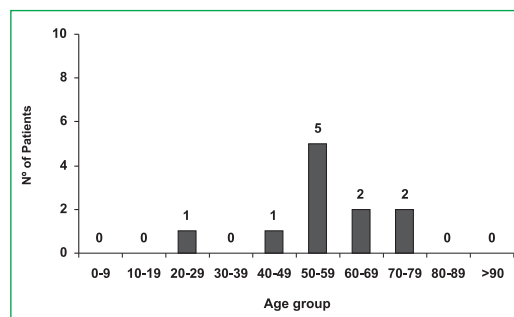
**Table I** – Population distribution by gender



**Quadro II** – Distribuição da população por idade



**Table II** – Population distribution by age



Dez doentes eram não fumadores e um tinha antecedentes de tabagismo.

Todos os doentes referiam início da sintomatologia de forma insidiosa (Quadro III), com um tempo de evolução dos sintomas do aparecimento ao diagnóstico entre 7 e 210 dias (média de 62,1 dias). Os principais sintomas (Quadro IV) referidos foram: dispneia (8 doentes), tosse (7), febre (5) e emagrecimento (2). Em 9 doentes havia história de terapêutica com antibióticos previamente ao diagnóstico. O número de antibióticos variou entre 1 e 6 (Quadro V).

Cinco doentes apresentavam comorbidades: hipertensão arterial (3), diabetes *mellitus* tipo II (2), asma (1) e doença pulmonar obstrutiva crónica (1). Quatro doentes estavam medica-

upon chest auscultation in 6 patients, fever in 6 and dyspnea in 5.

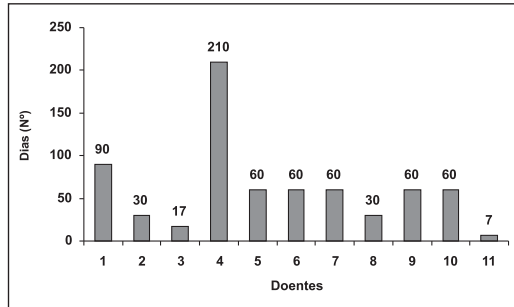
Nine patients had undergone haemogram, with 4 patients presenting leukocytosis with neutrophilia and 1 patient leukopenia. Leukocyte count varied from 2890-12400/mm<sup>3</sup> (Table VII). PCR readings were available for 7 patients and were raised in all 7. Taking 1 mg/dl as a reference, they presented between 11.26-48.7 mg/dl (Table VIII). Sedimentation Rate (Table IX) was available for 6 patients and was raised in all 6. Taking >12 mm/1<sup>st</sup>h as a reference, mean was 89.5 mm/1<sup>st</sup>h.

Imaging alterations found in the chest X-rays were bilateral alveolar opacities in 6 patients (Fig. 2), focal consolidation in 3 patients (Fig.

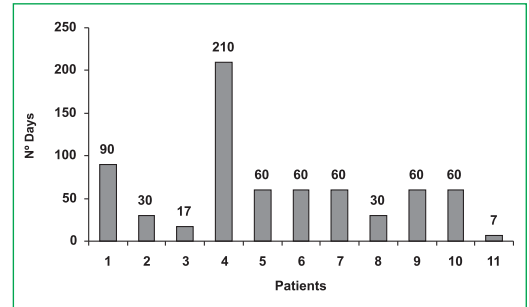
## BRONQUIOLITE OBLITERANTE COM PNEUMONIA ORGANIZADA (BOOP) – EXPERIÊNCIA DE UM SERVIÇO DE PNEUMOLOGIA

Ana L Fonseca, Manuela Meruje, Fernando Barata, Yvette Martins

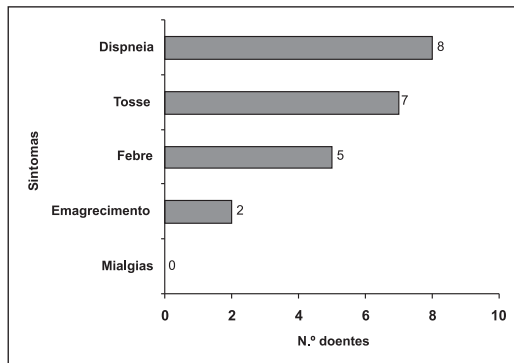
**Quadro III** – Sintomas: tempo de evolução desde o seu início até à data do diagnóstico



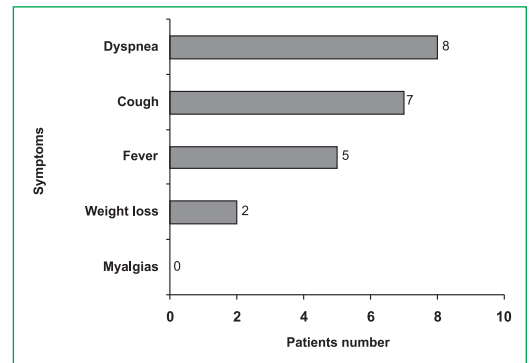
**Table III** – Symptoms: Time between onset of symptoms to diagnosis



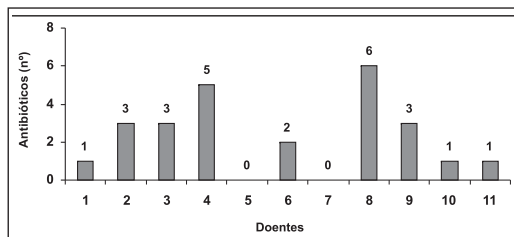
**Quadro IV** – Principais sintomas referidos pelos doentes até à data de diagnóstico



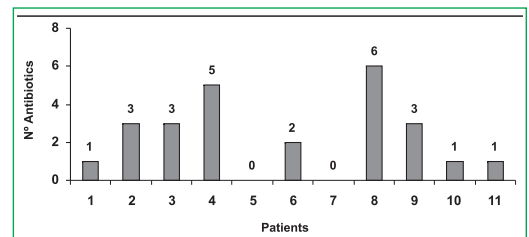
**Table IV** – Main symptoms experienced by the patients before diagnosis



**Quadro V** – Antibióticos administrados por doente, desde o início dos sintomas até à data de diagnóstico



**Table V** – Antibiotics administered by patient from onset of symptoms to diagnosis



dos com fármacos considerados potenciais agentes etiológicos: amiodarona (2) e cefalosporinas (2). Em nenhum dos casos foi encontrada relação causal entre as comorbilidades, os fármacos e a patologia em questão.

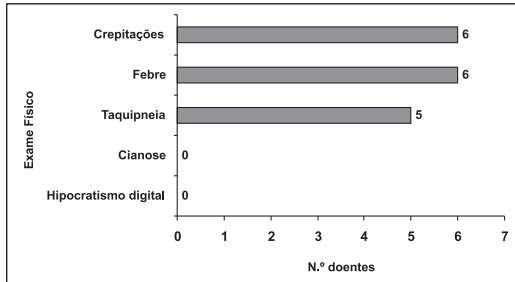
3), bilateral nodular opacities in 1 and linear opacities in 1 (Fig. 4). Chest CT scan was carried out in 9 patients and the findings were bilateral consolidation in 5 patients (Fig. 5), focal consolidation in 3, ground glass type



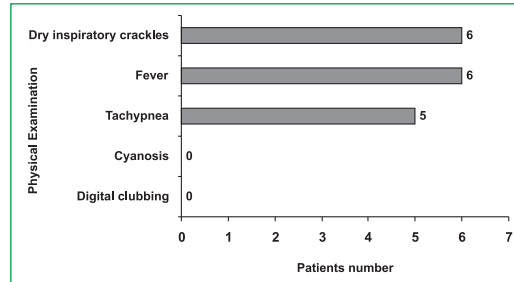
**BRONQUIOLITE OBLITERANTE COM PNEUMONIA ORGANIZADA (BOOP)  
– EXPERIÊNCIA DE UM SERVIÇO DE PNEUMOLOGIA**

Ana L Fonseca, Manuela Meruje, Fernando Barata, Yvette Martins

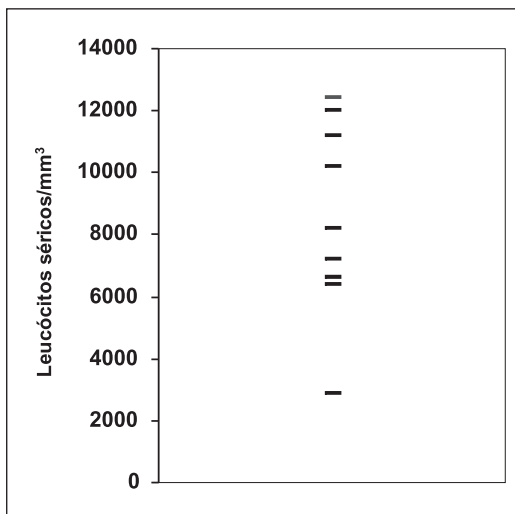
**Quadro VI** – Principais alterações encontradas no exame físico até à data de diagnóstico



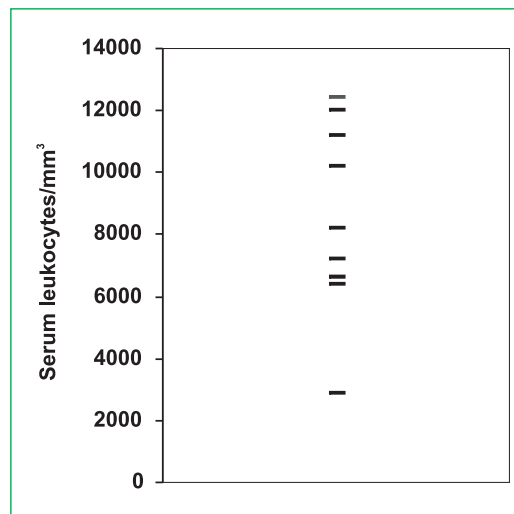
**Table VI** – Main changes found in the physical examination by date of diagnosis



**Quadro VII** – Distribuição dos valores de leucócitos séricos (leucócitos/mm<sup>3</sup>)



**Table VII** – Distribution of serum luekocyte values (leukocytes/mm<sup>3</sup>)



As principais alterações encontradas no exame físico (Quadro VI) foram: creptações inspiratórias à auscultação do tórax em 6 doentes, febre em 6 e dispneia em 5.

O hemograma, disponível em 9 doentes, apresentava leucocitose com neutrofilia em 4 doentes e leucopenia em um doente. Os valores dos leucócitos séricos distribuíram-se entre 2890 e 12 400/mm<sup>3</sup> (Quadro VII). Os valores da PCR, disponíveis em 7 doentes, são elevados em todos (valor de referência: >1 mg/dl), e compreendidos entre 11,26 e 48,7 mg/dl

images in 2 (Fig. 6) and bilateral lung nodules in 1 (Fig. 7). There was small volume homolateral pleural effusion in one of the cases of focal consolidation, septate and diagnosed by chest ultrasound.

Lung function tests were performed in 7 patients and showed alterations in 5, with restrictive patterns in 3 patients and mixed patterns in 2 patients. No patient showed an exclusively obstructive pattern. DLCO/VA values (Table X) were between 57-83% (mean 67.1%). Arterial blood gas analysis on

Quadro VIII – Distribuição dos valores de PCR (mg/dl)

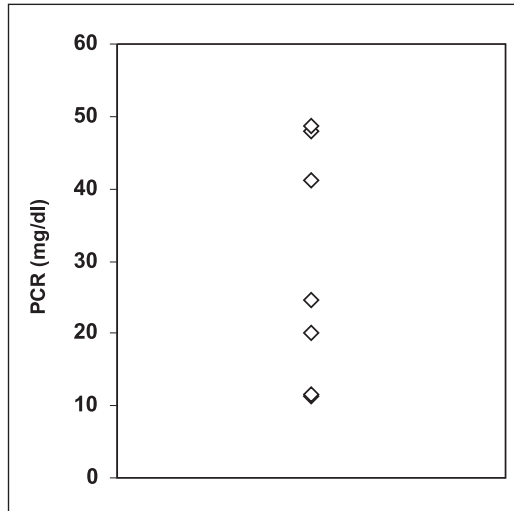
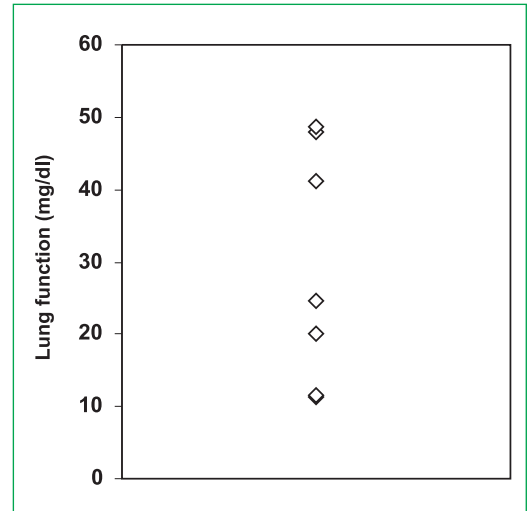


Table VIII – Distribution of PCR values (mg/dl)



Quadro IX – Distribuição dos valores da VS (mm/1<sup>ª</sup>h)

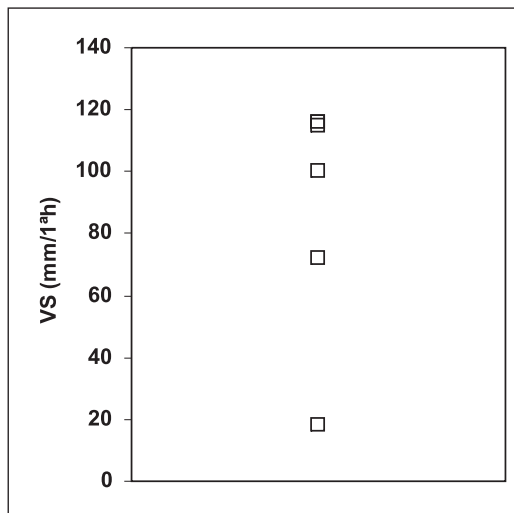
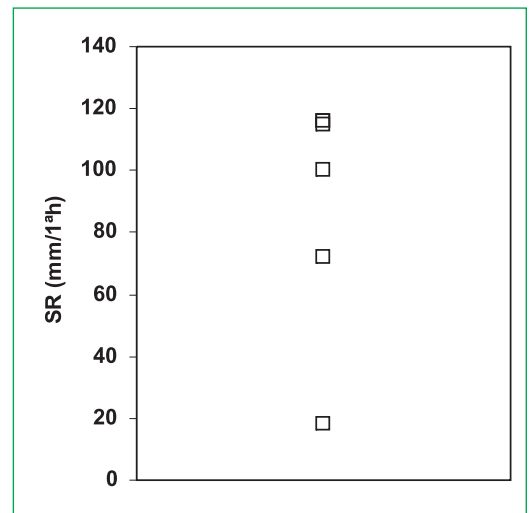


Table IX – SR values distribution (mm/1<sup>ª</sup>h)

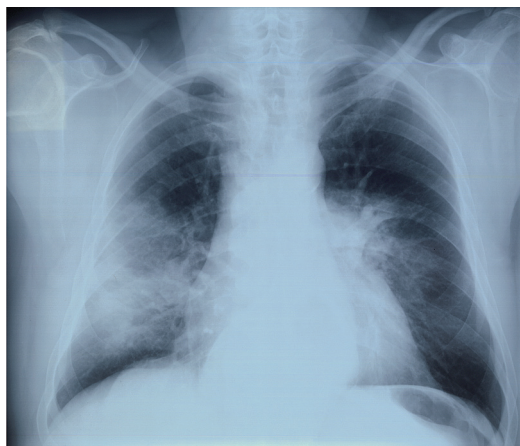

/dl (Quadro VIII). A velocidade de sedimentação (Quadro IX), disponível em 6 doentes, era elevada em todos, com de média 89,5 mm/1.<sup>ª</sup>h (valor de referência: >12 mm/1.<sup>ª</sup>h). As alterações imagiológicas encontradas na telerradiografia do tórax foram: opacidades alveolares difusas bilaterais em 6 doentes

air was available for 10 patients and showed PaO<sub>2</sub> readings (Table XI) between 43.4-113.2 mmHg (mean 74.61 mmHg). Bronchoalveolar lavage was carried out in 8 patients (Tables XII and XIII). All showed a raised lymphocyte percentage with readings reaching 76% (mean 43%). The CD4/CD8

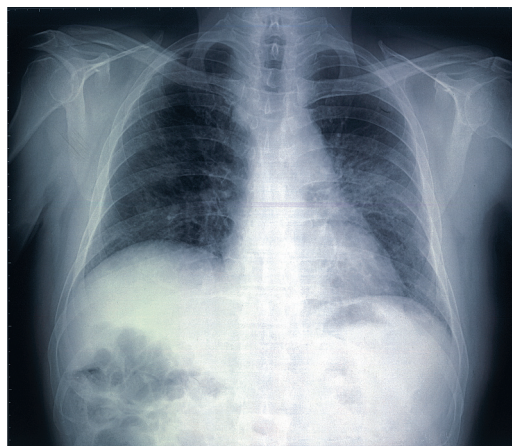## BRONQUIOLITE OBLITERANTE COM PNEUMONIA ORGANIZADA (BOOP) – EXPERIÊNCIA DE UM SERVIÇO DE PNEUMOLOGIA

Ana L Fonseca, Manuela Meruje, Fernando Barata, Yvette Martins



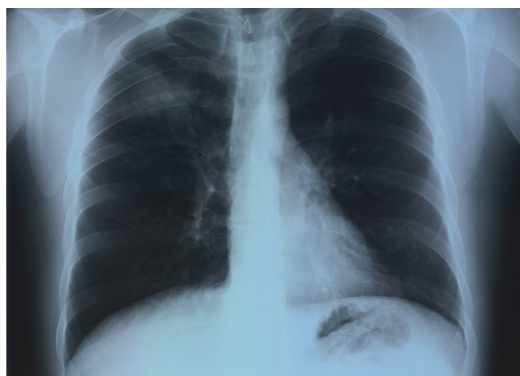**Fig. 2** – Telerradiografia do tórax: Opacidades alveolares bilaterais

**Fig. 2** – Chest X-ray: bilateral alveolar opacities



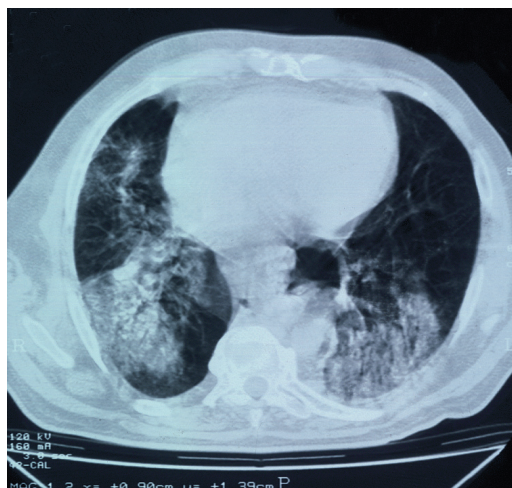
**Fig. 4** – Telerradiografia do tórax: Opacidades intersticiais bilaterais

**Fig. 4** – Chest X-ray: bilateral nodular opacities



**Fig. 3** – Telerradiografia do tórax: Opacidade alveolar focal (lobo superior direito)

**Fig. 3** – Chest X-ray: focal consolidation (upper right lobe)



**Fig. 5** – TAC tórax: Consolidação bilateral

**Fig. 5** – Chest CT scan: bilateral consolidation

(Fig. 2), opacidade alveolar focal em 3 (Fig. 3), nódulos pulmonares bilaterais em 1 e opacidades intersticiais difusas bilaterais em 1 (Fig. 4). A TAC torácica foi realizada em 9 doentes e encontrámos: consolidação bilateral em 5 (Fig. 5), consolidação focal em 3, imagens em vidro despolido em 2 (Fig. 6) e nódulos pulmonares bilaterais em 1 (Fig. 7). Num dos casos de consolidação focal, havia

relationship, with readings between 0.4-2.6, was low in 4 patients (mean 1.4).

Diagnosis was obtained using lung biopsy carried out by bronchofibroscopy (TBLB) in 7 cases, video assisted thoracic surgery (VATS) in 3 cases and transthoracic lung biopsy (TTLB) in 1 case (Table XIV).

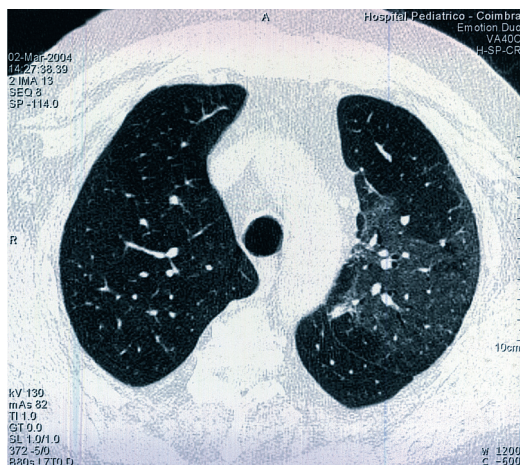


Fig. 6 – TAC tórax: Padrão em “vidro despolido”

Fig. 6 – Chest CT scan: Ground glass type images

derrame pleural homolateral de pequeno volume, septado, diagnosticado por ecografia torácica.

O estudo funcional respiratório, realizado em 7 doentes, mostrou alterações em 5, com padrões do tipo restritivo (3 doentes) e misto (2 doentes). Nenhum doente apresentava padrão exclusivamente obstructivo. Os valores de DLCO/VA (Quadro X) distribuía-se entre 57 e 83% (média: 67,1%). A gasometria arterial em ar ambiente, disponível em 10 doentes, apresentava valores de PaO<sub>2</sub> (Quadro XI) entre 43,4 e 113,2 mmHg (média: 74,61 mmHg). O lavado broncoalveolar foi realizado em 8 doentes (Quadros XII e XIII). Em todos havia aumento da percentagem de linfócitos, com valores até 76% (média: 43%). A relação CD4/CD8, com valores entre 0,4 e 2,6, era baixa em 4 doentes (média: 1,4).

O diagnóstico foi obtido por biópsia pulmonar realizada por broncofibroscopia (BPTB) em 7 casos, toracoscopia cirúrgica vídeo-assistida (VATS) em 3 casos e biópsia pulmonar transtorácica (BPTT) em 1 (Quadro XIV).

A probable causal agent was identified in 1 patient; *Pseudomonas aeruginosa* isolated in the expectoration bacteriological examination. The remaining ten cases were considered idiopathic.

Nine patients were treated with oral systemic corticosteroids (an initial dose of Prednisolone 1 mg/kg/day and progressive weaning). Two cases presented spontaneous remission. One patient presented recurrence during treatment when the dosage was decreased to 10 mg/Kg/day. Evolution was favourable in 10 patients from a clinical, laboratory and imaging point of view, as the cure was obtained. One patient died.

Of the 8 cases who successfully received corticotherapy, treatment lasted from 2.5-18 months (mean 10 months).

Monitoring of the patients in spontaneous remission and the remaining patients after suspension of treatment has been on-going for a 16 month period to date.

## Discussion

While the female gender predominated in our patient series, just as it has in several European series<sup>8</sup>, the ATS/ERS consensus on idiopathic interstitial pneumonias<sup>6</sup> sees an equal distribution for both genders. The mean patient age in our series was 54.8 years old, tallying with the mean age of 55 years old presented by ATS/ERS<sup>6</sup>. The percentage of non-smokers we presented tallies with the concept of a predominance of BOOP in non-smokers<sup>3</sup>, but exceeds the normal 2:1 ration found<sup>6</sup>. Just as described<sup>6</sup>, the patients present with varying degrees of dyspnea and cough after an episode of infection of the lower airways and dyspnea and cough developed over a



## BRONQUIOLITE OBLITERANTE COM PNEUMONIA ORGANIZADA (BOOP) – EXPERIÊNCIA DE UM SERVIÇO DE PNEUMOLOGIA

Ana L Fonseca, Manuela Meruje, Fernando Barata, Yvette Martins

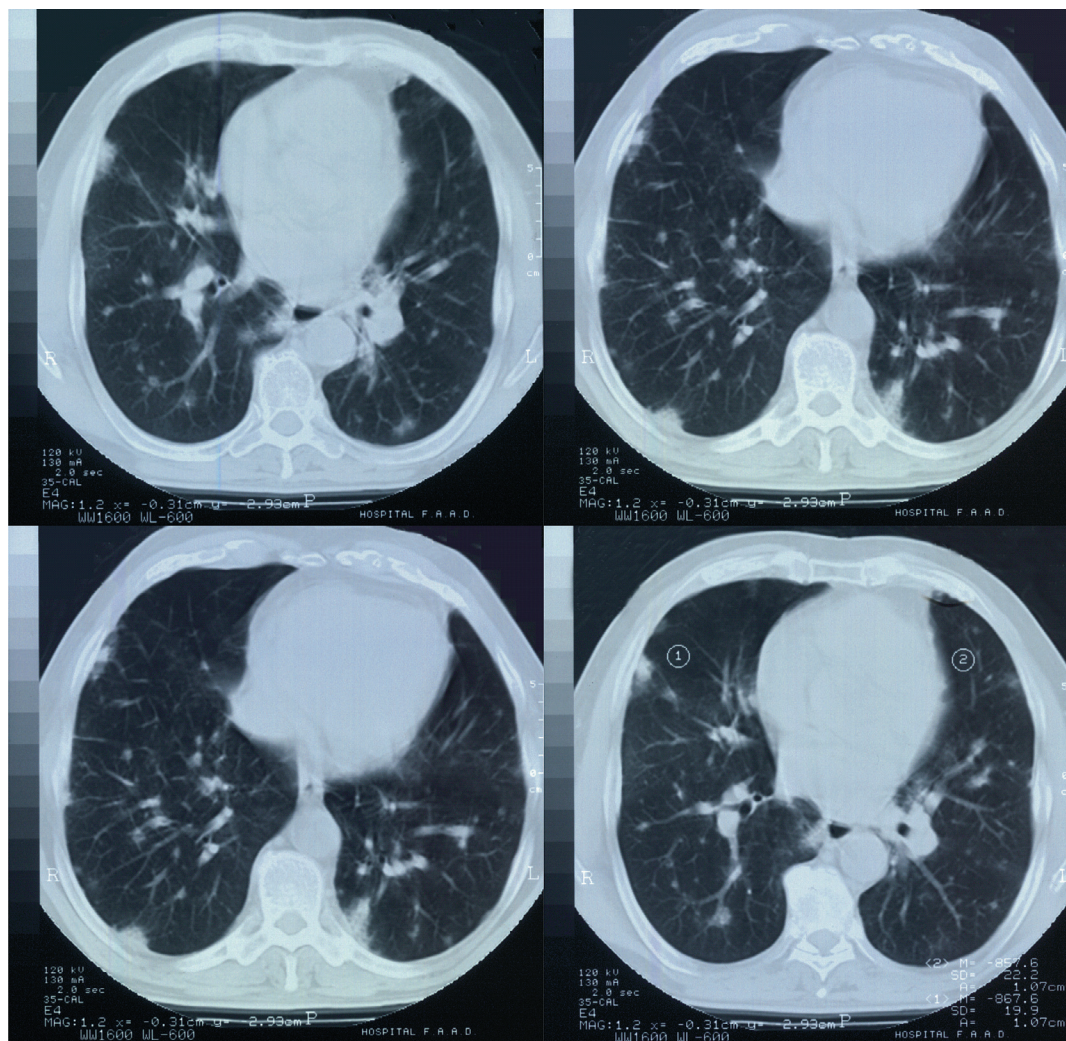


Fig. 7 – TAC tórax: Nódulos pulmonares múltiplos bilaterais

Fig. 7 – Chest CT scan: Bilateral lung nodules

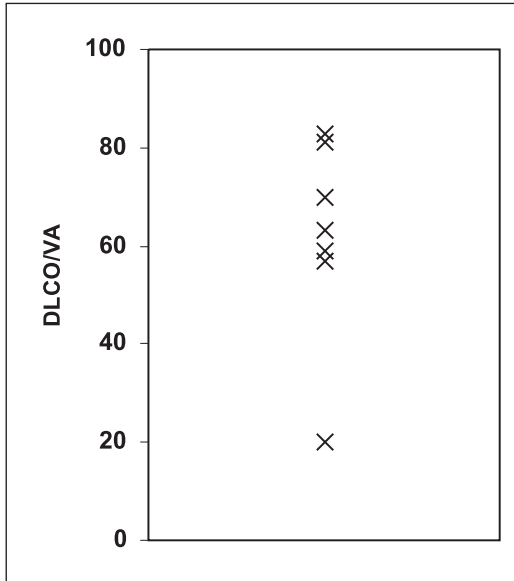
Em 1 doente foi identificado um agente causal provável: *Pseudomonas aeruginosa* isolada no exame bacteriológico da expectoração. Os restantes dez casos foram considerados idiopáticos. Nove doentes receberam tratamento com corticosteróides sistémicos (prednisolona, na dose inicial de 1 mg/kg/dia e “desmame” progressivo) por via oral. Dois casos apresentaram re-

varying period of time. The time of development expected is on average below 3 months. Our series saw a mean development time of 62.1 days (around 2 months). The symptoms occurring, their form of presentation and failure of antibiotic therapy were strongly suggestive of the pathology in question. While dyspnea was a com-



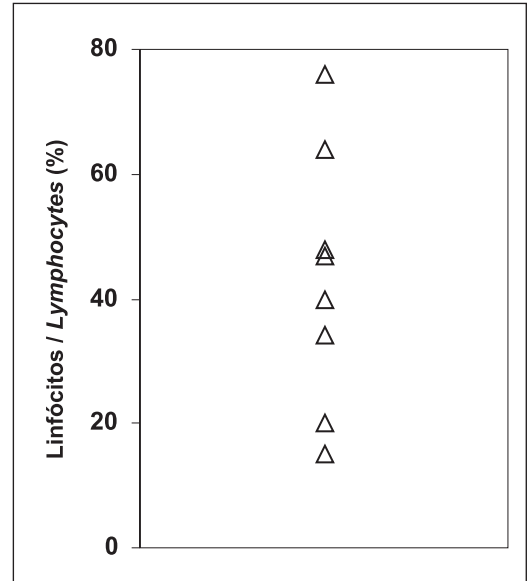
**Quadro X** – Distribuição dos valores DLCO/VA no EFR

**Table X** – DLCO/VA values distribution in the lung function tests



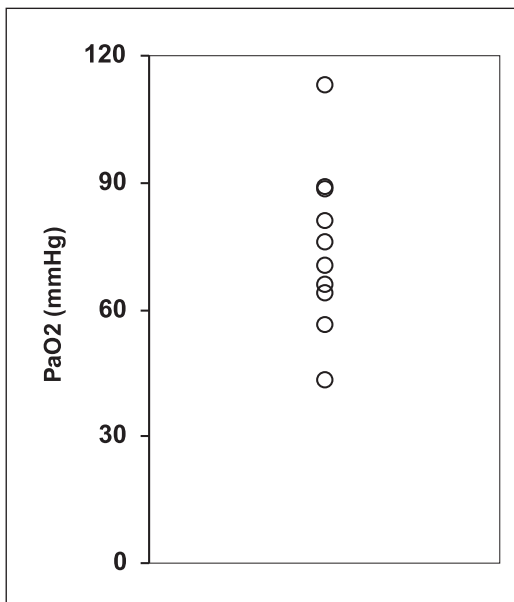
**Quadro XII** – Distribuição dos valores dos linfócitos no LBA

**Table XII** – Distribution of the lymphocyte values in the BAL



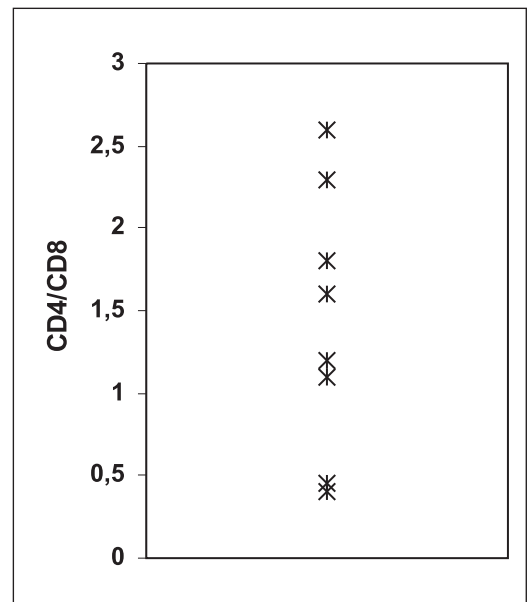
**Quadro XI** – Distribuição dos valores de PaO<sub>2</sub>

**Table XI** – Distribution of the PaO<sub>2</sub> values



**Quadro XIII** – Distribuição dos valores de CD4/CD8 no LBA

**Table XIII** – Distribution of the CD4/CD8 values in the BAL



BRONQUIOLITE OBLITERANTE COM PNEUMONIA ORGANIZADA (BOOP)  
– EXPERIÊNCIA DE UM SERVIÇO DE PNEUMOLOGIA

Ana L Fonseca, Manuela Meruje, Fernando Barata, Yvette Martins

Quadro XIV – Biópsia pulmonar: Método de diagnóstico

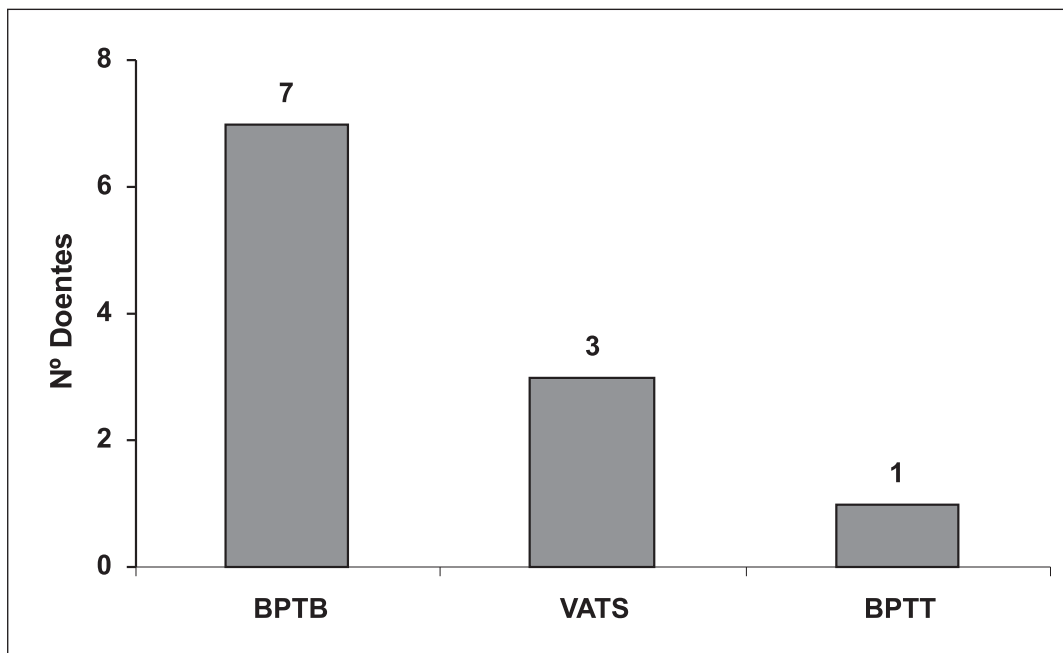
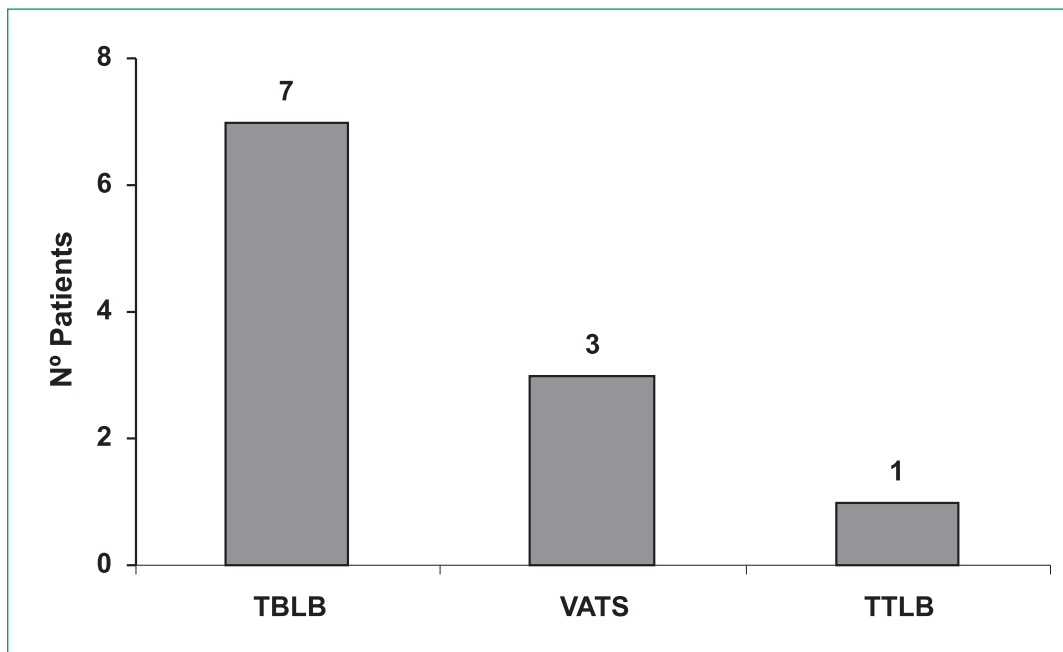


Table XIV – Pulmonary biopsy: Diagnostic method



missão espontânea. Um doente apresentou recidiva durante o tratamento, aquando da diminuição da dose para 10 mg/kg/dia. A evolução foi favorável, sob o ponto de vista clínico, laboratorial e imagiológico em 10 doentes, tendo sido alcançada a cura. Registámos um óbito. Nos 8 casos que receberam corticoterapia com sucesso, o tratamento teve a duração entre 2,5 e 18 meses (média:10 meses).

A vigilância dos doentes em remissão espontânea e dos restantes doentes após suspensão da terapêutica teve, até ao momento, a duração média de 16 meses.

## Discussão

Embora na presente série, assim com em algumas séries europeias<sup>8</sup>, haja predomínio pelo sexo feminino, o consenso ATS/ERS a respeito das pneumonias intersticiais idiopáticas<sup>6</sup>, prevê distribuição igual para os dois sexos. A idade média dos doentes na presente série é de 54,8 anos, o que vai de encontro à idade média de 55 anos apresentada pela ATS/ERS<sup>6</sup>. A percentagem de não fumadores por nós apresentada subscreeve o conceito do predomínio de BOOP em não fumadores<sup>3</sup>, mas ultrapassa a razão de 2:1 habitualmente encontrada<sup>6</sup>. Tal como está descrito<sup>6</sup>, os doentes referiam graus variados de dispneia e tosse após um episódio de infecção das vias aéreas inferiores e evolução dos mesmos ao longo de um período de tempo variado. O tempo de evolução previsto é, em média, inferior a 3 meses. Na presente série verificámos um tempo médio de evolução de 62,1 dias (2 meses, aproximadamente). Os sintomas referidos, a sua forma de apresentação, e a falência da antibioterapia eram fortemente sugestivos da patologia em questão. A dispneia surge como um sintoma frequente (8 doentes), mas nem sempre objectivado (3 doentes). Os valores de VS elevados que

mon symptom (8 patients) it was not always objectified (3 patients). The raised sed rate we found is a very common characteristic. Leukotosis was not a constant finding. When present, it presented in a moderate form in proportion to the percentage of neutrophils, as was to be expected. The raised PCR values are in agreement with the literature. BOOP's most characteristic radiological pattern, bilateral alveolar opacities, was indeed the most common in our series. The changes seen in the lung function tests were those found in the patterns described for this entity. Bronchofibroscopy proved to be a very useful technique as it permitted diagnosis by transbronchial lung biopsy in 7 cases (63.6%), all of which had a typical clinical presentation and lymphocytic alveolitis. The BAL cellularity showed increased lymphocytes, just as in other series. Three diagnosis were made using VATS. One of these cases was a patient slated for surgery owing to the presence of an organized pleural effusion while the others had inconclusive TBLB results. The dosages of systemic corticotherapy and the length of the treatment were in accordance with the recommendations in literature. Good response to corticotherapy and the occurrence of cases of spontaneous remission served to confirm the anatomical-pathological diagnosis. There was one case of reoccurrence during treatment, when the dosage of the therapy was reduced to 10 mg/Kg/day and this case had a favourable evolution when the former dosage was re-instigated. The one patient death registered was a sole case of associated pleural effusion and *Pseudomonas aeruginosa* was after isolated in the expectoration bacteriological examination.

**O consenso ATS/ERS a respeito das pneumonias intersticiais idiopáticas, prevê distribuição igual para os dois sexos**

encontrámos são um achado altamente característico. A leucocitose não foi um achado constante. Quando presente, apresentou-se moderada e proporcional à percentagem de neutrófilos, tal como esperado. Os valores elevados de PCR são concordantes com a literatura. O padrão radiológico mais característico da BOOP, “opacidades alveolares bilaterais”, também foi o mais frequente na nossa série. As alterações encontradas nas provas funcionais foram ao encontro dos padrões descritos para esta entidade. A broncofibroscopia mostrou-se uma técnica altamente rentável, pois permitiu o diagnóstico por biópsia pulmonar transbrônquica em 7 casos (63,6%), todos com apresentação clínica “típica” e alveolite linfocítica. A celularidade do LBA mostrava aumento dos linfócitos, como noutras séries. Foram realizados três diagnósticos por VATS: um dos casos tratou-se de um doente com indicação cirúrgica devido à presença de derrame pleural organizado; os outros tinham resultados de BPTB inconclusivos. As doses de corticoterapia sistémica e a duração do tratamento foram concordantes com as recomendações da literatura. A boa resposta à corticoterapia, bem como a ocorrência de casos de remissão espontânea, vieram confirmar o diagnóstico sustentado pela anatomia patológica. O caso de recidiva ocorreu durante o tratamento, aquando da redução da dose terapêutica para 10 mg/kg/dia e teve evolução favorável após retomar dose anterior. O doente falecido foi o único caso com derrame pleural associado, tendo sido posteriormente isolado *Pseudomonas aeruginosa* no exame bacteriológico da expectoração. A *Pseudomonas aeruginosa* tem sido apontada como agente etiológico possível para a BOOP<sup>2</sup>. Este caso foi, por isso, considerado secundário ao processo infeccioso. A mortalidade (9%) foi ao encontro do valor esperado.

*Pseudomonas aeruginosa* has been noted as a possible aetiological agent of BOOP.<sup>2</sup> As such, this case was considered as secondary to the infectious process. The mortality rate found of 9% was in line with that expected.

### Conclusion

BOOP, while rare, is currently a recognised entity with clinical and imaging characteristics and anatomical-pathological diagnosis criteria. BOOP should be considered as a possible diagnosis in patients with a history of fever and pulmonary infiltrations following ‘flu-type syndrome.

Radiological patterns are heterogeneous, with bilateral alveolar opacities the most common finding.

Lung function tests show frequent restrictive type alterations.

BAL cellularity can take on characteristic patterns and add to the differential diagnosis. Transbronchial lung biopsy is an accessible technique which is safe and highly useful. As such it can be considered a first line diagnostic technique.

The series of patients followed at CHC attests to the good prognosis of this entity; an entity considered an important treatable inflammatory lung disease.

---

**A celularidade do LBA pode assumir padrões característicos e contribuir para o diagnóstico diferencial**

### Conclusão

A BOOP é actualmente uma entidade reconhecida, embora rara, com clínica e imagiologia características e critérios de diagnóstico anatomopatológicos. A hipótese de diagnóstico deve ser levantada em todos os doentes com história de febre a infiltrados pulmonares arrastados após síndrome gripal.

Os padrões radiológicos são heterogéneos, sendo as opacidades alveolares bilaterais os achados mais característicos.

As provas funcionais respiratórias mostram frequentemente alterações do tipo restritivo. A celularidade do LBA pode assumir padrões característicos e contribuir para o diagnóstico diferencial.

A biópsia pulmonar transbrônquica revela-se uma técnica acessível, segura e altamente rentável, podendo ser considerada uma técnica de diagnóstico de primeira linha.

A série de doentes seguidos no CHC comprova o bom prognóstico desta entidade, que é considerada uma importante doença pulmonar inflamatória tratável.

### Bibliografia / Bibliography

1. Epler GR, Colby TV, McLoud TC, Carrington CB, Gaensler EA. Bronchiolitis obliterans organizing pneumonia. *N Engl J Med* 1985;312:152-8.
2. Epler GR. Bronchiolitis obliterans organizing pneumonia. *Arch Intern Med* 2001;161:158-64.
3. Cordier JF. Cryptogenic organizing pneumonitis. *Clin Chest Med* 1993;14: 4:677-92.
4. Cordier JF. Organising pneumonia. *Thorax* 2000; 55(4): 318-28.
5. [www.emedicine.com](http://www.emedicine.com)
6. American Thoracic Society/European Respiratory Society International Multidisciplinary Consensus Classification of the Idiopathic Interstitial Pneumonias. *Am J Respir Crit Care Med* 2002; 165:277-304.
7. Poletti V, Cazzato S, Minicuci N, Zompatori M, Burzi M, Schiattone ML. The diagnostic value of bronchoalveolar lavage and transbronchial lung biopsy in cryptogenic organizing pneumonia. *Eur Resp J* 1996; 9:2523-2516.
8. Costabel U, Teschler H, Schoenfelf B, Hartung W, Nusch A, Guzman J, Greschuchna D, Konietzko N. BOOP in Europe. *Chest* 1992; 102:14S-19S.