

Artigo de Revisão

Revision Article

Gustavo Rocha¹
Paula Guerra²
Inês Azevedo³
Hercília Guimarães⁴

Quilotórax no feto e no recém-nascido – Orientação do tratamento

Chylothorax in the fetus and the neonate – Guidelines for treatment

Recebido para publicação/received for publication: 06.05.24

Aceite para publicação/accepted for publication: 07.01.19

Resumo

O quilotórax é o derrame pleural mais frequente no feto e no recém-nascido. O tratamento actual do quilotórax inclui várias e diferentes medidas terapêuticas pré e pós-natais.

Os autores apresentam, de forma prática e sumária, linhas de orientação para o tratamento do quilotórax no feto e no recém-nascido, incluindo a utilização das novas terapêuticas somatostatina e octreótido.

Rev Port Pneumol 2007; XIII (3): 377-381

Palavras-chave: Quilotórax, recém-nascido, octreótido, somatostatina.

Abstract

Chylothorax is the most common pleural effusion in the fetus and the neonate. Actual treatment of chylothorax includes many different antenatal and postnatal therapeutical approaches.

The authors present practical and summarized guidelines for the treatment of chylothorax in the fetus and the neonate, including the new therapies somatostatin and octreotide.

Rev Port Pneumol 2007; XIII (3): 377-381

Key-words: Chylothorax, newborn, octreotide, somatostatin.

¹ Assistente Hospitalar, Serviço de Neonatologia, Departamento de Pediatria, Hospital de São João (HSJ)

² Assistente Hospitalar, Unidade de Nutrição, Departamento de Pediatria, HSJ

³ Assistente Hospitalar Graduada, Unidade de Pneumologia, Departamento de Pediatria, HSJ e Faculdade de Medicina da Universidade do Porto (FMUP)

⁴ Directora do Serviço de Neonatologia, Departamento de Pediatria, HSJ e FMUP

Autor responsável: Gustavo Rocha
Serviço de Neonatologia / Departamento de Pediatria
Hospital de São João – Piso 2 – Alameda Prof. Hernâni Monteiro – 4200-319 Porto
Telefone: 225095816 – Fax: 225505919 – E-mail: gusrocha@oninet.pt

Introdução

Define-se como quilotórax a acumulação de linfa no espaço pleural, congénita ou adquirida, resultante de obstrução ou traumatismo do canal torácico ou vaso linfático afluinte¹. É o derrame pleural mais frequente no período neonatal¹.

Etiologia

A maioria dos autores distingue três formas de quilotórax²: (1) congénito, (2) traumático, e (3) não traumático.

Quilotórax congénito – Ocorre em 1/10-15 000 recém-nascidos e a relação masculino/feminino é de 2:1^{1,3}. Em 50% dos casos o derrame está presente ao nascimento e em 75% manifesta-se na primeira semana de vida^{4,5}. Chernick e Reed⁶ encontraram 53% dos casos no lado direito, 35% no lado esquerdo e 12% bilaterais. A etiologia é controversa, parece relacionar-se com malformação do sistema linfático e do canal torácico. Pode ser genético, ocorrendo nas síndromas de Down, Noonan e Turner. Pode ocorrer associado a hidrósia fetal não imune, linfangiectasia pulmonar, hipertensão pulmonar.

Quilotórax traumático – Ocorre geralmente após cirurgia torácica (cardiopatia congénita, atresia do esófago, hérnia diafragmática congénita), após colocação de dreno torácico, ou por obstrução da veia cava superior ou veia subclávia esquerda após introdução de cateter venoso central. Raramente é secundário a hiperextensão do pescoço ao nascimento.

Quilotórax não traumático – Resulta de obstrução do canal torácico por tumor intratorácico, doença inflamatória ou linfangiomatose mediastínica. É uma etiologia rara no recém-nascido.

Clínica

Caracteriza-se por dificuldade respiratória, diminuição da amplitude dos movimentos respiratórios, sons respiratórios diminuídos na auscultação pulmonar¹.

Os derrames pequenos são geralmente assintomáticos⁷.

A compressão do coração e veias cavas pode originar formação de edemas, que pode levar a um quadro de hidrósia⁸ (um quilotórax congénito pode ser a causa de hidrósia num recém-nascido).

A drenagem linfática com perda de proteínas, electrólitos, bicarbonato e células (principalmente linfócitos) para o espaço pleural pode originar hipovolemia, hipoproteinemia, desequilíbrio electrolítico, acidose metabólica, desnutrição, linfopenia e deficiência imunitária^{7,9}.

Diagnóstico

O diagnóstico pré-natal baseia-se na ecografia obstétrica, que demonstra a existência de derrame pleural, e na toracocentese fetal, que confirma o diagnóstico de quilotórax¹⁰⁻¹⁴.

O diagnóstico pós-natal baseia-se na análise do líquido pleural colhido por toracocentese¹⁵⁻¹⁷: células > 1000 / µl; linfócitos > 70%; triglicéridos > 1,1 mmol/l (com alimentação entérica); perfil de electrólitos semelhante ao plasma.

Tratamento

- 1) diagnóstico pré-natal no 2.º trimestre – derivação pleuroamniótica¹⁸ (prevenção da hipoplasia pulmonar);
- 2) diagnóstico pré-natal no 3.º trimestre – tratamento mais restritivo^{10,14}: vigilância; toracocentese fetal;
- 3) após o nascimento – (ver organigrama)

QUILOTÓRAX NO FETO E NO RECÉM-NASCIDO – ORIENTAÇÃO DO TRATAMENTO

Gustavo Rocha, Paula Guerra, Inês Azevedo, Hercília Guimarães

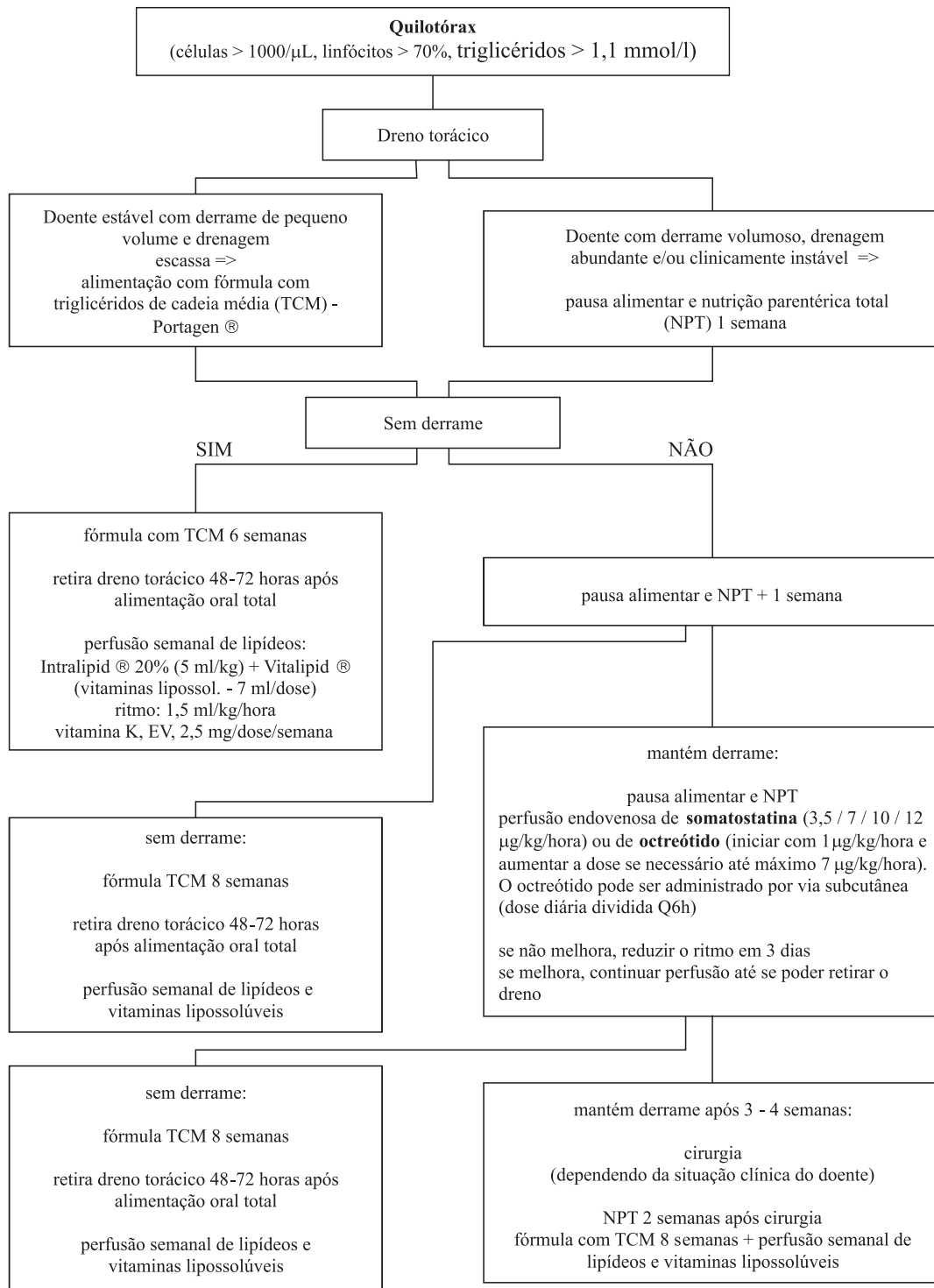


Fig. 1 – Orientação do tratamento do quilotórax no recém-nascido

A) o tratamento do quilotórax no recém-nascido, independentemente da causa, é inicialmente conservador⁷: suporte ventilatório; drenagem pleural (toracocentese / dreno); reposição de volemia; equilíbrio metabólico e nutricional; dieta com triglicérides de cadeia média; somatostatina / octreótido. Alguns autores preconizam o uso de nutrição parentérica total associada ao jejum, desde a fase inicial do tratamento^{1,19,20}. Outros autores²¹, na tentativa de manter as condições nutricionais sem aumentar, significativamente, o fluxo de linfa, utilizam, desde o início, dietas com gordura na forma de triglicérides de cadeia média, principalmente nas formas leves de quilotórax.

No mercado nacional, a fórmula Portagen[®] (Mead Johnson) possui triglicérides de cadeia média (óleo de coco fraccionado) e ácido linoleico em pequena quantidade (0,3 g / 100Kcal), sendo a fórmula mais adequada para o tratamento do quilotórax. No entanto, por não se tratar de uma fórmula adaptada para recém-nascido, deve ser utilizada de modo a que, na sua constituição, o teor proteico não ultrapasse os 2,5 g / 100 ml. A utilização de dieta com gordura na forma de triglicérides de cadeia média não cobre as necessidades em ácidos gordos essenciais e vitaminas lipossolúveis. Deve, por isso, ser completada com uma perfusão semanal de lipídeos e vitaminas lipossolúveis, por exemplo, Intralipid[®] 20% (5 ml/kg) + Vitalipid[®] (7 ml/dose). Este esquema deve ser completado com vitamina K, 2,5 mg/dose/semana, que pode ser ministrada por via endovenosa.

A somatostatina e o octreótido²²⁻²⁷ têm sido utilizados no quilotórax traumático. No entanto, alguns autores referem a sua utilização com sucesso no quilotórax congénito, embo-

ra neste caso se deva esperar mais tempo para a sua utilização, pois alguns casos resolvem espontaneamente em 6-8 semanas. As doses de octreótido descritas na literatura variam entre 7,2-120 mg/kg/dia (via endovenosa) e 10-70 mg/kg/dia (via subcutânea)²⁸. As doses de somatostatina descritas variam entre 10-288 mg/kg/dia (perfusão endovenosa)²⁸. *Terapêutica adjuvante*^{15,21}: Pressão de aspiração 5 cmH₂O; pode ser necessário corrigir deficiências de imunoglobulinas, anti-trombina III e fibrinogénio.

B) Tratamento cirúrgico e pleurodese²¹ – quando o tratamento conservador não resolve o quilotórax. A drenagem persistente de grandes volumes (maior do que 100 ml por dia, por um período de cinco dias consecutivos) ou complicações metabólicas e / ou nutricionais graves, de difícil controlo, levam, por vezes, a optar, mais precocemente, pelo tratamento cirúrgico. Várias opções:

1. ligação do ducto torácico – quando há lesão do ducto; ex.: após toracotomia;
2. derivação pleuro-peritoneal – quando a toracotomia e a pleurectomia estão contra-indicadas, sobretudo no recém-nascido pré-termo;
3. pleurodese: talco, OK-432, cola de fibrina, quinacrina, tetraciclina, iodopovidona
4. pleurectomia ou abrasão pleural: quando os outros métodos falham.

Prognóstico

O tratamento conservador tem uma taxa de sucesso superior a 80%²⁹. Trabalhos recentes referem 100% de bons resultados empregando tratamento conservador ou conservador e cirúrgico²¹. A mortalidade perinatal do quilotórax fetal excede os 50%, sendo o prognóstico pior nos casos associados a hidrôpsia fetal³⁰.

Bibliografia

1. Straaten HLM, Gerards LJ, Krediet TG. Chylothorax in the neonatal period. *Eur J Pediatr* 1993; 152:2.5.
2. Bessone LN, Ferguson TB, Burford TH. Chylothorax. A collective review. *Ann Thorac Surg* 1971; 12:527-50.
3. Aerde JV, Campbell AN, Smyth JA, Lloyd D. Spontaneous chylothorax in newborns. *Am J Dis Child* 1984; 138:961-4.
4. Brodman RF, Zavelson TM, Schiebler GL. Treatment of congenital chylothorax. *J Pediatr* 1974; 85:516-7.
5. Yancy WS, Spock A. Spontaneous neonatal pleural effusion. *J Pediatr Surg* 1967; 2:313-9.
6. Chernick V, Reed MH. Pneumothorax and chylothorax in the neonatal period. *J Pediatr* 1970; 76:624.32.
7. Greenough A, Robertson NRC. Acute respiratory disease in the newborn. In: Janet M Rennie, NRC Robertson (eds.) *Textbook of Neonatology*. 3rd ed. London: Churchill Livingstone, 1999; 481-607.
8. Hansen TN, Corbet A, Ballard RA. Disorders of the Chest Wall, Pleural Cavity, and Diaphragm. In: Taesch HW, Ballard AR, Gleason CA (eds.) *Avery's Diseases of the Newborn*. 8th ed. Philadelphia: Elsevier Saunders, 2005; 760-3.
9. Wasmuth-pietzuch A, Hansmann M, Bartman P, Heep A. Congenital chylothorax: lymphopenia and high risk of neonatal infections. *Acta Paediatr* 2004; 93:220-4.
10. Philippe HJ, Paupe A, Dompeyre P, Jacquemard F, Lenclen R, Muller F, *et al.* Diagnostic antenatal et prise en charge du chylothorax congenital. *Arch Fr Pediatr* 1990; 47:737-40.
11. Hutchinson A, Drew J, Yu V. Nonimmunologic hydrops fetalis: a review of 61 cases. *Obstet Gynecol* 1982; 59:347-52.
12. Koffler H, Papile F, Burnstein RL. Congenital chylothorax. Two cases associated with maternal polyhydramnios. *Am J Dis Child* 1978; 132:638.
13. Doyle J, Schmidt B, Blanchette V, Zipursky A. Hematology: In: Avery GB, Fletcher MA, MacDonald MG, eds. *Neonatology – Pathophysiology & Management of the Newborn*. 5th ed. Philadelphia: Lippincott Williams & Wilkins, 1999; 1045-91.
14. Mussat P, Dommerges M, Parat S, Mandelbrot L, Gamarra E, Dumez Y, *et al.* Congenital chylothorax with hydrops: postnatal care and outcome following antenatal diagnosis. *Acta Paediatr* 1995; 84:749-55.
15. Buttiker V, Fanconi S, Burger R. Chylothorax in children: guidelines for diagnosis and management. *Chest* 1999; 116:682-7.
16. Hillerdal G. Chylothorax and pseudochylothorax. *Eur Respir J* 1997; 10:1157-62.
17. Upadhyaya P. Pleural effusion. In: Puri P, editor: *Newborn Surgery*. 3rd ed. Oxford: Butterworths, 1996; 187-9.
18. Nicolaides KH, Blott M. Pleuroamniotic shunting for decompression of fetal pleural effusions. *Obstet Gynecol* 1988; 71:798-800.
19. Decano HG Jr. The treatment of chylothorax in children. *Surg Gynecol Obstet* 1965; 121:509-12.
20. Bond SJ, Guzzetta PC, Snyder ML, Randolph SG. Management of pediatric postoperative chylothorax. *Ann Thorac Surg* 1993; 56:469.72.
21. Costa F. Quilótórax. In: Maksoud JG, ed. *Cirurgia Pediátrica*. 2^a ed. Rio de Janeiro: Revinter, 2003; 624-30.
22. Rimensberger PC, Muller-Schenker B, Kalangos A, Beghetti M. Treatment of a persistent postoperative chylothorax with somatostatin. *Ann Thorac Surg* 1998; 66:253-4.
23. Kelly RF, Shumway SJ. Conservative management of postoperative chylothorax using somatostatin. *Ann Thorac Surg* 2000; 69:1944-5.
24. Ulibarri JI, Sanz Y, Fuentes C, Mancha A, Aramendia M, Sanchez S. Reduction of lymphorrhagia from ruptured thoracic duct by somatostatin. *Lancet* 1990; 336:258.
25. Demos NJ, Kozel J, Scerbo JE. Somatostatin in the treatment of chylothorax. *Chest* 2001; 119:964-6.
26. Markham KM, Glover JL, Welsh RJ, Lucas RJ, Bendik PJ. Octreotide in the treatment of thoracic duct injuries. *The American Surgeon* 2000; 66:1165.7.
27. Cheung Y-F, Leung MP, Yip M-M. Octreotide for treatment of postoperative chylothorax. *J Pediatr* 2001; 139:157-9.
28. Roehr CC, Jung A, Proquitté H, Wauer RR. Systematic review: somatostatin or octreotide as treatment options of chylothorax in young children. *Eur Resp J* 2005; 26(supp 49):392s.
29. Beghetti M, La Scala G, Belli D, Bugmann P, Kalangos A, Le Coultre C. Etiology and management of pediatric chylothorax. *J Pediatr* 2000; 136:653-8.
30. Castillo RA, Devoe LD, Falls G, Holzman GB, Hadi HA, Fadel HE. Pleural effusions and pulmonary hypoplasia. *Am J Obstet Gynecol* 1987; 157:1252-5.