

Cláudia Santos¹
Ana Norte¹
Fátima Fradinho²
Alexandra Catarino²
António Jorge Ferreira²
Mário Loureiro³
M Fontes Baganha⁴

Silicose – Breve revisão e experiência de um serviço de pneumologia

Silicosis – brief review and experience of a pulmonology ward

Recebido para publicação/received for publication: 09.05.04
Aceite para publicação/accepted for publication: 09.07.08

Resumo

A silicose é uma doença pulmonar, fibronodular intersticial difusa, causada pela inalação de sílica cristalina. A propósito desta patologia procedeu-se a uma breve revisão do tema, focando os aspectos mais importantes e, posteriormente, à análise retrospectiva dos processos de 84 doentes internados no Serviço de Pneumologia dos Hospitais da Universidade de Coimbra (HUC), num período de 10 anos, cujo diagnóstico principal ou secundário foi silicose. Apresentam-se os aspectos clínicos mais relevantes, bem como as conclusões retiradas desta revisão. Os autores destacam a história ocupacional dos doentes, as alterações do estudo funcional ventilatório, os achados imagiológicos e as complicações associadas.

Rev Port Pneumol 2010; XVI (1): 99-115

Palavra-chave: Silicose.

Abstract

Silicosis is a diffuse interstitial fibronodular lung disease, caused by the inhalation of crystalline silica. We undertook a brief review of the topic, focusing on the most important aspects and performed a retrospective analysis of 84 patients admitted to the Pulmonology Ward of the Coimbra University Hospital over a 10-year period whose main or secondary diagnosis was silicosis. We also present the most relevant clinical features and the conclusions drawn from this review. The authors assess patients' occupational history, changes in respiratory function study, the imaging findings and the associated complications.

Rev Port Pneumol 2010; XVI (1): 99-115

Key-word: Silicosis.

¹ Interna Complementar de Pneumologia/Pulmonology Resident

² Assistente Hospitalar de Pneumologia/Pulmonology Consultant

³ Director do Serviço de Pneumologia dos HUC/Director, Pulmonology Ward, HUC

⁴ Director do Departamento de Ciências Pneumológicas e Alergológicas dos HUC/Director, Pulmonology and Allergology Sciences Department, HUC

Introdução

A silicose é uma doença ocupacional do pulmão, fibronodular intersticial difusa, causada pela inalação de sílica cristalina (nas formas de quartzo – a mais frequente – mas também cristobalite, tridimite, *stishovite* e coesite)¹.

A silicose é talvez a pneumoconiose mais antiga. Foi Visconti, em 1870, que utilizou o termo *silicose* pela primeira vez, mas esta já tinha sido descrita em múmias do antigo Egipto e Grécia². Também Hipócrates a descreveu ao observar dificuldade respiratória nos escavadores de metal e foi descrita no século XVI nos mineiros da Boémia e nos cortadores de pedra no século XVIII.

É a principal causa de invalidez entre as doenças respiratórias ocupacionais. Em 2001, o *European Occupational Disease Statistics* (EODS) classificou-a como a sexta doença respiratória ocupacional mais frequente³. Em Portugal é a patologia respiratória mais notificada.

É uma patologia rara antes dos 50 anos de idade e é mais comum no sexo masculino devido ao tipo de profissão exercida⁴.

A sílica é um componente *major* da crosta terrestre, pelo que qualquer ocupação que perturbe a crosta terrestre ou exponha o trabalhador ao uso ou processamento de rochas ou areia que contenham sílica tem riscos potenciais⁵. São actividades de risco a extração e o trabalho em rochas, como granito e pedras em geral, mineração (ouro, arsénio, estanho, pedras preciosas, carvão), pedreiras e túneis, perfuração de poços, indústrias de cerâmica, materiais de construção, borracha, fabrico de vidro e fertilizantes (rocha fosfática), fundições e produção de talco, decapagem com jacto de areia, rebarbação, polimento de metais e minerais com abrasivos que contêm sílica, actividades de manu-

Introduction

Silicosis is a diffuse interstitial fibronodular lung disease, caused by the inhalation of crystalline silica in the forms of quartz (the most frequently found), cristobalite, tridimite, *stishovite* and coesite¹.

Silicosis is believed to be the oldest form of pneumoconiosis. The term was first used by Visconti in 1870, but the disease had already been seen in ancient Egyptian and Greek mummies². Hippocrates also described observing breathing difficulties in metal miners and the condition was also seen in the sixteenth century in miners in Bohemia and in eighteenth century stonecutters.

Silicosis is the leading cause of invalidity among occupational respiratory diseases, classified as the 6th most frequently occurring occupational respiratory disease by the European Occupational Disease Statistics (EODS) in 2001³. It is Portugal's most notified respiratory pathology.

This pathology is rarely seen before the age of 50 years old and is more commonly found in males, due to the nature of the profession exercised⁴.

Silica is a major component of the earth's crust and so any profession which disturbs the earth's crust or exposes the worker during the use or processing of silica-containing rocks or sand carries a potential risk⁵. Extracting and working with rocks such as granite and rocks in general, mining (gold, arsenic, tin, gems, coal), quarries and tunnelling, well drilling, the ceramics industry, construction material, rubber, glass manufacturing and fertilisers (phosphate rock), foundries and talcum production, sandblasting, fettling, metal and mineral polishing with silica-containing abrasives, main-

tenção e limpeza de fornos, moinhos e filtros, entre outras⁶. Entre 1994 e 2000 foram descritos nove casos de silicose em técnicos de laboratório dentário nos EUA⁷, porque alguns dos materiais e métodos utilizados podem gerar pó com cristais de sílica.

A apresentação clínica desta patologia depende essencialmente da intensidade e da duração da exposição⁸. Assim, a silicose pode tomar as formas de silicose aguda ou silicoproteínose, silicose acelerada e silicose crónica – simples ou complicada, de acordo com os achados radiológicos.

A silicose aguda ou silicoproteínose, assim designada devido à semelhança histológica com a proteínose alveolar, desenvolve-se entre alguns meses a 5 anos após exposição maciça a sílica livre – sobretudo nos trabalhadores de decapagem com jacto de areia⁹. A evolução é habitualmente fulminante, com tosse, dispneia rapidamente progressiva, perda ponderal, insuficiência respiratória e morte precoce (a sobrevivência é de cerca de 10 anos¹⁰). A sintomatologia pode mesmo preceder os achados radiográficos. Do ponto de vista histopatológico, encontra-se habitualmente lesão de pneumócitos tipo I, alveolite linfocítica (com predomínio de linfócitos CD8)¹¹, exsudato no lúmen alveolar constituído por material lipoproteínico PAS+ (semelhante à proteínose alveolar), pneumócitos tipo II hipertroficados e aumento da produção de fosfolípidos, nomeadamente o dipalmitol lecitina¹². A telerradiografia torácica evidencia um padrão de infiltrado alveolar bilateral, com distribuição difusa e, na tomografia computadorizada de alta resolução (TCAR) do tórax, opacidades em vidro despolido, espessamento septal e imagens de condensação com distribuição geográfica ou regional¹².

maintaining and cleaning kilns, mills and filters are just some activities considered risk activities⁶. Nine cases of silicosis were seen in US dental laboratory technicians 1994-2000⁷, as some materials and methods employed can create dust containing silica crystals.

The clinical presentation of this pathology essentially depends on the intensity and length of exposure⁸, meaning silicosis can present as acute silicosis, or silicoproteinosis, accelerated silicosis and chronic silicosis, simple or complex, depending on radiology findings.

Acute silicosis, or silicoproteinosis, so-called due to the histological similarity with alveolar proteinosis, onsets within months to 5 years of heavy exposure to free silica, particularly in sandblasting workers⁹. Development is normally rapid, with cough, rapidly progressing breathlessness, weight loss, respiratory failure and early death (survival is around 10 years¹⁰). Symptoms may come before radiology findings. Histopathology findings usually include type I pneumocyte lesions, lymphocytic alveolitis (with predominance of CD8 lymphocytes)¹¹, alveolar lumen oozing constituted of PAS+ lipoproteinaceous material (similarly to alveolar proteinosis), hypertrophic type II pneumocytes and increased phospholipids production, namely dipalmitoyl lecithin¹². Chest telerradiography shows a pattern of diffuse distribution bilateral alveolar infiltrates and high resolution computerised tomography (HRCT) shows ground glass opacities, septal thickening and geographically or regionally distributed condensation images¹².

Accelerated silicosis is clinically apparent 5-10 years following first exposure to heavy concentrations of silica. It is similar to

A silicose acelerada é clinicamente aparente 5 a 10 anos após a primeira exposição a concentrações pesadas de sílica. É clínica, histológica e imagiológicamente semelhante à forma de silicose crónica, diferenciando-se apenas pelo desenvolvimento mais rápido.

A silicose crónica é a forma de apresentação mais comum¹² e é clinicamente aparente cerca de 15 anos após a primeira exposição à sílica livre, com doses baixas de partículas. Tem uma evolução insidiosa, sendo inicialmente assintomática, tendo os doentes uma sobrevida média de 40 anos¹⁰. A silicose crónica simples cursa habitualmente com dispneia de esforço progressiva e tosse crónica, inicialmente seca e posteriormente com expectoração. A silicose crónica complicada está associada a sintomatologia mais grave. Do ponto de vista histológico, a silicose crónica simples exprime-se por nódulos silicóticos, constituídos por camadas concêntricas de tecido conjuntivo, apresentando uma zona central acelular, com partículas de sílica livre e colagénio maduro de evolução hialina (esta zona central pode necrosar ou calcificar), uma zona intermédia com fibroblastos e colagénio, e uma zona periférica, local de alargamento activo do nódulo e de inflamação, constituída por macrófagos, fibroblastos e sílica livre. Os nódulos localizam-se habitualmente no interstício, sobretudo nas regiões posteriores dos lobos superiores, em redor dos bronquíolos respiratórios e vasos, nas regiões subpleurais, na pleura visceral e nos gânglios linfáticos¹². Radiologicamente, caracteriza-se por infiltrado micronodular (nódulos de 1 a 10 mm – classificação *International Labor Office* p, q ou r) bilateral, nódulos que podem calcificar, afectando predominantemente as zonas pulmonares superiores, com adenopatias hi-

chronic silicosis in clinical, histological and imaging terms, differentiated only by a more rapid development.

Chronic silicosis is the more common form of presentation¹² and clinically apparent around 15 years following exposure to free silica with low particle doses. It onsets insidiously and is initially asymptomatic with mean patient survival of 40 years¹⁰. Chronic simple silicosis usually has progressive breathlessness on exertion and chronic cough which begins as a dry cough that later becomes productive. Chronic complicated silicosis is associated with more severe symptoms. Histologically, chronic simple silicosis is expressed by silicotic nodules which are composed of concentric layers of connective tissue with an acellular central area (which could undergo necrosis or calcification) with particles of free silica and whorled collagen with hyaline development, an intermediate area with fibroblasts and collagen and a peripheral area, in which the nodule enlarges and there is inflammation composed of macrophages, fibroblasts and free silica.

The nodules are normally situated in the interstitial area, particularly in the posterior area of the upper lobes, around the respiratory bronchioles and vessels, in the subpleural regions, the visceral pleura and lymphatic ganglia¹². It is characterised radiologically by bilateral micronodular infiltrates (1-10 mm nodules, *International Labor Office* Classification p, q or r), nodules which could calcify, mainly affecting the upper pulmonary zones, with hilar and mediastinal adenopathies (with egg shell calcification in 5% of cases⁴).

Chronic complicated silicosis is characterised by the coalescence of nodules with for-

lares e mediastínicas (calcificação em casca de ovo em 5% dos casos⁴).

A silicose crónica complicada caracteriza-se pela coalescência dos nódulos com formação de grandes massas conglomeradas, designando-se então por fibrose maciça progressiva (FMP). Pode haver calcificação amorfa, os nódulos podem cavar ou complicar com pneumotórax. Quando as massas são unilaterais é muito difícil o diagnóstico diferencial com lesões neoplásicas¹³.

Os doentes podem, numa fase inicial, não apresentar alterações funcionais ventilatórias. À medida que a doença progride, as alterações podem ser obstrutivas, restritivas ou mistas¹⁰. Nas formas agudas verifica-se um predomínio do padrão ventilatório restritivo e nas formas crónicas o padrão obstrutivo. O padrão obstrutivo é muito mais frequente entre indivíduos com exposição à sílica e, concomitantemente, ao tabaco¹⁴. Nas formas evoluídas salienta-se ainda diminuição da difusão alveolocapilar pelo CO e diminuição da *compliance* pulmonar.

O diagnóstico de silicose é baseado na história de exposição à sílica, implicando uma cuidadosa anamnese profissional, e nas alterações radiográficas já referidas, excluindo outras patologias que a podem mimetizar¹⁵. Raramente é necessário recorrer à biópsia pulmonar para o diagnóstico.

As complicações mais habituais da silicose são a infecção por micobactérias tuberculosas e não tuberculosas, doenças do tecido conjuntivo (esclerose sistémica progressiva, artrite reumatóide e lúpus eritematoso sistémico), insuficiência renal crónica, neoplasia pulmonar, DPOC, *cor pulmonale*, bolhas e pneumotórax espontâneo.

Não existe terapêutica específica para a silicose, devendo apostar-se na prevenção das

mation of large conglomerate masses, known as Progressive Massive Fibrosis (PMF). Amorphous calcification might be seen, and the nodules might cavitate or become complicated with pneumothorax. When the masses are unilateral it is very hard to make a differential diagnosis with cancerous lesions¹³.

Patients may have no respiratory function abnormalities in the early stage. Abnormalities may become obstructive, restrictive or mixed as the disease progresses¹⁰. In the acute forms a predominance of restrictive respiratory pattern is seen and obstructive pattern in the chronic forms. The obstructive pattern is much more frequent in patients with concomitant silica and smoke exposure¹⁴. In more progressive forms there is also decreased alveolar-capillary CO diffusion and decreased pulmonary compliance.

A diagnosis of silicosis is based on a history of silica exposure, which needs thorough medical investigation, and the radiography abnormalities described above. Other pathologies, which could mimic silicosis, must be ruled out¹⁵. A lung biopsy is rarely called on for diagnosis.

The most common complications of silicosis are infection by tuberculosis and non-tuberculosis mycobacteria, connective tissue diseases (Progressive Systemic Sclerosis, Rheumatoid Arthritis and Systemic Lupus Erythematosus), chronic renal failure, lung cancer, COPD, *cor pulmonale*, blebs and spontaneous pneumothorax.

There is no specific treatment for silicosis, and therapy centres on preventing complications, eliminating continued exposure to silica dust (although once silicosis has onset, avoidance of workplaces does not halt pro-

complicações, na eliminação da exposição continuada à poeira de sílica – salientando-se no entanto que, uma vez instaurada a silicose, o afastamento dos locais de trabalho não impede a evolução do processo pneumoconiótico¹⁰ – e no controlo da insuficiência respiratória crónica. Têm sido propostos vários fármacos e procedimentos, como a lavagem pulmonar total, que, apesar de promissores, necessitam de mais investigação. A transplantação pulmonar constitui uma opção potencial para o estágio final desta patologia e deverá ser seriamente considerada em contexto clínico apropriado.

A prevenção é fundamental e abrange não só o controlo da fonte de poluição, com modificação do processo de produção de modo a gerar menos poeira e eventual alteração da forma do produto que contém sílica (substituir pó por suspensão líquida), passando pela melhor ventilação do local de trabalho, a modificação da conduta de trabalho e as medidas pessoais. De realçar que todas as tentativas deverão ser feitas para evitar ou minimizar a exposição por outros meios antes de recorrer ao equipamento de protecção respiratória individual, uma vez que uma máscara, por exemplo, pode ser desconfortável para o trabalhador, sobretudo em ambientes muito quentes, e este tende a removê-la.

Objectivo

Com este estudo pretendeu-se caracterizar os casos de silicose internados no Serviço de Pneumologia dos HUC durante 10 anos.

Material e métodos

Procedeu-se à análise retrospectiva de processos de doentes internados entre 1996 e 2006, cujo

gressão of the pneumoconiotic process¹⁰) and management of chronic respiratory failure. Several drugs and procedures, such as Total Pulmonary Lavage, have been suggested, and while promising, these need further research. Lung transplant is a potential option for the final stage of this pathology and should seriously be considered in the appropriate clinical context.

Prevention is vital and includes not only controlling the source of pollution, but also modifying the production process so as to create less dust, and possibly changing the form of the silica-containing product (replacing dust with liquid in suspension). It also means creating better ventilation at the workplace and changing work behaviour and personal habits. Every effort should be made to avoid or minimise exposure by other routes before having recourse to individual respiratory protection equipment, seeing as a mask, for instance, could cause the worker discomfort, especially in very hot atmospheres, making the worker tend to remove it.

Aim

This study aims to characterise the silicosis cases of patients admitted to the Pulmonology Ward of the HUC over a 10 year period.

Material and methods

We undertook a retrospective analysis of patients admitted 1996-2006 whose main or secondary diagnosis was silicosis. We evaluated gender, age, reason for hospital admission, smoking and occupational history, type of silicosis, changes in respiratory func-

diagnóstico principal ou secundário foi de silicose. Avaliou-se o sexo, a idade, o motivo de internamento, os hábitos tabágicos, a história ocupacional, o tipo de silicose, o estudo funcional ventilatório, as alterações imagiológicas, os métodos diagnósticos invasivos utilizados e o grau de incapacidade profissional.

Resultados

Neste período de 10 anos foram internados, no Serviço de Pneumologia dos HUC 84 doentes com diagnóstico principal ou secundário de silicose. A população de doentes, com idades compreendidas entre os 26 e os 90 anos (média de 69,1 anos), era constituída por 82 indivíduos do sexo masculino e 2 do sexo feminino (Quadro I).

Quanto ao motivo de internamento, 48 doentes foram internados por infeção respiratória, 7 por insuficiência respiratória crónica agudizada e 6 por pneumotórax espontâneo. Dos restantes, 6 foram internados para realização de biópsia transtorácica, 5 para estudo de nódulo pulmonar, 4 admitidos para reavaliação da doença, 3 por silicotuberculose, 3 por hemoptises e 2 por derrame pleural (Fig. 1).

No que respeita aos hábitos tabágicos, 32 doentes eram ex-fumadores e 15 fumadores. A carga tabágica média era de 37,6 UMA. Vinte e cinco doentes eram não fumadores e em 12 não eram referidos os hábitos tabágicos (Fig. 2).

tion study, imaging findings, invasive diagnostic methods used and the degree of professional invalidity.

Results

Eighty-four patients were admitted to the HUC Pulmonology Ward over a 10-year period whose main or secondary diagnosis was silicosis. The patients were aged 26-90 years old (mean age 69.1 years old); 82 males and 2 females (Table I).

Forty-eight patients were admitted with a respiratory infection, 7 with acute chronic respiratory failure and 6 with spontaneous pneumothorax. Six of the remainder were admitted to undergo a transthoracic biopsy, 5 for lung nodule study, 4 for disease re-evaluation, 3 with silicotuberculosis, 3 with haemoptysis and 2 with pleural effusion (Fig. 1).

Thirty-two were ex-smokers and 15 smokers. Mean smoking habits were 37.6 pack-years. Twenty-five patients were non-smokers and smoking history was not cited in 12 patients (Fig. 2).

Patients' occupational history included mining (22 patients; 13 from the Panasqueira Mines), ceramics industry workers (18 patients), granite workers (9 patients), well drilling (9 patients), civil construction (7 patients), sandblasting (3 patients), milling (2 patients) and other less relevant jobs (14 patients). Length of exposure was a mean 26 years (Fig. 3).

Quadro I – Caracterização da amostra

Sexo	n	Idade (anos)		
		Min	Máx	Med±DP
Masculino	82	26	90	68,8±13,6
Feminino	2	81	85	83±2,8
Total	84	26	90	69,1±13,6

Table I – Sample characterisation

Gender	n	Age (years)		
		Min	Max	Med±SD
Male	82	26	90	68.8±13.6
Female	2	81	85	83±2.8
Total	84	26	90	69.1±13.6

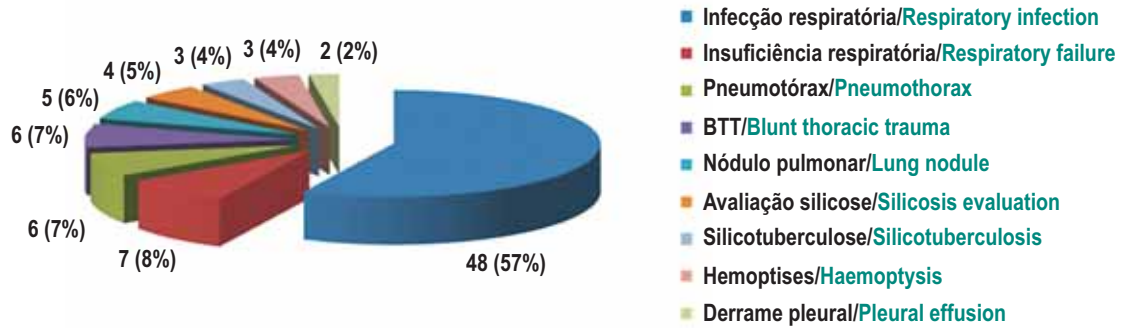


Fig. 1 – Motivo de internamento

Fig. 1 – Reason for hospital admission

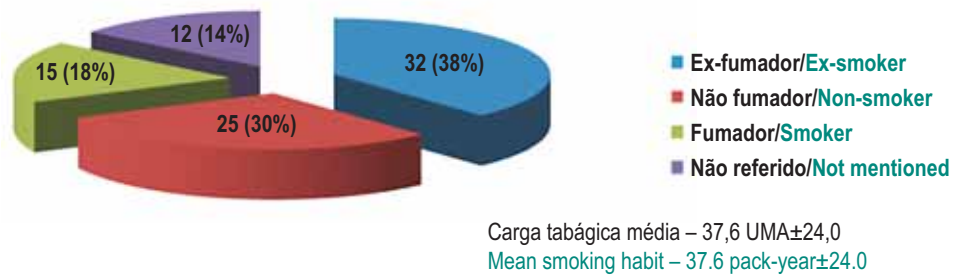


Fig. 2 – Hábitos tabágicos

Fig. 2 – Smoking habits

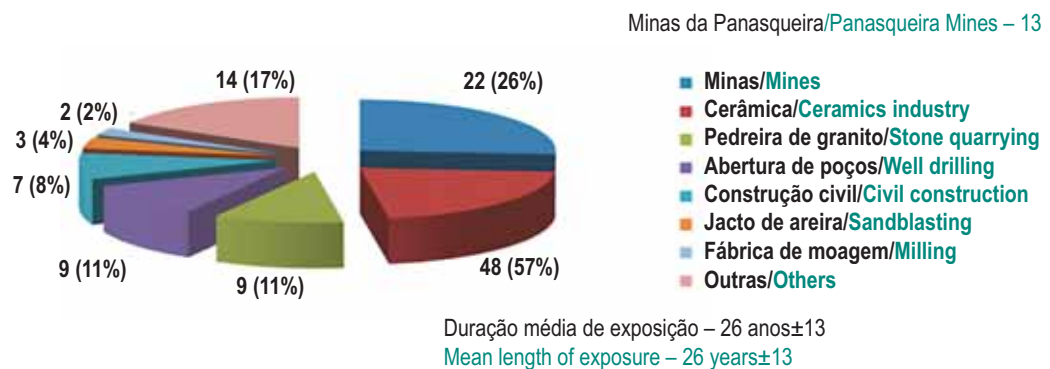


Fig. 3 – História ocupacional

Fig. 3 – Occupational history

A história ocupacional dos doentes era variada: mineiros (22 doentes – 13 dos quais nas minas da Panasqueira), trabalhadores da indústria cerâmica (18), de pedreiras de granito (9), abertura de poços (9), construção civil (7), decapagem com jacto de areia (3), fábrica de moagem (2) e outras menos relevantes (14). A duração de exposição foi, em média, de 26 anos (Fig. 3).

A forma de silicose mais frequente foi a silicose crónica simples (55 doentes); 25 doentes apresentavam silicose crónica complicada e em 4 o diagnóstico de silicose foi um achado histológico (Fig. 4).

O estudo funcional ventilatório, realizado em 58 doentes, mostrou alterações em 56 deles, com padrão do tipo obstrutivo em 36, restritivo em 8 e misto em 12 (Fig. 5).

The most frequent form of silicosis was simple chronic silicosis (55 patients), 25 patients presented complicated chronic silicosis and 4 patients were diagnosed via histology findings (Fig. 4).

Respiratory function study was performed in 58 patients and showed abnormalities in 56, with 36 having an obstructive pattern, 8 restrictive and 12 mixed (Fig. 5).

Chest teleradiography showed a variety of abnormalities: micronodulation (48 patients), interstitial pattern (10 patients), fibrosis (10 patients), PMF (8 patients), non-specific parenchymatous abnormalities (6 patients), calcified ganglia (6 patients), pneumothorax (6 patients), pulmonary nodule (4 patients) and tuberculosis sequelae (3 patients) (Fig. 6).

Chest computerised tomography (CT), performed in 58 patients, showed micronodu-

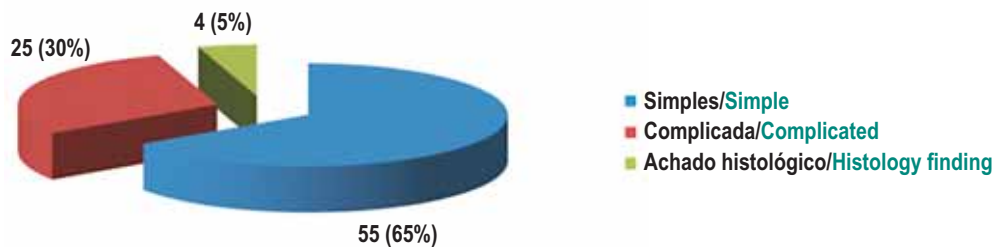


Fig. 4 – Forma de silicose

Fig. 4 – Form of silicosis

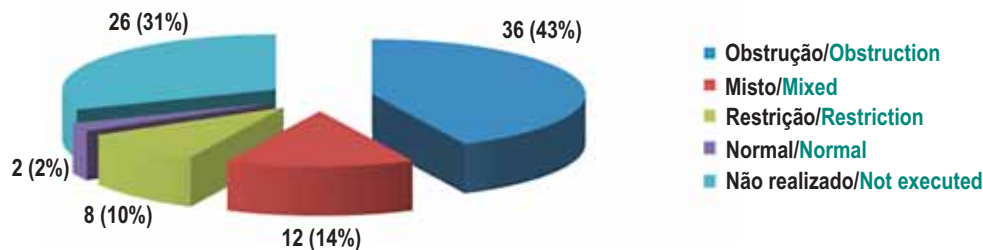


Fig. 5 – Estudo funcional ventilatório

Fig. 5 – Respiratory function study

A telerradiografia torácica evidenciou várias alterações: micronodulação (48), padrão intersticial (10), fibrose (10), fibrose maciça progressiva (8), alterações parenquimatosas inespecíficas (6), gânglios calcificados (6), pneumotórax (6), nódulo pulmonar (4) e sequelas de tuberculose (3) (Fig. 6).

A tomografia computadorizada (TC) do tórax, realizada em 58 doentes, evidenciou micronodulação (26 doentes), gânglios calcificados (23), FMP (18), enfisema (10), bolhas (9) e nódulo pulmonar (7) (Fig. 7).

Foi efectuada biópsia pulmonar em 16 doentes, 4 dos quais já com diagnóstico conhecido de silicose, apresentando no entanto alterações imagiológicas *de novo* que necessitavam de esclarecimento. Desses 4 doentes, apenas em um foi demonstrada uma lesão cicatricial, sendo que nos restantes as alterações imagiológicas eram devidas à silicose. Nos restantes 12, o resultado histológico foi de nódulo silicótico em 4, que apresentavam nódulo pulmonar para esclarecimento e de silicose com partículas birrefringentes, e antracose nos restantes 8 (Fig. 8).

Os doentes apresentavam à data do internamento várias comorbilidades, como: insuficiência respiratória crónica agudizada (29 doentes), tuberculose pulmonar prévia ou presentemente em actividade (28), DPOC (27), neoplasia pulmonar (7), pneumotórax (6), *cor pulmonale* (6), infecção pulmonar por *Aspergillus* (2), insuficiência renal crónica (1), esclerose sistémica (1) e *Mycobacterium avium* (1) (Fig. 9). Durante o internamento, 28 doentes vieram a falecer.

lacion (26 patients), calcified ganglia (23 patients), PMF (18 patients), emphysema (10 patients), blebs (9 patients) and pulmonary nodule (7 patients) (Fig. 7).

Lung biopsy was performed in 16 patients, 4 of which had already been diagnosed with silicosis and presented *de novo* imaging abnormalities which needed investigating. Only 1 of these 4 patients demonstrated a cicatricial lesion; the remaining imaging abnormalities were due to silicosis. The histology findings in the remaining 12 patients were silicotic nodule in 4 who presented pulmonary nodule for re-evaluation and silicosis with birefringent particles and anthracosis in the remaining 8 patients (Fig. 8).

The patients presented several co-morbidities on admission. These were acute chronic respiratory failure (29 patients), underlying or currently active pulmonary tuberculosis (28 patients), COPD (27 patients), lung cancer (7 patients), pneumothorax (6 patients), *cor pulmonale* (6 patients), lung infection due to *Aspergillus* (2 patients), chronic renal failure (1 patient), systemic sclerosis (1 patient) and mycobacterium avium (1 patient) (Fig. 9). Twenty-eight patients died during admission.

Twenty-five patients cited occupational invalidity, 4 100% invalidity, 4 80%, 3 60%, 2 70% and 12 with invalidity below 50% (Fig. 10).

Discussion

We saw a predominance of males (82 patients) in our series, as in the literature review⁴, with mean age 69.1 years old, also in line with that seen, i.e. silicosis is rare before the age of 50 years old⁴.

SILICOSE – BREVE REVISÃO E EXPERIÊNCIA DE UM SERVIÇO DE PNEUMOLOGIA

Cláudia Santos, Ana Norte, Fátima Fradinho, Alexandra Catarino, António Jorge Ferreira, Mário Loureiro, M Fontes Baganha

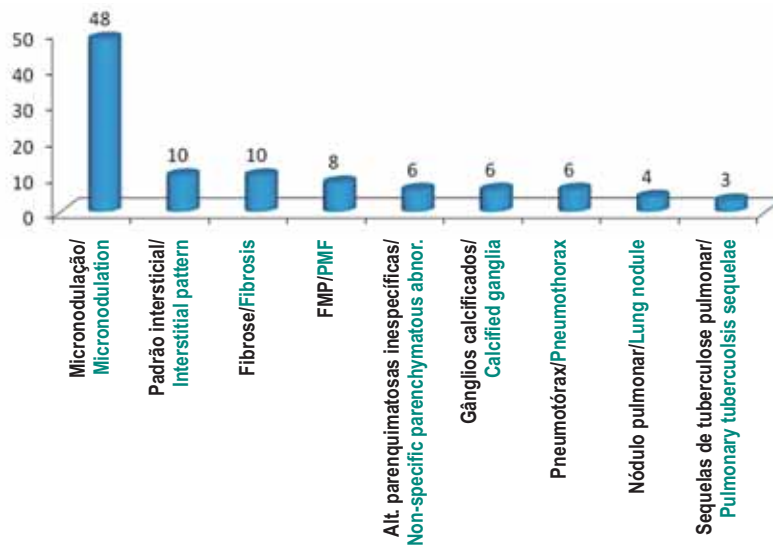


Fig. 6 – Alterações da telerradiografia do tórax

Fig. 6 – Chest teleradiography abnormalities

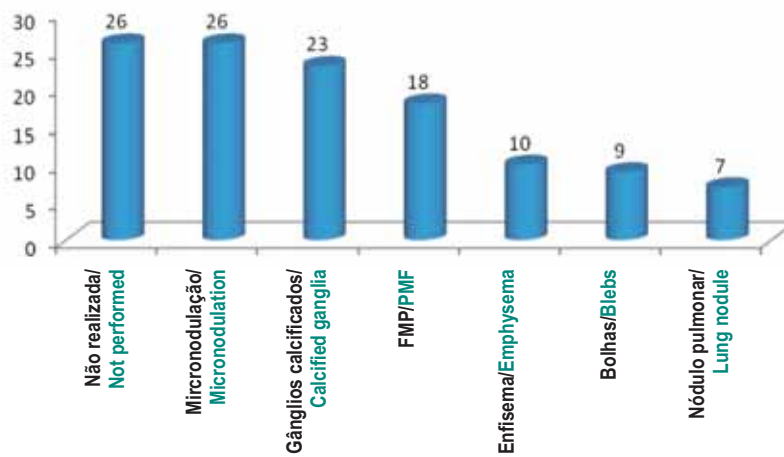


Fig. 7 – Alterações da TC do tórax

Fig. 7 – Chest CT abnormalities

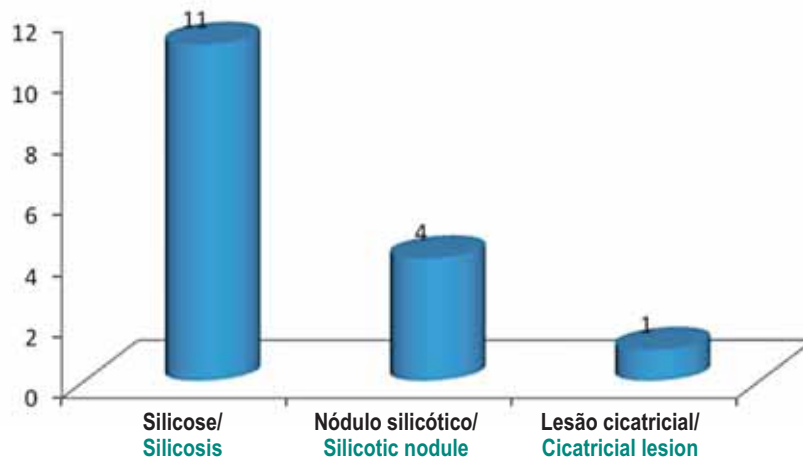


Fig. 8 – Resultados da biópsia pulmonar

Fig. 8 – Lung biopsy results

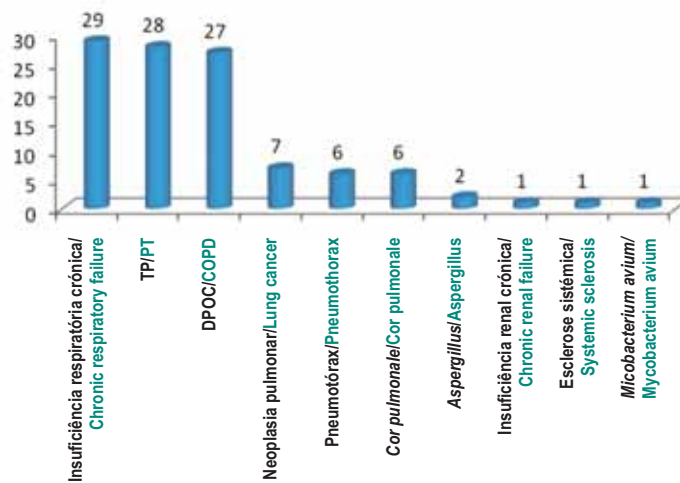


Fig. 9 – Comorbilidades

Fig. 9 – Co-morbidities

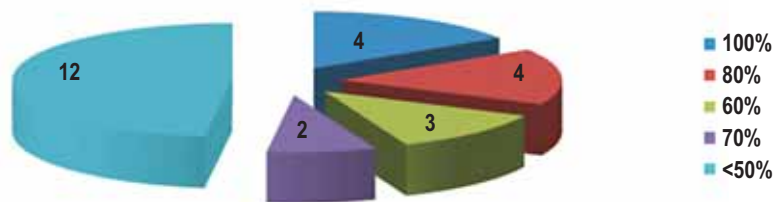


Fig. 10 – Grau de incapacidade profissional

Fig. 10 – Degree of occupational invalidity

A incapacidade profissional era referida em 25 doentes: 4 com 100% de incapacidade para a actividade profissional, 4 com 80%, 3 com 60%, 2 com 70% e em 12 o grau de incapacidade atribuído era inferior a 50% (Fig. 10).

Discussão

Nesta série, tal como na literatura revista⁴, verificou-se um predomínio de doentes do sexo masculino (82), sendo a idade média de 69,1 anos, o que também está de acordo com o descrito, isto é, a silicose é uma patologia rara antes dos 50 anos⁴.

Verificou-se que a maioria dos doentes era constituída por fumadores e ex-fumadores (47 doentes no total). Apesar de na literatura não ser descrita relação directa entre silicose e tabagismo, é referida uma diferença na resposta de fumadores e ex-fumadores à exposição a mineração de rochas duras.

Relativamente à história ocupacional, verificou-se correspondência entre as exposições e ocupações referidas e as ocupações mais frequentemente associadas à silicose, nomeadamente a mineração, a indústria cerâmica, as pedreiras e a abertura de poços. De realçar o elevado número de doentes que trabalharam nas minas da Panasqueira, localizadas na serra do Açor, concelho da Covilhã. Destas minas são extraídos cacitrite, de onde provém o estanho, calcopirite, que dá o cobre, e a volframite, que tem múltiplas aplicações. A silicose crónica simples foi a forma mais frequentemente encontrada, o que está de acordo com os dados da literatura. Curiosamente, nenhum dos trabalhadores de decapagem com jacto de areia (3) desenvolveram silicose aguda, forma frequentemente associada a esta exposição, o que poderá eventualmente ser explicado pela susceptibilidade individual.

The majority of patients were smokers and ex-smokers (47 patients in all). While there is no direct silicosis-smoking relationship described in the literature, there is a different response in smokers and ex-smokers to exposure in hard rock mining.

In terms of occupational exposure, we saw a correlation between exposure and occupations mentioned and the occupations most frequently associated to silicosis, namely mining, the ceramics industry, stone quarrying and well drilling. We highlight the high number of patients who worked in the Panasqueira Mines at Serra do Açor, in the Covilhã district, where cassiterite is mined. Cassiterite is a tin oxide and chalcopirite mineral which gives copper and wolframite, which has a variety of uses.

Simple chronic silicosis was the form most frequently found, a fact in line with the data in the literature. Interestingly, none of the sandblasters (3 workers) developed acute silicosis, the form most frequently associated with this exposure, which could possibly be explained by individual susceptibility.

There were a variety of respiratory function abnormalities seen; obstructive, restrictive and mixed respiratory patterns. This range of silicosis-associated patterns is known and described. The majority of obstructive respiratory syndrome patients presented simple chronic silicosis. Four of the 8 restrictive syndrome patients presented simple chronic silicosis and the other 4 PMF.

There was a predominance of micronodulation pattern seen in imaging (seen in 48 patients' chest radiography in and in 26 patients' chest CT). PMF was seen in 8 patients' radiography and in 18 patients' chest CT. These differences are explained by the chest CT being more sensitive than

As alterações da função ventilatória foram variadas, padrões ventilatórios obstrutivos, restritivos e mistos. É conhecido e está descrito este leque de padrões associados à silicose. Dos doentes com síndrome ventilatória obstrutiva, a maioria apresentava uma silicose crónica simples. Dos 8 doentes com síndrome restritiva, 4 apresentavam silicose crónica simples e os outros 4 FMP.

Verificou-se um predomínio imagiológico do padrão de micronodulação (descrito na radiografia do tórax em 48 doentes e na TC do tórax em 26). É também de valorizar a fibrose maciça progressiva, encontrada na radiografia em 8 doentes e na TC do tórax em 18. Estas diferenças explicam-se pelo facto de a TC do tórax ser mais sensível do que a radiografia simples do tórax na detecção de silicose, melhorando a detecção de nódulos iniciais, coalescência de nódulos e enfisema induzido pela sílica^{16,17}.

A biópsia pulmonar no diagnóstico da silicose só tem interesse quando este não pode ser feito clinicamente, sendo necessária para excluir outros diagnósticos. Nos 16 doentes que a realizaram, a biópsia mostrou nódulos silicóticos em 4. A biópsia pulmonar foi efectuada sobretudo nos casos de existência de nódulos pulmonares, sendo maioritariamente efectuada biópsia transtorácica. Deve ter-se em conta o facto de que alguns doentes internados tinham o diagnóstico de silicose já estabelecido.

A associação entre silicose e tuberculose pulmonar há muito que foi reconhecida, sendo que o risco de um doente com silicose desenvolver tuberculose é 2,8 a 39 vezes mais elevado do que na população em geral¹⁸. Tem sido atribuída, pelo menos em parte, ao compromisso da função macrofágica alveolar pela sílica cristalina inalada⁹. A qui-

simple chest radiography in detecting silicosis, improving initial detection of nodules, nodule coalescence and silica-induced emphysema^{16,17}.

Lung biopsy is only used to diagnose silicosis when the diagnosis cannot be made clinically and it is necessary to rule out other diagnoses. Lung biopsy showed silicotic nodules in 4 of the 16 patients who underwent it. Lung biopsy was mainly performed when there were pulmonary nodules, with the majority performed by transthoracic biopsy. The fact that some patients were admitted with a diagnosis of silicosis must be remembered.

The silicosis-pulmonary tuberculosis association has long been recognised, with a silicosis patient at a 2.8-39 times higher risk of developing tuberculosis than the population at large¹⁸. This has been attributed, at least in part, to compromised alveolar macrophagic function due to inhaled crystalline silica⁹. The chemoprophylaxis of tuberculosis in silicosis patients is very important, recommended when the Mantoux test's diameter of induration is of or above 10 mm, once active tuberculosis has been ruled out. Twenty-eight patients in our series had a history of pulmonary tuberculosis, and 3 had been prescribed antibacillary treatment at the date of admission.

The association between silica exposure, silicosis and lung cancer has been the subject of debate. In 1997 the International Agency for Cancer Research classified crystalline silica as carcinogenic (Group 1), based on 'sufficient' evidence of carcinogenicity in laboratory animals and 'limited' evidence of carcinogenicity in humans⁹. In 2000 the US National Toxicology Program

mioprofilaxia da tuberculose nos doentes com silicose é muito importante, estando recomendada quando a prova de Mantoux tem uma induração igual ou superior a 10 mm, após exclusão de tuberculose activa. Nesta série, 28 doentes tinham antecedentes de tuberculose pulmonar, sendo que 3 deles ainda se encontravam a fazer tratamento antibacilar à data do internamento.

A associação entre exposição à sílica, silicose e neoplasia pulmonar tem sido uma área de controvérsia. Em 1997 a Agência Internacional para Pesquisa contra o Cancro classificou a sílica cristalina como carcinogénio (Grupo 1), baseada na evidência “suficiente” da carcinogenicidade em animais de laboratório e na evidência “limitada” da carcinogenicidade em humanos⁹. Em 2000, o Programa Toxicológico Nacional dos EUA classificou a sílica como carcinogénio pulmonar, estando ainda por esclarecer os mecanismos patogénicos desta associação e se é necessário existir silicose ou apenas exposição à sílica para o aumento do risco de neoplasia pulmonar¹⁹. Na série analisada, 7 doentes apresentaram neoplasia pulmonar, sendo que 4 deles eram carcinomas epidermóides e 3 adenocarcinomas. Na literatura revista, parece existir uma correlação entre FMP, adenopatias hilares e profusão dos pequenos nódulos pneumoconióticos relativamente ao tamanho do tumor à data da sua detecção²⁰. Dos 7 doentes referidos, apenas 2 tinham silicose crónica complicada (FMP). Dados epidemiológicos das últimas décadas são relativamente conclusivos de que a sílica também está implicada no desenvolvimento de doença renal e de doenças autoimunes, como artrite reumatóide, lúpus eritematoso sistémico e esclerodermia. O dano renal pode resultar de toxicidade directa das partículas de

classified silica as a pulmonary carcinogen, even with the pathogenic mechanisms of this association and if silicosis or only exposure to silica is necessary for an increased risk of lung cancer remaining to be elucidated¹⁹. Seven of the patients in our series presented lung cancer, with 4 of these squamous cell cancer and 3 adenocarcinomas. The literature review seemed to show a correlation between PMF, hilar adenopathies and profusion of small pneumoconiotic nodules relative to the size of the tumour at the date of detection²⁰. Only 2 of these 7 patients had complicated chronic silicosis (PMF).

Epidemiological data of the last few decades are relatively conclusive that silica is also implicated in the development of renal disease and autoimmune diseases such as rheumatoid arthritis, systemic erythematosus lupus and scleroderma. Renal damage can be caused by direct toxicity of the silica particles, immune complexes deposited in the kidney (IgA) or auto-immune mechanisms²¹.

A 2005 review put the number of worldwide silicosis deaths at 8800²¹.

The 28 patients in our study who died presented mainly cardiorespiratory failure, overall respiratory failure with respiratory acidosis and acidaemia, terminal lung cancer stages or advanced age respiratory infection.

An occupational respiratory disease, silicosis is associated with a degree of professional invalidity leading to retirement, with the respiratory function exam an essential factor in determining respiratory invalidity¹⁰. Twenty-five patients in our series had invalidity, with the majority (12) having invalidity below 50%.

sílica, deposição no rim de complexos imunes (IgA) ou de mecanismos auto-ímmunes²¹.

Uma revisão de 2005 estimou em 8800 o número de mortes por silicose em todo o mundo²¹.

Os 28 doentes deste estudo que faleceram apresentavam sobretudo falência cardiorrespiratória, insuficiência respiratória global com acidose respiratória e acidemia, estádios terminais de neoplasia pulmonar ou infecção respiratória em idade avançada.

A silicose, como doença ocupacional respiratória, associa-se à atribuição de um grau de incapacidade profissional para efeitos de reforma, sendo o exame da função respiratória factor essencial na determinação da invalidez respiratória¹⁰. Na série analisada, a incapacidade era referida em 25 doentes, apresentando a maioria (12) incapacidade inferior a 50%.

Em Portugal, no distrito do Porto, foi efectuado um estudo em 2005, respeitante às doenças profissionais, sendo a silicose a patologia mais notificada, correspondendo a 85% das doenças do aparelho respiratório declaradas. Resta saber se a elevada proporção de casos de silicose declarados é devida a falta de adopção de medidas preventivas nos locais de trabalho silicogénicos ou devida a maior notificação desta patologia por parte dos profissionais de saúde.

Conclusão

A silicose é a principal causa de invalidez entre as doenças respiratórias ocupacionais. O seu diagnóstico requer uma anamnese ocupacional cuidadosa, associada a alterações radiológicas características. Qualquer ocupação que implique contacto com a crosta terrestre ou que exponha o trabalhador a

A study into occupational illnesses performed in Portugal's Porto district in 2005 showed silicosis was the most reported pathology; 85% of the respiratory apparatus diseases reported. It remains to be elucidated if the high proportion of silicosis cases reported is due to the lack of adoption of preventative measures at siliconogenic workplaces or due to health workers reporting this pathology more.

Conclusion

Silicosis is the leading cause of invalidity among occupational respiratory diseases. Diagnosing silicosis requires thorough occupational investigation associated to characteristic radiology abnormalities. Any occupation involving contact with the earth's crust or which exposes the worker to silica dust can be implicated. A high index of suspicion is necessary, particularly at polluted workplaces. This disease is associated to important complications which could lead to death and which do not have specific treatment. Efforts must go into prevention, particularly at workplaces, monitoring the air quality and the concentration of dust.

poeiras de sílica pode estar implicada. É necessário alto índice de suspeição, sobretudo em locais de trabalho poluídos. Esta doença associa-se a complicações importantes que podem conduzir à morte e não tem tratamento específico. A aposta deve ser feita na prevenção, sobretudo nos locais de trabalho, monitorizando a qualidade do ar e a concentração de poeira.

Bibliografia/Bibliography

- Gibbs AR. Occupational Lung Disease. Spencer's pathology of the lung. Fifth Edition. Chapter 15:461-506.
- Corn J. Historical aspects of industrial hygiene-silicosis. *Am Ind Hyg Assoc J* 1980; 41:125-132.
- www.europa.eu.int/comm/eurostat/
- Gurney JW. Silicosis-Coal worker pneumoconiosis. Diagnostic imaging – Chest. Chapter I:42-44.
- Weissman DN, Banks DE. Silicosis. Interstitial lung disease. Schwarz. King. Fourth Edition. Chapter 15:387-398.
- Araújo AT, Raymundo ME. Doenças ocupacionais do pulmão. Pneumologia na Prática Clínica. M Freitas e Costa. Capítulo XX:689-744.
- Roselman KD, Pechter E. Silicosis in dental laboratory technicians – Five States, 1994-2000. *CDC Surveillance Summaries (March 12)*. *MMW* 2004; 53:197-295.
- Abú-Shams K, Fanlo P, Lorente MP. Silicosis. *An Sist Sanit Navar* 2005; 28 (Supl 1):83-89.
- Petsonk EL, Parker JE. Coal workers' lung diseases and silicosis. *Fishman's pulmonary diseases and disorders*; Fourth Edition; Vol one; Part V; Chapter 57:974-979.
- Robalo Cordeiro AJA, Robalo Cordeiro C. Exposição pulmonar profissional. Pneumoconioses. Ambiente e aparelho respiratório. M João Marques Gomes, R Sotto-Mayor (Eds.). Tratado de pneumologia. Sociedade Portuguesa de Pneumologia. Vol. II. Cap.N:1407-1420.
- Robalo Cordeiro AJA, Leite ACP, Santos Rosa MA, *et al*. Reacção precoce à agressão pela sílica. *Via Pneumol* 1990; 1:35-52.
- Filho MT, Santos UP. Silicose. *J Bras Pneumol* 2006; 32 (Supl 1):41-47.
- Marchiori E, Ferreira A, *et al*. Conglomerated masses of silicosis in sandblasters: High-resolution CT findings. *Eur J Radiol* 2006; 59:56-59.
- Hertzberg VS, Rosenman KD, *et al*. Effect of Occupational silica exposure on pulmonary function. *Chest* 2002; 122:721-728.
- Marchiori E, Dantas MCH, Nobre LF. Silicose: Correlação da tomografia computadorizada de alta resolução com a anatomopatologia. *Radiol Bras* 2001; 34(1):1-6.
- Mosiewicz J, Myslinsky W. Diagnostic value of high resolutions computed tomography in the assessment of nodular changes in pneumoconiosis in foundry workers in Lublin. *Ann Agric Environ Med* 2004; 11:279-284.
- Lopes AJ, Mogami R, *et al*. High-resolution computed tomography in silicosis: correlation with chest radiography and pulmonary function tests. *J Bras Pneumol* 2008; 34 (5):264-272.
- Barboza CE, Winter DH, *et al*. Tuberculosis and silicosis: epidemiology, diagnosis and chemoprophylaxis. *J Bras Pneumol* 2008; 34(11):961-968.
- Erren TC, Glende CB, *et al*. Is exposure to silica associated with lung cancer in the absence of silicosis? A meta-analytical approach to an important public health question. *Int Arch Occup Environ Health*. Springer 2008.
- Arakawa H, Shida H, *et al*. Pulmonary malignancy in silicosis: Factors associated with radiographic detection. *Europ J Radiol* 2009; 69:80-86.
- Steenland K. One agent, many diseases: Exposure-response data and comparative risks of different outcomes following silica exposure. 2005 Wiley-Liss, Inc.