



# A importância do «Já agora...»

Nicole Lage\*

## RESUMO

**Introdução:** Um dos desafios da consulta de Medicina Geral e Familiar é a gestão da imprevisibilidade. Este caso apresenta a integração da história clínica e do exame neurológico que se desencadeou a partir de um “já agora...”, no final de uma consulta.

**Descrição do caso:** Mulher de 60 anos, grande utilizadora dos cuidados de saúde primários, com antecedentes de fibromialgia, compareceu a consulta programada de saúde de adultos para apresentar os resultados de exames auxiliares de diagnóstico que o seu médico de família tinha solicitado em consulta anterior. Concluída a consulta, acrescentou que o marido vinha sugerindo que ela não se encontrava bem. Referiu alterações de memória e episódios frequentes de desequilíbrio, com quedas subsequentes e também agravamento da sua cefaleia de tensão. Do exame neurológico, realça-se a perda sensorial assimétrica e de predomínio distal, desequilíbrio na marcha, prova de *Webber* com lateralização para a direita, reflexos osteotendinosos aquilianos diminuídos bilateralmente e prova de Romberg com discreta queda para trás. O estudo analítico revelou valores de vitamina B<sub>12</sub> no limite inferior da normalidade associado a aumento da homocisteína plasmática. Iniciou reposição de vitamina B<sub>12</sub>, com reversão parcial das alterações da sensibilidade após cinco meses. Nove meses depois, apresentava reversão completa das alterações da sensibilidade, melhoria do humor e da memória e diminuição dos episódios de quedas. A endoscopia digestiva alta revelou gastrite atrófica, tendo indicação para manter terapêutica de reposição de vitamina B<sub>12</sub> indefinidamente.

**Comentário:** Valores de vitamina B<sub>12</sub> no limite inferior da normalidade podem cursar com alterações neurológicas que melhoram com a terapia de reposição. Um simples «já agora», no final da consulta, foi a chave para a abordagem diagnóstica e terapêutica subsequente que permitiu a prevenção de complicações irreversíveis, bem como a melhoria da qualidade de vida da utente.

**Palavras-chave:** Deficiência Vitamina B<sub>12</sub>; Polineuropatia.

## INTRODUÇÃO

A complexidade da consulta de Medicina Geral e Familiar exige uma gestão cuidada do tempo destinado a cada consulta, de modo a proporcionar a prestação de um serviço de qualidade, sendo os «já agora» um dos episódios imprevisíveis durante as consultas.

Com o seguinte caso, pretende-se demonstrar como um simples «já agora» desencadeou uma abordagem diagnóstica e consequente terapêutica com melhoria da qualidade de vida da utente. Pretende-se ainda salientar a importância do exame neurológico, cuja realização foi fulcral para o caso em questão.

## DESCRIÇÃO DO CASO

### Identificação, antecedentes e contexto familiar

M.E.B.G., de 60 anos de idade, casada, caucasiana, de nacionalidade portuguesa, natural e residente no concelho de Viana do Castelo, com 9.º ano de escolaridade.

Emigrante na Suíça durante 20 anos (entre 1988 e 2008), onde trabalhou como auxiliar de acção médica. Desempre-

gada desde o regresso a Portugal.

Teve a menarca aos 12 anos e menopausa aos 51 anos. Teve três gestações desejadas, três partos eutócicos. Sem antecedentes cirúrgicos. Nega hábitos tabágicos ou consumo de drogas. Refere hábitos alimentares equilibrados, com dieta variada e rica em legumes e fruta. Refere o consumo esporádico de um copo de vinho tinto à refeição, apenas aquando de uma festa ou evento familiar, sendo difícil estimar a frequência do consumo. Apresenta Plano Nacional de Vacinação actualizado.

A utente vive com o marido e dos seus antecedentes pessoais destacam-se episódios depressivos, com um internamento em 2007, na sequência de ideação suicida, e o diagnóstico de fibromialgia, desde 1991. Refere que na Suíça foi-lhe diagnosticada uma gastrite crónica (não documentada).

Apresenta-se na Figura 1 o genograma e psicofigura de Mitchel onde se ressaltam os seguintes dados:

- Tem três irmãs, das quais uma apresenta episódios depressivos de repetição e uma outra, doença bipolar e perturbação obsessivo-compulsiva. A esta última foi diagnosticada uma neoplasia maligna do colo do útero, em Junho de 2010. Acrescenta-se a excelente relação de proximidade que estas três irmãs mantêm.

\*Interna do 3.º ano de Medicina Geral e Familiar da USF Gil Eanes – Unidade Local de Saúde do Alto Minho.



- História de «morte súbita» de origem não esclarecida em dois familiares do sexo masculino – irmão aos 18 anos e filho aos 32 anos de idade.
- A mãe faleceu aos 60 anos de idade com diagnóstico de insuficiência renal crónica de etiologia desconhecida (pouco tempo depois da família emigrar para a Suíça) e o pai faleceu aos 71 anos de idade com o diagnóstico provável de doença de Alzheimer.

Os problemas de saúde activos são: hipertensão arterial (HTA), hipercolesterolemia, fibromialgia, depressão crónica, gastrite e cefaleia de tensão crónica.

Está medicada com fluoxetina 20 mg (uma vez por dia), clonazepam 2 mg (uma vez por dia), candesartan cilexetil 16 mg + hidroclorotiazida 12,5 mg (uma vez por dia), lansoprazol 30 mg (uma vez por dia), pregabalina 75 mg (uma vez por dia), paracetamol 1000 mg + codeína 60 mg (duas vezes por dia), tizanidina 2 mg (uma vez por dia), sinvastatina 20 mg (uma vez por dia).

**Caracterização familiar**

Pertence a uma família nuclear, no estágio VII do ciclo de vida de *Duvall*, inserida na classe IV da escala de *Graf-far* e apresenta um APGAR familiar de 10 (família altamente funcional).

**Dados da história clínica**

A utente é uma grande utilizadora dos cuidados de saúde, com 31 consultas nos últimos 3 anos com o seu médico de família e ainda consultas de Psiquiatria e da Dor. O principal motivo de consulta registado é o de dor generalizada/múltipla. Durante o ano de 2010 foi possível descontinuar parte da sua medicação (antidepressivo e ansiolítico). No entanto, com a morte súbita do filho em Outubro de 2010 (com

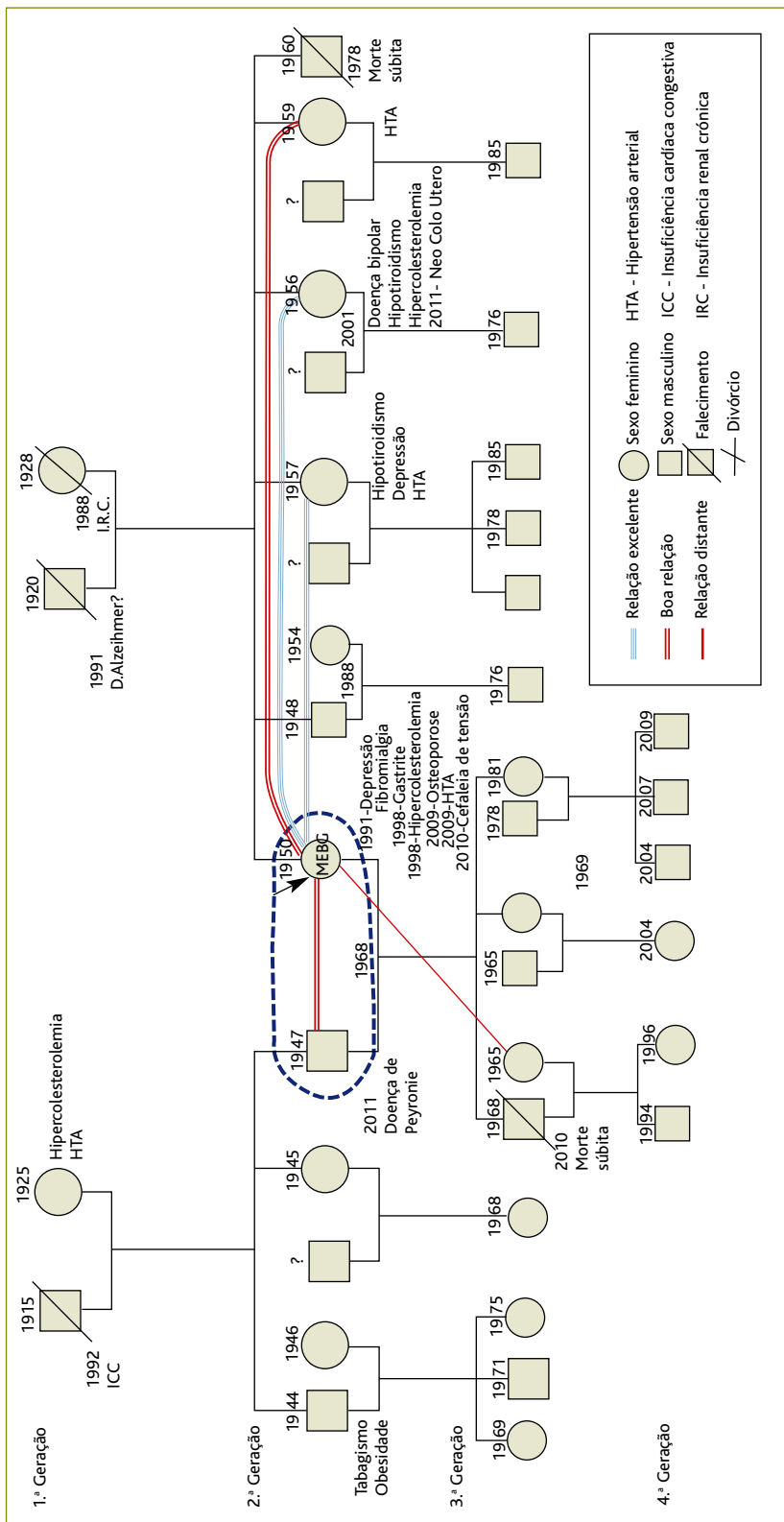


Figura 1. Genograma e psicofigura de Mitchel.



o qual mantinha uma relação muito próxima) foi necessário instituir novamente a medicação por reativação do seu estado depressivo.

Em Maio de 2011 comparece à consulta programada de saúde de adultos para mostrar os resultados (referentes a Outubro de 2010) do estudo analítico anual no âmbito da vigilância da sua HTA e colonoscopia realizada no âmbito do programa de rastreio do cancro do colo rectal. Devido a esquecimento, ainda não tinha mostrado estes resultados, apesar de ter recorrido à consulta várias vezes desde então. Nesta consulta, reconhece que «sinto-me menos cansada» mas que ainda «sinto muito a falta do filho». Manifesta alguma preocupação em relação aos dois netos que «ficaram sem pai». Analiticamente, de realçar apenas hipercolesterolemia (colesterol total=245 mg/dL, colesterol LDL=180mg/dL). Sem alterações do hemograma, transaminases, creatinina, hormona tiro-estimulante (TSH) ou T4 livre.

A colonoscopia revelou a presença de um pólipó sésil, com cerca de 7 mm, no cólon sigmóide proximal.

Os dados do exame objectivo nesta mesma consulta incluíam valores tensionais de 130/80 mm Hg, um índice de massa corporal (IMC) de 23 kg/m<sup>2</sup>, com perímetro abdominal de 80 cm e auscultação cardiopulmonar sem alterações.

É realizada educação para a saúde e constata-se que, por iniciativa própria, não tomava a estatina prescrita por «ter o colesterol normal em análises anteriores». É explicada a importância do cumprimento terapêutico e por fim renovado o receituário com reintrodução da estatina.

Concluída a consulta, e com auscultador na mão para chamar o próximo utente, a utente volta a entrar no gabinete para acrescentar «Já agora... o meu marido diz que eu não ando bem, mas eu acho que isto é tudo devido à minha depressão, não acha?». Refere ainda que «tropeço com facilidade e esqueço-me de tudo».

Convida-se a utente a entrar novamente no consultório e a sentar-se. Após uma entrevista dirigida às alterações referidas, regista-se o agravamento da cefaleia habitual, actualmente diária, de intensidade moderada, de predomínio temporo-parietal direito, tipo tensão, que melhora parcialmente com paracetamol 1000 mg mas que a acorda durante o sono. Nega alterações da visão, náuseas ou vômitos. Refere vertigens esporádicas associadas a desequilíbrio, com quedas da própria altura subsequentes. Nega alterações da sensibilidade ou da força muscular.

Ao exame neurológico encontra-se: Pupilas isocóricas, isorreativas e simétricas. Ausência de *nistagmus*. Movimentos oculares preservados. Prova de Weber com lateralização para a direita. Prova de *Rinne* normal bilateralmente (con-

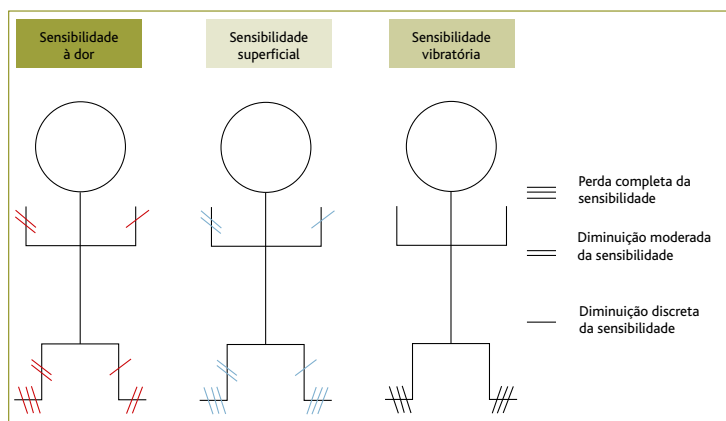
dução aérea > condução óssea). Sem alterações dos restantes pares cranianos. Prova de braços estendidos sem desvios ou dismetrias, discreto tremor do membro superior (dedos da mão) à esquerda, cinético simples. Prova dedo-nariz com discreto tremor ao atingir o alvo (com predomínio à esquerda).

Sem alterações de força muscular. Prova de *Mingazzini* sem desvios ou dismetrias. Sem alteração do tónus. Sem atrofia muscular. Prova de *Romberg* positiva com discreta queda para trás. Reflexos osteotendinosos aquilianos diminuídos bilateralmente e de forma assimétrica (menos vivo à esquerda). Restantes reflexos normais e simétricos. Reflexo plantar em flexão bilateralmente. Marcha em bicos de pés normal, discreto desequilíbrio na marcha apoiada nos calcanhars. Na figura 2 esquematizam-se as alterações de sensibilidade detectadas. Em relação à sensibilidade superficial, testa-se a sensibilidade dolorosa, com o bico pontiagudo de uma espátula de madeira (partida a meio para esse efeito). Destaca-se a perda completa de sensibilidade dolorosa do pé direito até ao tornozelo, com diminuição moderada desta mesma sensibilidade até ao terço inferior de perna direita e da mão direita até ao cotovelo homolateral. À esquerda, as alterações são mais discretas. A sensibilidade ao toque estava completamente abolida bilateralmente ao nível dos pés, com uma hipoestesia em meia dos membros inferiores (MI s) até ao terço inferior da perna, bilateral e mais pronunciado à direita. Hipoestesia a nível dos membros superiores (MS) até ao cotovelo, bilateralmente e mais pronunciada à direita.

Para testar a sensibilidade térmica, o teste é realizado com recurso ao diapasão, ora aquecido, ora resfriado pela água. Detecta-se evidente diminuição de sensibilidade a nível dos membros inferiores, nomeadamente a nível de ambos os pés (com predomínio à direita) para a sensibilidade de quente e frio. A sensibilidade vibratória, pesquisada com diapasão com frequência de 128 Hz, encontra-se diminuída à esquerda e abolida à direita (articulação interfalângica do *hálux* e proeminência maléolo medial). A otoscopia é normal, bilateralmente.

Perante os dados subjectivos e as evidentes alterações bilaterais e assimétricas da sensibilidade, coloca-se como hipótese de diagnóstico uma polineuropatia sensitiva de provável etiologia axonal.

Solicita-se o doseamento de vitamina B<sub>12</sub>, homocisteína e tomografia computadorizada crânio-encefálica (TC-CE) cujos resultados apresenta 5 dias depois. A TC-CE é normal e analiticamente salienta-se o doseamento de Vitamina B<sub>12</sub> no limite inferior da normalidade – 193 pg/ml (valores referên-



**Figura 2.** Alterações da sensibilidade no exame neurológico em Maio de 2011.

cia de 191 a 663 pg/ml) e aumento de homocisteína 20,7  $\mu\text{mol/L}$  (valores de referência  $\leq 12 \mu\text{mol/L}$ ).

Estabelece-se o diagnóstico de polineuropatia por défice de vitamina B<sub>12</sub> e negocia-se com a utente um plano terapêutico baseado na reposição da vitamina por via intramuscular em dias alternados. Solicita-se colonoscopia para exérese de pólipo sésil (cujo exame histológico viria a revelar tratar-se de um adenoma tubular, com displasia de baixo grau).

A doente é referenciada à consulta de Neurologia e avalia-se a utente regularmente, sempre que esta se dirige à unidade de saúde para administração da injeção intramuscular de vitamina B<sub>12</sub>.

Num novo contacto em Junho 2011, após consulta de Neurologia, a doente refere diminuição dos episódios de desequilíbrio. Ao exame neurológico a sensibilidade dolorosa do pé direito já não se encontra totalmente abolida e apresenta discreta melhoria da sensibilidade táctil.

Em conformidade com o colega de Neurologia, e atendendo a melhoria sintomática, mantém-se a reposição de vitamina B<sub>12</sub> agora por via oral.

Em Outubro de 2011 é portadora de resultados de análises realizadas na consulta de Neurologia (Quadro I) onde se destaca normalização dos valores de homocisteína.

A electromiografia revela «estudos sensitivos nos membros inferiores no limite da normalidade».

Do exame neurológico realizado nesta consulta (5 meses após início de reposição de vitamina B<sub>12</sub>) destaca-se ausência de alterações de sensibilidade de membros superiores e franca melhoria das sensibilidades vibratória, superficial e dolorosa dos membros inferiores (figura 3). Solicita-se endoscopia digestiva alta.

Novo contacto em Dezembro de 2011 e, após consulta de

Neurologia, a utente apresenta exame neurológico sem alterações da sensibilidade, prova de *Romberg* e prova de *Rinne* e *Webber* sem alterações. Ausência de desequilíbrio da prova de marcha com calcanhars. Reflexos aquilianos normais e simétricos bilateralmente. Mantém discreto tremor do membro superior esquerdo, cinético simples, evidenciado pela prova dos braços estendidos. A utente refere melhoria significativa das vertigens, sendo estas apenas esporádicas.

Em Janeiro de 2012 é portadora do resultado da endoscopia digestiva alta que revela, «mucosa gástrica com sinais de gastrite»; são efectuadas biópsias que revelam «gastrite atrófica crónica sem displasia ou sinais de malignidade, pesquisa de *Helicobacter pylori* negativa».

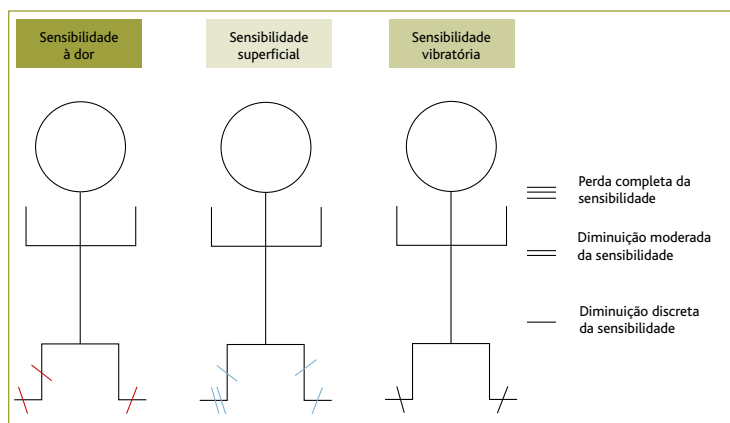
Perante o quadro clínico e o resultado da endoscopia, é solicitada a colaboração da consulta de Neurologia no sentido de realizar um estudo imunológico humoral (pesquisa de anticorpos anti-factor intrínseco e anticorpos anti-células parietais). No entanto este estudo é realizado por um laboratório externo à instituição não havendo previsão da data de entrega do seu resultado.

A utente mantém a terapêutica de reposição com administração intramuscular de cianocobalamina 1 mg, de dois em dois meses. A utente opta por esta via de administração, por considerar mais prática.

#### QUADRO I. Resultados de análises realizadas na consulta de Neurologia.

Parâmetro analítico	Resultados
Anticorpos anti-HIV 1 e 2	Negativo
Antigénio HBs	Negativo
Anticorpos anti-HCV	Negativo
VRDL	Não reactivo
Estudo da cinética do ferro	Sem alterações
Anticorpos antinucleares (ANA)	Negativo
Anticorpos anti-ds DNA	Negativo
Homocisteína	12 $\mu\text{mol/L}$
PTOG	Normal
HbA1c	5,4%

PTOG – Prova de tolerância oral à glicose, HbA1c – hemoglobina glicada



**Figura 3.** Alterações da sensibilidade no exame neurológico em Outubro de 2011.

Em consulta de reavaliação em Fevereiro de 2012, era evidente uma melhoria do humor e referia uma melhoria significativa da memória. Mostra-se muito satisfeita pois segundo a utente «até já tinha medo de andar na rua sozinha, porque caía tantas vezes...».

### COMENTÁRIO

Frequentemente, deparamo-nos com doentes que apresentam vários motivos de consulta, alguns dos quais se identificam apenas em fases avançadas da mesma.

Este caso clínico relata o exemplo de uma doente que, perante a necessidade de dar sentido ao que lhe acontecia, atribuía os seus sintomas a um quadro depressivo que se agravou na sequência da morte do filho. Assim, apesar de vários contactos com o seu médico de família, nunca tinha verbalizado sintomas que suscitassem um novo diagnóstico.

As queixas de desequilíbrio com consequentes quedas, cefaleias com características diferentes do seu padrão habitual e alteração da memória, apresentam-se como sintomas neurológicos inespecíficos que exigem a realização de um exame neurológico. Embora sumário, o exame neurológico permite detectar alterações da sensibilidade que não seriam conhecidas se não fossem especificamente pesquisadas.

Do exame neurológico realça-se a perda sensorial com predomínio distal, assimétrico e com envolvimento preferencial das fibras nervosas de pequeno diâmetro (alteração de sensibilidade superficial) o que aponta para uma polineuropatia provavelmente axonal.

É recomendado que os exames complementares de diagnóstico sejam realizados de uma forma selectiva e baseados nos dados da história clínica e dos resultados dos testes electro diagnósticos.<sup>1</sup> Embora esta abordagem seja de facto a

mais custo efectiva, uma revisão baseada na evidência de 2009 concluiu que, no doente com polineuropatia distal que não é inicialmente avaliado por estudos de condução nervosa, os exames complementares de diagnóstico mais rentáveis para a detecção de anomalias são: glicemia, nível de vitamina B<sub>12</sub> com acido metilmalónico (com ou sem homocisteína) e electroforese de proteínas.<sup>2</sup>

Uma vez que a utente era portadora de análises recentes que incluíam valores normais de glicemia e tinha registo recente no processo clínico de uma electroforese de proteínas normal, foram apenas solicitados os níveis de vitamina B<sub>12</sub> com homocisteína (análise de acido metilmalónico não participado a nível dos cuidados de saúde primários).

A avaliação suscitava dúvidas quanto à possibilidade de uma perda de audição neurossensorial do lado esquerdo o que, associado ao agravamento das cefaleias temporoparietais, poderia estar associado a uma lesão ocupando espaço. Assim, foi solicitada uma TC-CE.

Dados os valores de vitamina B<sub>12</sub> se encontrarem no limite inferior da normalidade, a medição da concentração sérica de homocisteína foi útil para esclarecer a provável relação com o défice de vitamina B<sub>12</sub>. Concentrações séricas de homocisteína estão elevadas na deficiência de vitamina B<sub>12</sub> devido a uma diminuição da taxa do seu metabolismo.<sup>3</sup>

Está documentado que doentes com valores de vitamina B<sub>12</sub> no limite inferior da normalidade podem ser verdadeiramente deficitários em cobalamina e responder à terapia de reposição,<sup>4,5</sup> com melhoria neurológica na maioria dos pacientes.<sup>6</sup> O raciocínio clínico foi orientado nesse sentido.

Quando presentes, as alterações neurológicas resultantes do défice de cobalamina consistem na desmielinização dos cordões dorsais e laterais da medula espinal. A neuropatia caracteriza-se inicialmente por parestesias e ataxia associada a perda do sentido de vibração e posição que pode progredir para fraqueza severa, espasticidade, clonus, paraplegia e até mesmo a incontinência fecal e urinária.<sup>1,7</sup>

Outras anormalidades neurológicas incluem degenerescência axonal dos nervos periféricos e desmielinização do córtex cerebral com sintomas do sistema nervoso central, incluindo perda de memória, irritabilidade e demência. Como foi observado neste caso, nem todos os pacientes com anormalidades neurológicas terão anemia ou macrocitose.<sup>5</sup>

Salienta-se ainda o facto de a utente negar alterações da sensibilidade, o que apontava no sentido de se tratar de uma instalação não aguda mas sim de carácter progressivo.

Iniciou-se a terapêutica de reposição de vitamina B<sub>12</sub> an-



tes da observação do colega de Neurologia. Esta decisão foi negociada com a utente uma vez que constitui uma prova terapêutica fundamental, sem prejuízo de comprometer futuras investigações.<sup>5</sup>

Embora tivesse sido diagnosticada a provável causa dos sintomas apresentados, o clínico optou pelo envio à consulta de Neurologia de modo a estabelecer um diagnóstico definitivo e excluir uma possível causa desmielinizante que só o estudo de condução nervosa poderia indiciar.

A electromiografia não revelou alterações de carácter desmielinizante, o que, associado à evidente melhoria das sensibilidades pesquisadas ao exame objectivo com reposição de vitamina B<sub>12</sub>, corroboram a hipótese diagnóstica inicialmente estabelecida.

Neste caso, as alterações neurológicas reverteram parcialmente após cinco meses do início da reposição e 7 meses depois a utente já não apresentava alterações da sensibilidade.

Em relação à via de administração para reposição terapêutica, os dados da literatura são ambíguos. Embora vários estudos apontem que vitamina B<sub>12</sub> por via oral parece ser pelo menos tão eficaz quanto a vitamina B<sub>12</sub> parentérica, a preocupação quanto à adesão do doente faz com que sejam várias as recomendações no sentido da reposição inicial ser por via parentérica.<sup>5,7</sup>

O tempo de tratamento necessário varia consoante a etiologia do défice (quadro II) e sua possível reversibilidade.<sup>5</sup>

Pela história clínica inicial, a gastrite surge como hipótese mais provável, sendo o uso prolongado do inibidor da bomba de prótons (IBP) um factor predisponente adicional.

Os IBP reduzem a absorção da vitamina B<sub>12</sub>, provavelmente pela inibição da proteólise intra-gástrica, pelo que a vitamina B<sub>12</sub> não se liga adequadamente à proteína R e factor intrínseco. Por outro lado, a acloridria resultante dos IBP pode causar o crescimento bacteriano no estômago, que pode acelerar o desenvolvimento da deficiência da cianocobalamina por produção de análogos da vitamina B<sub>12</sub> que competem pelos sítios de absorção com a cianocobalamina e pelo consumo da vitamina B<sub>12</sub> pelas bactérias.<sup>8</sup>

Neste caso clínico, a endoscopia digestiva alta confirmou uma gastrite atrófica, não sendo possível afirmar ainda se esta é ou não auto-imune.

Sendo esta uma causa sem potencial de reversibilidade, a utente tem indicação para fazer substituição por tempo indeterminado, que pode ser feito por via oral ou por via intra-muscular (IM),<sup>5,9</sup> dado serem vários os estudos que apontam uma eficácia sobreponível.

A utente optou pela via IM. Os esquemas de tratamento

## QUADRO II. Causas de défice de vitamina B<sub>12</sub>\*

### Causas de défice de vitamina B<sub>12</sub>

Anormalidades gástricas

Anemia perniciosa

Gastrectomia/cirurgia bariátrica

Gastrite

Gastrite atrófica auto-imune

### Doença de Intestino Delgado

Síndrome de malabsorção

Ressecção do íleo ou *bypass*

Doença de *Crohn*

Ansa cega

### Pancreatite

Insuficiência pancreática

### Dieta

Deficiência nutricional

Dieta vegetariana, alcoolismo

### Fármacos que bloqueiam a absorção

Biguanidas, inibidores de bomba de prótons, neomicina, anestesia por azoto

Deficiência hereditária de transcobalamina II

para administração IM variam mas consistem geralmente em reposições inicialmente de carga com regimes de manutenção de 1000 µg a cada um ou três meses.

O caso clínico descrito realça a importância de não desvalorizar os «já agora» dos doentes, sendo estas interrupções imprevisíveis frequentemente a chave do diagnóstico.

A própria utente desvalorizava as alterações que sentia, uma vez que estas tinham sido muitas vezes atribuídas aos antecedentes de depressão e fibromialgia. As consultas eram sempre dirigidas um pouco para a preocupação com o bem-estar da restante família, nomeadamente dos netos e com a morte do filho, todos os sintomas de novo foram por ela própria atribuídos à consequência da reactivação da depressão.

A deficiência de vitamina B<sub>12</sub> é mais frequente na população do que tem sido assumido.<sup>10-12</sup> Uma vez que o défice de vitamina pode causar danos neurológicos irreversíveis, o diagnóstico precoce é essencial. Neste sentido, o exame neurológico assumiu um papel primordial sem o qual não teria sido possível a abordagem diagnóstica relatada.

Após nove meses de instituição da terapêutica, as alterações de sensibilidade foram completamente revertidas. Cesaram as vertigens inicialmente referidas como frequentes



e associadas a desequilíbrio e quedas e assistiu-se a uma franca melhoria do humor e memória. Realça-se, por fim, a importância que o «já agora» assumiu neste caso, em que a abordagem diagnóstica e terapêutica se traduziu não apenas na prevenção das complicações advindas da deficiência da vitamina B<sub>12</sub> mas também na melhoria da qualidade de vida da utente.

#### BIBLIOGRAFIA

1. Rutkove SB. Overview of polyneuropathy. In: UptoDate; 2012. Disponível em: <http://www.uptodate.com> [acedido em 02/02/2012].
2. England JD, Gronseth GS, Franklin G, Carter GT, Kinsella LJ, Cohen JA, et al. Practice Parameter: evaluation of distal symmetric polyneuropathy: role of laboratory and genetic testing (an evidence-based review). Report of the American Academy of Neurology, American Association of Neuromuscular and Electrodiagnostic Medicine, and American Academy of Physical Medicine and Rehabilitation. *Neurology* 2009 Jan 13; 72 (2): 185-92.
3. Schrier SL. Physiology of vitamin B12 and folic acid deficiency. In: UptoDate; 2012. Disponível em: <http://www.uptodate.com> [acedido em 02/02/2012].
4. Green R, Kinsella LJ. Current concepts in the diagnosis of cobalamin deficiency. *Neurology* 1995 Aug; 45 (8): 1435-40.
5. Schrier SL. Diagnosis and treatment of vitamin B12 and folic acid deficiency. In: UptoDate; 2012. Disponível em: <http://www.uptodate.com> [acedido em 02/02/2012].
6. Vasconcelos OM, Poehm EH, McCarter RJ, Campbell WW, Quezado ZM. Potential outcome factors in subacute combined degeneration: review of observational studies. *J Gen Intern Med* 2006 Oct; 21 (10): 1063-8.
7. Schrier SL. Etiology and clinical manifestations of vitamin B12 and folic acid deficiency. In: UptoDate; 2012. Disponível em: <http://www.uptodate.com> [acedido em 02/02/2012].
8. Allen RH, Seetharam B, Podell E, Alpers DH. Effect of proteolytic enzymes on the binding of cobalamin to R protein and intrinsic factor. In vitro evidence that a failure to partially degrade R protein is responsible for cobalamin malabsorption in pancreatic insufficiency. *J Clin Invest* 1978 Jan; 61 (1): 47-54.
9. Oh R, Brown DL. Vitamin B12 deficiency. *Am Fam Physician* 2003 Mar 1; 67 (5): 979-86.
10. Baik HW, Russell RM. Vitamin B12 deficiency in the elderly. *Annu Rev Nutr* 1999; 19: 357-77.
11. Björkegren K, Svärdsudd K. Serum cobalamin, folate, methylmalonic acid and total homocysteine as vitamin B12 and folate tissue deficiency markers amongst elderly Swedes - a population-based study. *J Intern Med* 2001 May; 249 (5): 423-32.
12. Loikas S, Koskinen P, Irjala K, Löppönen M, Isoaho R, Kivelä SL, et al. Vitamin B12 deficiency in the aged: a population-based study. *Age Ageing* 2007 Mar; 36 (2): 177-83.

#### CONFLITOS DE INTERESSE

A autora declara não possuir qualquer tipo de conflitos de interesse.

#### ENDEREÇO PARA CORRESPONDÊNCIA

Nicole Ferreira Lage  
Rua Henrique Lopes 292 1º Dto Tras  
4900-716 Viana do Castelo  
E-mail: [nicky.lage@gmail.com](mailto:nicky.lage@gmail.com)

Recebido em 29/04/2012

Aceite para publicação em 16/12/2012

#### ABSTRACT

##### JUST ONE MORE THING, DOCTOR...

**Introduction:** One of the challenges family doctors face is the management of the unexpected. This case report describes the consequences of listening to a comment of "just one more thing, doctor..."

**Case description:** A sixty year-old woman with a history of fibromyalgia, who was a frequent attender in a primary health care clinic, visited her family doctor to present the results of diagnostic tests that had been requested at the previous visit. At the end of the consultation, the patient added that her husband had commented that she was not well and she reported memory loss, frequent episodes of losing her balance and falling, and more tension headaches. Neurological examination revealed asymmetric distal sensory loss, unsteady gait, a Weber test lateralizing sound to the right, diminished bilateral ankle reflexes and a Romberg test that was positive with a slight backward sway. Laboratory tests revealed vitamin B<sub>12</sub> at the lower limit of the normal range and increased plasma homocysteine. Cobalamin replacement was initiated with partial remission of the sensory abnormalities after five months of therapy. Nine months later, the sensory changes returned to normal, with improved mood and memory and a decreased number of falls. Upper gastrointestinal endoscopy revealed atrophic gastritis, which indicated that lifelong treatment with cobalamin would be necessary.

**Comment:** Patients with low-normal serum cobalamin may present with neurological abnormalities that respond to replacement therapy. An appropriate response to the simple comment of "one more thing, doctor" was the key to diagnosis and therapy that prevented irreversible complications and improved the patient's quality of life.

**Keywords:** Vitamin B<sub>12</sub> Deficiency; Polyneuropathy.