



Rabdomiólise secundária a vacina contra COVID-19: relato de caso

Andreia Oliveira,¹ Rita Paraíso,¹ Paola Lobão,² Vanessa Guerreiro³

RESUMO

Introdução: A rabdomiólise caracteriza-se por uma lesão do músculo esquelético. Foi descrita como complicação da COVID-19, mas foram relatados poucos casos associados à sua vacinação.

Descrição do caso: Após alta hospitalar de uma doente de 80 anos, o médico de família recebeu o relatório de admissão por queixas algícas e diminuição da força nos membros inferiores. Foram excluídas as causas comuns de rabdomiólise, destacando-se a administração da primeira dose da vacina contra COVID-19 (Vaxzevria®) na véspera do internamento. Após instituição terapêutica, os sintomas melhoraram e teve alta hospitalar. Com uma avaliação completa colocou-se a hipótese de ser um dos primeiros casos de rabdomiólise relacionada com uma vacina de vetor recombinante de adenovírus contra a COVID-19.

Comentário: Deve ser considerada a possibilidade de rabdomiólise induzida pela vacina COVID-19 como um efeito adverso potencialmente grave desta em doentes com mialgia, fraqueza muscular e colúria. Ainda assim, pela sua baixa frequência, subsiste uma relação risco-benefício favorável à vacinação.

Palavras-chave: Rabdomiólise; Vacina; COVID-19.

INTRODUÇÃO

A rabdomiólise é uma síndrome clínica caracterizada por lesão muscular, com libertação do conteúdo intracelular para a circulação, como mioglobina e eletrólitos, associando-se frequentemente a lesão renal aguda (LRA).¹⁻² A etiologia é diversa, podendo contemplar imobilização, trauma, exercício físico intenso, desregulação térmica, miopatias autoimunes, desidratação, fatores genéticos, abuso de substâncias, medicação e infeções. Dentro das infeções destacam-se as bacterianas severas e virais por VIH, influenza A e B e, mais recentemente, infeção por SARS-CoV-2.³⁻⁵ O mecanismo fisiopatológico da lesão muscular na infeção por SARS-CoV-2 não está esclarecido, colocando-se as hipóteses da entrada direta

do vírus no miócito através dos recetores da enzima de conversão da angiotensina^{2,4-5} e uma reação imunológica exagerada resultando numa “tempestade de citocinas” que desencadearia a lesão muscular.⁶ A abordagem requer avaliação dos fatores de risco, história clínica, exame físico e análises laboratoriais, sendo o diagnóstico confirmado por elevação dos níveis de creatinaquinase (CK).^{2,6} O tratamento envolve três vertentes: descontinuação do fator causal de danos ao músculo-esquelético, identificação de complicações potencialmente fatais e prevenção de LRA.^{2,5} Neste sentido, a ressuscitação volémica precoce e agressiva é a principal intervenção terapêutica recomendada.²

Apesar de raro, existem relatos de casos de rabdomiólise associados à vacinação, mais comumente com a vacina contra a gripe⁷⁻⁸ e, até ao momento, a nível mundial, raríssimos casos descritos de associação de rabdomiólise com a vacinação contra a COVID-19.^{3,5,7} O alerta para estes possíveis efeitos secundários da vacinação é particularmente importante para os cuidados de saúde primários, visto serem responsáveis pela vigilância nos centros de vacinação COVID-19, assim como

1. Médica Interna de Medicina Geral e Familiar. USF Ria Formosa, ACeS Central. Faro, Portugal.

2. Médica Assistente de Medicina Geral e Familiar. UCSP São Brás de Alportel, ACeS Central. São Brás de Alportel, Portugal.

3. Médica Assistente Graduada de Medicina Geral e Familiar. USF Ria Formosa, ACeS Central. Faro, Portugal.



pelo primeiro contacto do utente com eventuais complicações.

Este relato apresenta um dos primeiros casos descritos em Portugal de rabdomiólise como complicação da vacina baseada em vetor adenoviral para a COVID-19, num doente sem fatores predisponentes conhecidos.

DESCRIÇÃO DO CASO

Utente do sexo feminino, 80 anos, caucasiana, com o 4.º ano de escolaridade, costureira reformada, parcialmente autónoma nas atividades de vida diária, inserida numa família nuclear, na fase VIII do ciclo de vida familiar de *Duvall*, vivendo sozinha com apoio de familiares. Apresenta antecedentes pessoais de obesidade, hipertensão arterial, insuficiência cardíaca com fração de ejeção preservada de presumida etiologia hipertensiva, polineuropatia sensitiva axonal ligeira dos membros inferiores, que condiciona ligeiramente a marcha, alterações degenerativas da coluna lombar, capsulite do ombro direito e síndrome demencial ligeira, medicada habitualmente com omeprazol, ácido acetilsalicílico, triflusal, telmisartan, bisoprolol e tramadol em SOS. Sem antecedentes familiares relevantes.

Em maio/2021 recorre ao serviço de urgência por mialgias e diminuição da força muscular nos membros inferiores, com início na noite anterior. Nega febre e queixas cardiovasculares, respiratórias, gastrointestinais ou genito-urinárias. Nega queda ou episódio traumático. Nega diagnóstico prévio de COVID-19. Sem introdução de nova medicação ou incumprimento da medicação habitual; no entanto, destaca-se que, na véspera da admissão hospitalar, havia sido administrada a primeira toma da vacina contra a COVID-19 (Vaxzevria®).

Ao exame objetivo encontra-se hemodinamicamente estável. Evidencia-se a incapacidade para realizar levante da cama e marcha autónoma. Sem outros achados valorizáveis.

Analicamente, destaque para leucócitos 17,3 (valor de referência 4.0-10.0) $\times 10^9$, D-dímeros 877 (valor de referência < 500) ng/mL, NT pro-BNP 1841 (valor de referência < 450) pg/mL, AST 61 (valor de referência 5-34) UI/L, CK 1550 (valor de referência 29-168) UI/L, mioglobina 364 (valor de referência < 106) $\mu\text{g/L}$, LDH 312 (valor de referência 125-243) UI/L e PCR 17 (valor de re-

ferência < 5) mg/L. Sem lesão renal aguda nem necessidade de terapia de substituição renal. A urina II revela cor amarela-clara com presença de sangue, mas sem quantidade de eritrócitos significativa. Os níveis de CK aumentam no dia seguinte para 1736 U/L (Figura 1). O teste RT-PCR para SARS-CoV-2 é negativo. A tomografia computadorizada crânio-encefálica não revela alterações de caráter recente, nomeadamente acidente vascular cerebral. Foram também realizados eletrocardiograma, radiografia de tórax e ultrassonografia com estudo *doppler* dos membros inferiores, que não apresentaram alterações de relevo, permitindo excluir patologia cardíaca aguda, infeção respiratória aguda e trombose venosa profunda, respetivamente.

Uma vez excluídas as principais etiologias de rabdomiólise, mediante realização de anamnese, exame objetivo e exames laboratoriais/imagiológicos e associando a relação temporal entre a administração da vacina e o início do quadro, a doente é internada por rabdomiólise provavelmente secundária à primeira toma de vacina contra a COVID-19. Objetivou-se vigilância clínico-laboratorial e tratamento por hidratação intravenosa.

Verifica-se uma evolução diária favorável, com resolução do quadro de rabdomiólise e progressiva autonomia na marcha, contudo necessitando de apoio de terceiros.

Ao oitavo dia de internamento encontra-se clinicamente estável e o valor de CK diminui para 161 U/L (Figura 1), pelo que tem alta com indicação para acompanhamento pelo seu médico de família para avaliação das necessidades da doente e família.

Este episódio agudo resultou num aumento da debilidade física e psicológica da doente, pelo que foi encaminhada para programa de reabilitação em clínica convencionada para treino de equilíbrio/marcha e foi instituída terapêutica antidepressiva. Alguns meses mais tarde foi aconselhada pelo seu médico de família a completar o esquema vacinal contra a COVID-19, mas com vacina baseada em mRNA, pelo que terão sido administradas as restantes doses de outra vacina (Comirnaty®), sem intercorrências a registar.

COMENTÁRIO

Os efeitos adversos mais comumente reconhecidos da vacina contra a COVID-19 incluem dor no local

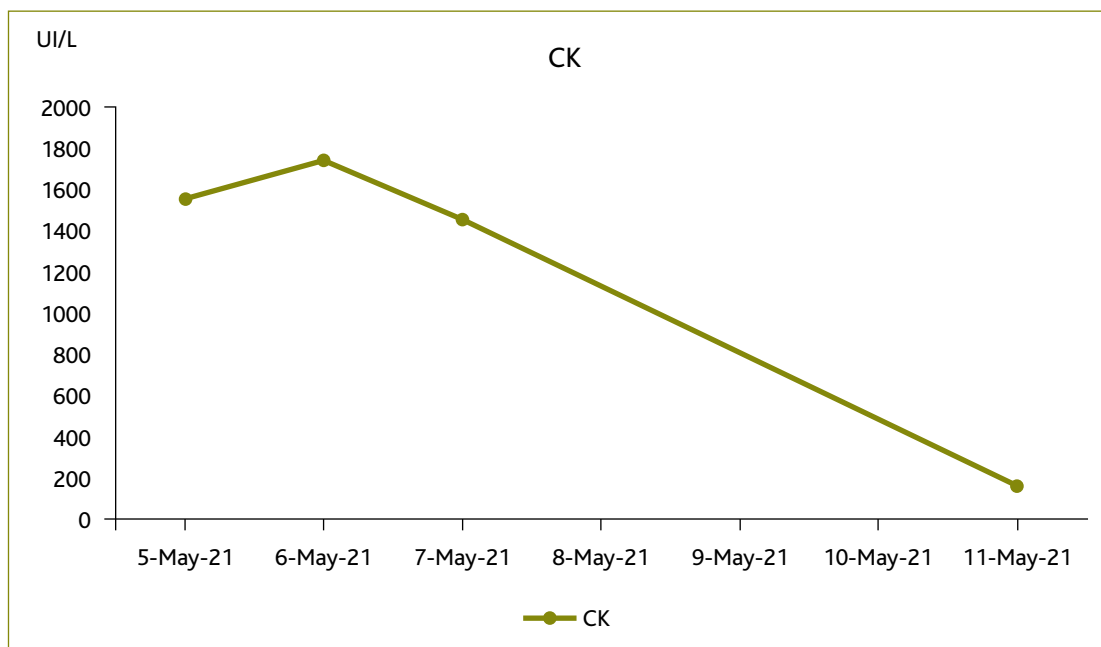


Figura 1. Evolução laboratorial dos níveis séricos da creatina quinase (CK) ao longo do período de internamento. A doente dá entrada no serviço de urgência em 5/maio/2021, altura em que é instituída terapêutica com hidratação intravenosa, verificando-se um pico sérico de CK no dia seguinte, com posterior evolução laboratorial em decrescendo, que acompanha a melhoria clínica progressiva. Os valores de referência de CK variam entre 29-168 UI/L.

da injeção, febre, fadiga, cefaleias, náuseas e mialgias.^{3,5} Ocorrências como as observadas no presente caso são raras e potencialmente fatais.³ Assim, é importante reconhecer a rabdomiólise para implementação do adequado tratamento atempadamente.¹

Colocada a hipótese diagnóstica de rabdomiólise deve-se prosseguir para investigação etiológica. Neste caso clínico, através da colheita da anamnese e exame objetivo, foram descartadas as seguintes causas: fatores genéticos, pois não existe história familiar de doenças hereditárias nem de episódios pessoais semelhantes no passado; imobilização, por se tratar de uma pessoa moderadamente ativa, sem internamentos ou intervenções cirúrgicas recentes; traumatismo, já que a doente negou trauma recente; exercício físico intenso, visto não ter havido aumento da atividade física habitual; desregulação térmica, por ausência de febre ou hipotermia, o que foi confirmado à entrada no serviço de urgência; desidratação, pelo consumo habitual de aproximadamente um litro de água diariamente, cor-

roborado analiticamente (sem hipernatremia, urina II de cor clara e com densidade dentro dos valores de referência); abuso de substâncias, nomeadamente tabaco, álcool e drogas, que foi negado; medicação, uma vez que, mediante consulta da plataforma de Prescrição Eletrónica de Medicamentos, não se verificaram alterações recentes da medicação habitual, não estava medicada com estatina, além de ter negado o consumo de medicação de venda livre ou produtos de ervanária. A hipótese de miopatias autoimunes foi excluída, porque a doente não tem historial clínico-laboratorial sugestivo destas patologias. Além disso, no episódio relatado verificou-se início súbito de mialgias e diminuição da força muscular, com resolução completa do quadro e normalização dos valores de CK após instituição de soroterapia, ao invés de ter evoluído progressivamente. Também foi descartada a etiologia infecciosa pela manutenção de apirexia sem foco identificável, com parâmetros inflamatórios discretamente aumentados e teste molecular da COVID-19 negativo.



Após avaliação completa concluiu-se que a doente apresentava rabdomiólise associada à vacina, dada a evolução clínico-laboratorial, cronograma dos eventos e exclusão de explicação alternativa. Decorrente da elevada suspeição clínica recebeu fluidoterapia precocemente, evitando o desenvolvimento de LRA, devido a obstrução tubular por precipitação de mioglobina, citotoxicidade por radicais livres e vasoconstrição renal em resposta ao deslocamento do líquido extracelular para os músculos traumatizados.^{2,9} Dada a resposta laboratorial favorável ao tratamento e resolução de sintomas não foi realizado teste confirmatório, como biópsia muscular.

Na sequência deste episódio de internamento com imobilização prolongada e apesar da resolução completa das queixas, a doente não recuperou totalmente a sua funcionalidade basal, aumentando, dessa maneira, a sua dependência de terceiros. Tendo a medicina geral e familiar uma visão holística do indivíduo, mune-se da capacidade de identificar os motivos de diminuição de funcionalidade além dos físicos, particularmente a constatação da própria vulnerabilidade no idoso, receio de novos internamentos e readaptação à nova realidade, que poderão ter impacto psicológico considerável. No presente caso destacam-se o diagnóstico das necessidades e possibilidades da doente e respetiva família, assim como o ensino e aconselhamento personalizado. Portanto, a abordagem biopsiossocial do médico de família foi fundamental no processo de reabilitação desta doente, pelo exercício de coordenação e orientação de cuidados para os recursos da comunidade disponíveis.

Atualmente, os centros de vacinação COVID-19 encontram-se sob alçada da medicina geral e familiar e o centro de saúde é a principal porta de entrada do utente nos serviços de saúde, pelo que importa lembrar a rabdomiólise como um possível efeito adverso das vacinas contra a COVID-19. Efetivamente, podem surgir mialgias de ligeira intensidade e rápida resolução até três dias a seguir à vacinação¹⁰⁻¹¹ e o médico de família deverá estar apto a identificar a sintomatologia, que não se enquadra no padrão expectável, para agir em conformidade.

De acordo com a revisão de literatura, este artigo descreve um dos primeiros casos de rabdomiólise após administração de uma vacina baseada em vetor ade-

noviral para COVID-19 (Vaxzevria®) numa doente sem fatores predisponentes evidentes. O possível mecanismo fisiopatológico será uma resposta imune exagerada aos adjuvantes da vacina, descrito como uma síndrome autoimune/inflamatória, representando um espectro de fenómenos autoimunes após a exposição a fatores externos com atividade adjuvante, incluindo rabdomiólise.⁶⁻⁷

Tendo em consideração que o diagnóstico e tratamento precoces se traduzem num excelente prognóstico,⁴ o presente caso alerta para a possibilidade de rabdomiólise induzida pela vacina contra a COVID-19 como um efeito adverso potencialmente grave em doentes que iniciem a tríade clássica de apresentação: mialgia, diminuição da força muscular e colúria. Não obstante, a avaliação risco-benefício para a vacinação continua a mostrar um equilíbrio favorável.²

REFERÊNCIAS BIBLIOGRÁFICAS

1. Zimmerman J, Shen MC. Rhabdomyolysis. *Chest*. 2013;144(3):1058-65.
2. Ajmera KM. Fatal case of rhabdomyolysis post-COVID-19 vaccine. *Infect Drug Resist*. 2021;14:3929-35.
3. Fragkou PC, Dimopoulou D. Serious complications of COVID-19 vaccines: a mini-review. *Metabol Open*. 2021;12:100145.
4. Khosla SG, Nylen ES, Khosla R. Rhabdomyolysis in patients hospitalized with COVID-19 infection: five case series. *J Investig Med High Impact Case Rep*. 2020;8:2324709620984603.
5. Nassar M, Chung H, Dhayaparan Y, Nyein A, Acevedo BJ, Chicos C, et al. COVID-19 vaccine induced rhabdomyolysis: case report with literature review. *Diabetes Metab Syndr*. 2021;15(4):102170.
6. Haroun MW, Dieiev V, Kang J, Barbi M, Nia SF, Gabr M, et al. Rhabdomyolysis in COVID-19 patients: a retrospective observational study. *Cureus*. 2021;13(1):e12552.
7. Mack M, Nichols L, Guerrero DM. Rhabdomyolysis secondary to COVID-19 vaccination. *Cureus*. 2021;13(5):e15004.
8. Rajaratnam N, Govil S, Patel R, Ahmed M, Elias S. Rhabdomyolysis after recombinant zoster vaccination: a rare adverse reaction. *J Community Hosp Intern Med Perspect*. 2021;11(1):145-6.
9. Gelbenegger G, Cacioppo F, Firbas C, Jilma B. Rhabdomyolysis following Ad26.COV2.S COVID-19 vaccination. *Vaccines*. 2021;9(9):956.
10. Edwards KM, Orenstein WA. COVID-19: vaccines. In: UpToDate [Internet]; 2022 [updated 2022 Dec; cited 2022 Oct 6]. Available from: <https://www.uptodate.com/contents/covid-19-vaccines>
11. Deng L, Glover C, Dymock M, Pillsbury A, Marsh JA, Quinn HE, et al. The short term safety of COVID-19 vaccines in Australia: AusVaxSafety active surveillance, February – August 2021. *Med J Aust*. 2022; 217(4):195-202.

CONTRIBUTO DOS AUTORES

Redação do *draft* original, AMO, RP e PL; redação, revisão e validação do



texto final, AMO, RP, PL e VG; visualização, AMO. Todos os autores leram e concordaram com a versão final do manuscrito.

CONFLITOS DE INTERESSES

Os autores declaram não possuir quaisquer conflitos de interesse.

FINANCIAMENTO

Sem fontes de financiamento para publicação deste artigo.

ENDEREÇO PARA CORRESPONDÊNCIA

Andreia Oliveira

E-mail: amarreiros@arsalgarve.min-saude.pt

<https://orcid.org/0000-0001-8262-3065>

Recebido em 01-07-2022

Aceite para publicação em 22-10-2022

ABSTRACT

RHABDOMYOLYSIS SECONDARY TO COVID-19 VACCINATION: CASE REPORT

Introduction: Rhabdomyolysis is characterized by skeletal muscle injury. It has been described as a complication of COVID-19 infection, but few cases associated with COVID-19 vaccination have been reported.

Case report: After the hospital discharge of an 80-year-old female patient, the family doctor received the admission report for pain and weakness in her lower limbs. Common causes of rhabdomyolysis were excluded; however, it is noteworthy that she had been given the first dose of the vaccine against COVID-19 (Vaxzevria®) one day prior to admission. After management, the symptoms improved, and she was discharged. After a complete evaluation, the patient was found to have vaccine-related rhabdomyolysis, becoming one of the first cases of rhabdomyolysis following an adenoviral vector-based vaccine for COVID-19.

Comment: Physicians should be aware of the possibility of COVID-19 vaccine-induced rhabdomyolysis as a potentially serious side-effect in patients with myalgia, weakness, and dark urine. Nonetheless, the benefit-risk assessment shows a favorable balance.

Keywords: Rhabdomyolysis; Vaccine; COVID-19.
