



# Quando a atipia desafia o diagnóstico: relato de um caso de herpes zoster

Teresa Raquel Vaz,<sup>1</sup> Catarina Sofia Pinto<sup>1</sup>

## RESUMO

**Introdução:** O herpes zoster (HZ) é uma doença que resulta da reativação do vírus varicela-zoster (VVZ). Tipicamente manifesta-se como um exantema vesicular doloroso que segue a distribuição de um dermatomo. Contudo, existem outras formas menos frequentes em que o HZ se manifesta em vários dermatomos, como é o caso do HZ multidermatomal.

**Descrição do caso:** Trata-se de uma doente do sexo feminino de 72 anos, que recorreu à consulta com dor hemicraneana e mandibular à esquerda, associada a áreas eritematosas dispersas pelo couro cabeludo do hemicrânio esquerdo, na hélice do pavilhão auricular esquerdo, com vesículas milimétricas e uma pequena lesão eritematosa na região mandibular esquerda com esboço de vesículas. Foi medicada com valaciclovir 1000 mg de 8 em 8 horas durante sete dias, com melhoria progressiva das queixas algícas e do exantema.

**Comentário:** O HZ clássico de dermatomos torácicos é o mais frequentemente descrito na literatura. Existem vários relatos de caso de HZ multidermatomal, afetando sobretudo a cabeça e o pescoço, tendo já sido propostos mecanismos que podem explicar a maior propensão do VVZ para se disseminar por vários dermatomos nestas localizações. Apesar de menos frequente, é importante conhecermos esta manifestação atípica de HZ, de modo a permitir o diagnóstico e tratamento precoces, no sentido de melhorar o prognóstico e diminuir complicações, como a dor neuropática crónica.

**Palavras-chave:** Vírus varicela-zoster; Herpes zoster; Multidermatomal; Cervical; Trigémio; Relato de caso.

## INTRODUÇÃO

A infecção pelo vírus varicela-zoster (VVZ) provoca duas entidades clinicamente distintas.<sup>1-4</sup> A varicela, que é a infecção primária, tende a ocorrer tipicamente durante a infância ou adolescência e caracteriza-se por lesões vesiculares numa base eritematosa em diferentes estadios de desenvolvimento, concentrando-se sobretudo na face e no tronco.<sup>1-6</sup> O herpes zoster (HZ), ou *zona*, resulta da reativação do VVZ e caracteriza-se por uma erupção vesicular dolorosa, unilateral e que geralmente é restrita a um dermatomo.<sup>1-2,4,6-11</sup>

Após a primo-infecção, o VVZ fica latente nos gânglios dos nervos cranianos e dorsais sensitivos.<sup>7,10-11</sup> A imunidade mediada pelas células T previne a reativação do VVZ em indivíduos imunocompetentes.<sup>4,6,12</sup> Contudo, quando ocorre declínio no número e/ou função

das células T, como sucede nos indivíduos mais velhos ou em situações de imunodepressão, pode ocorrer reativação do VVZ de um gânglio da raiz dorsal, resultando na clássica erupção cutânea vesicular localizada a um dermatomo.<sup>1,4,7,9,11</sup> Esta reativação também pode ocorrer espontaneamente.<sup>9</sup>

Na Europa, a incidência anual de HZ varia entre 2,0 e 4,6 casos/1.000 indivíduos/ano, assistindo-se a um aumento da incidência após os 50 anos, com 20% dos casos a ocorrer entre os 50 e os 59 anos e 50% a partir dos 60 anos.<sup>13</sup>

Tipicamente, o HZ manifesta-se na sua forma localizada, com um exantema vesicular doloroso que segue a distribuição de um dermatomo, sem cruzar a linha média.<sup>4,8,11,13</sup>

Além da apresentação clássica do HZ, outras, menos comuns, estão descritas na literatura e incluem o herpes zoster duplex ou multiplex, o herpes zoster disseminado e o herpes zoster multidermatomal, os quais ocorrem

1. USF Nova Via, ACeS Espinho/Gaia, Valadares, Portugal.



predominantemente em indivíduos imunocomprometidos ou idosos.<sup>3,7,14</sup> O diagnóstico de HZ duplex ou multiplex implica a reativação do VVZ em dois ou mais dermatômos não contíguos, respetivamente.<sup>3,14</sup> O HZ disseminado refere-se à reativação do VVZ com, pelo menos, vinte vesículas distribuídas para além do dermatômo primariamente afetado ou dos dermatômos adjacentes a este ou ainda evidência de disseminação da infeção para órgãos viscerais.<sup>3,14</sup> Já o HZ multidermatomal é caracterizado pela presença de vesículas distribuídas por dois ou mais dermatômos contíguos, unilateralmente e sem evidência de doença disseminada.<sup>3,5,14</sup>

Geralmente, o diagnóstico é clínico, baseado no exantema característico e nos sintomas.<sup>4,14-15</sup> Contudo, na presença de casos atípicos e duvidosos pode recorrer-se a testes específicos, como a pesquisa de ADN do VVZ através de *polymerase chain reaction* (PCR) ou pesquisa do antígeno do VVZ por imunofluorescência.<sup>4,14-15</sup>

A infeção por HZ na sua forma típica inicia-se com sintomas prodrómicos, que podem incluir dor, febre, mal-estar geral, cefaleias, prurido e parestesias e que precedem o aparecimento do *rash* cutâneo em cerca de 48 a 72 horas.<sup>1</sup> Após esta fase prodrómica surgem as manifestações cutâneas com aparecimento de máculas ou pápulas eritematosas que evoluem para vesículas em 12 a 24 horas e, mais tarde, para pústulas em um a sete dias e eventualmente para crostas em 14 a 21 dias.<sup>1,9</sup>

Estabelecido o diagnóstico ou a sua suspeita, a maior parte dos autores considera adequado tratar os casos atípicos da mesma forma que os casos clássicos, de acordo com os seguintes tratamentos de primeira linha, por via oral: famciclovir (500 mg, três vezes por dia, durante sete dias), valaciclovir (1000 mg, três vezes por dia, durante sete dias) ou aciclovir (800 mg, cinco vezes por dia, durante sete a dez dias).<sup>4,15</sup>

O objetivo do tratamento do HZ é acelerar a resolução do quadro, reduzir a gravidade e a duração da dor aguda, evitando a sua cronificação e conseqüente desenvolvimento de complicações como a nevralgia pós-herpética.<sup>3,8</sup>

Além do tratamento antivírico, não deve ser esquecido o analgésico, com recurso a fármacos como anti-inflamatórios não esteroides (AINE), paracetamol ou opioides (minor ou major) para o alívio da dor aguda. Salva-guarda-se que a utilização de lidocaína tópica nesta fase está contraindicada nos casos de HZ com pele não íntegra.<sup>4</sup>

Apesar da dor severa, o HZ geralmente tem um curso benigno e autolimitado nos indivíduos imunocompetentes.<sup>8</sup> Não obstante, os doentes com HZ também podem desenvolver complicações, algumas delas graves, as quais ocorrem principalmente em indivíduos imunodeprimidos.<sup>8</sup> As complicações do HZ são sobretudo neurológicas, sendo a nevralgia pós-herpética a mais comum.<sup>2,4,8</sup> Esta condição caracteriza-se por uma dor incapacitante, que persiste vários meses, com impacto na qualidade de vida do doente.<sup>2,4,8</sup> Tanto a incidência como a duração da nevralgia pós-herpética estão diretamente relacionadas com a idade do doente.<sup>2</sup>

Outra possível complicação a que se deve estar atento, caso haja envolvimento do ramo oftálmico do nervo trigémio, é o HZ oftálmico, que pode provocar patologia ocular (como queratite, retinite e episclerite) potencialmente causadora de cegueira, bem como uma hemiparesia contralateral.<sup>2,4</sup>

O envolvimento do nervo trigémio também pode complicar com HZ ótico, que se caracteriza por otalgia severa e eritema vesicular no pavilhão auditivo e no canal auditivo externo, podendo evoluir com sintomas de vertigem, *tinnitus*, perda auditiva, náuseas e vômitos.<sup>1</sup> Quando associado ao HZ ótico surge uma paralisia facial ipsilateral e perda do paladar nos 2/3 anteriores da língua – é a síndrome de Ramsay Hunt.<sup>1,4,9</sup>

Este artigo tem como objetivo apresentar um caso de HZ multidermatomal, destacando os desafios e a importância do diagnóstico precoce desta condição, no sentido de melhorar o prognóstico e diminuir complicações, como a dor neuropática crónica.

## DESCRIÇÃO DO CASO

Doente do sexo feminino de 72 anos, que reside com o marido, encontrando-se na fase VIII do Ciclo de Vida Familiar de *Duvall*. Tem o 4.º ano de escolaridade e encontra-se reformada.

Apresenta como antecedentes pessoais histerectomia total e anexectomia bilateral por adenocarcinoma do endométrio, cirurgia à síndrome do túnel cárpico à direita, hipotireoidismo primário (tiroidite de Hashimoto), síndrome angodepressiva, gastrite crónica, obesidade, dislipidemia e incontinência urinária de esforço. Encontra-se medicada habitualmente com esomeprazol 20 mg 1 vez por dia, mexazolam 1 mg 1 vez por dia, sertralina 50 mg 1 vez por dia, cloreto de



tróspio 20 mg 1 vez por dia, sinvastatina 20 mg 1 vez por dia e levotiroxina 0,1 mg 1 vez por dia.

Recorreu à consulta de doença aguda na sua Unidade de Saúde Familiar (USF), onde foi observada pelo seu médico de família (MF), por dorsalgia com sete dias de evolução que terá evoluído para cervicalgia há cinco dias com irradiação à orelha esquerda, que a doente descreve como sensação de “espetadela” e que classifica como uma dor 6-7/10 na Escala Numérica da Dor, alegadamente refratária ao paracetamol e sem associação a qualquer trauma. Ao exame objetivou-se apirexia, edema e rubor do couro cabeludo à esquerda, coincidente com a região dolorosa e em região de cicatriz prévia. Por suspeita de infeção cutânea do couro cabeludo foi medicada com amoxicilina + ácido clavulânico (875 mg + 125 mg) de 12 em 12 horas e ibuprofeno 600 mg de 12 em 12 horas.

No dia seguinte recorreu ao serviço de urgência (SU) do hospital com queixas de cefaleia occipital esquerda, sem melhoria com a terapêutica analgésica instituída no dia anterior. Ao exame objetivo mantinha-se apirética e observou-se eritema occipital sem vesículas. Foi-lhe administrado diazepam e cetorolac e teve alta com indicação para vigilância de sinais de alarme.

Um dia depois voltou a recorrer à consulta de doença aguda na sua USF, onde foi observada por outro médico que não o seu MF, por manter dor hemicraniana e dor na região mandibular esquerda de novo que classificava como 8-9/10. Descrevia a sensação de “espetadela e queimor” e referia que as queixas algicas não aliviavam com qualquer medicação instituída nos episódios prévios, tendo agravado de intensidade. Referia ainda prurido no couro cabeludo. Ao questionar a adesão terapêutica constatou-se que a utente tinha realizado apenas duas tomas isoladas de paracetamol 1000 mg antes de recorrer à consulta aberta da sua USF e que a toma de ibuprofeno não tinha sido realizada corretamente, nomeadamente teria tomado ibuprofeno numa dose inferior à prescrita e em intervalos irregulares. Apresentava-se muito queixosa e chorosa. Ao exame físico objetivaram-se áreas eritematosas, acompanhadas de lesões de coceira, dispersas pelo couro cabeludo do hemicrânio esquerdo desde a região occipital até à frontal, dolorosas à palpação, eritema na hélice do pavilhão auricular esquerdo com vesículas milimétricas e uma pequena lesão eritematosa na região mandibular esquerda com esboço de vesículas (Figuras 1 a 3).

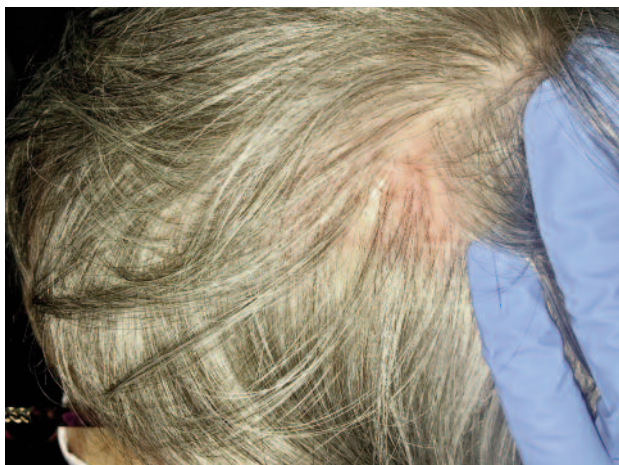
Perante o quadro clínico de pródromos de dor, de características neuropáticas, com subsequente aparecimento de lesões exantemáticas vesiculares, assumiu-se o diagnóstico de HZ, neste caso multidermatomal, uma vez que afetava quatro dermatomas adjacentes, inervados pelos ramos occipital maior (C2) e menor (C3) do plexo cervical superficial e pelos ramos oftálmico (V1) e mandibular (V3) do nervo trigémio (Figura 4).

A utente foi medicada com valaciclovir 1000 mg de 8 em 8 horas durante sete dias. Para tratamento sintomático iniciou-se desloratadina 5 mg (um a dois comprimidos por dia) e paracetamol 1000 mg de 8 em 8 horas.

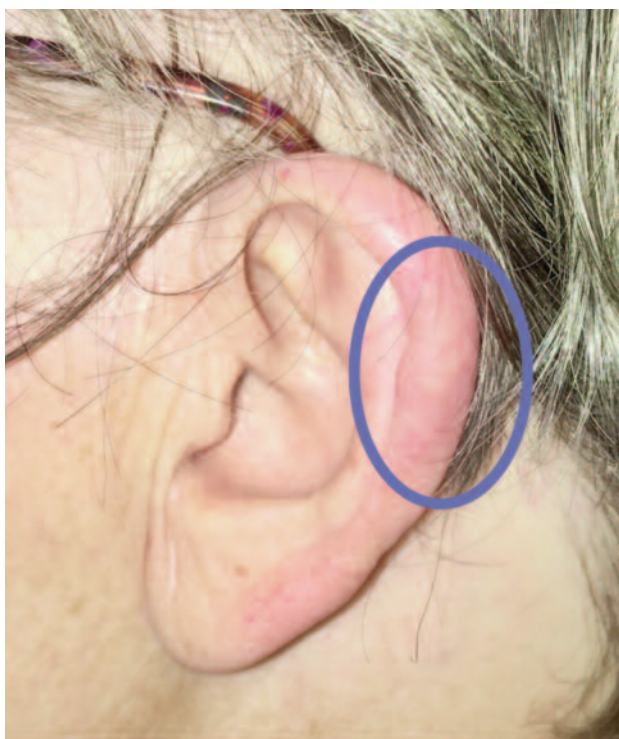Foram realizadas duas consultas telefónicas de reavaliação, ao fim de sete e catorze dias desde a última consulta aberta na USF. Nesses contactos constatou-se que as queixas algicas e os exantemas foram melhorando progressivamente ao longo de uma semana, com resolução completa do quadro ao fim de cerca de catorze dias. A utente não voltou a recorrer à consulta da sua USF nem ao SU por estas queixas. Seis meses depois, em consulta programada, não foram objetivadas complicações do HZ, nomeadamente nevralgia pós-herpética, a qual foi rastreada através da aplicação do Questionário para Diagnóstico de Dor Neuropática DN4.

## COMENTÁRIO

O diagnóstico de HZ pode revelar-se desafiante, uma vez que para além da sua apresentação clássica estão descritas na literatura outras apresentações, menos comuns, como é o caso do HZ multidermatomal do caso clínico descrito.<sup>5,8,12,14-15</sup> Apesar de menos frequentes, estas apresentações têm um impacto consideravelmente negativo na qualidade de vida dos indivíduos, sobretudo associada à dor. Assim, o diagnóstico rápido e assertivo permite acelerar a resolução do quadro, reduzir a gravidade e a duração da dor aguda e diminuir o risco de desenvolvimento de complicações. Este caso, apesar de não se tratar de um quadro inédito, diferencia-se pela atipia da apresentação, que levou a que fossem necessárias três consultas em dias diferentes até se chegar ao diagnóstico correto. Para evitar atraso do diagnóstico seria importante que os utentes pudessem ser observados e reavaliados sempre pelo mesmo médico desde o primeiro contacto. Para além disso, seria pertinente implementar aspetos de melhoria da qualidade, bem como investir na literacia dos doentes e sensibilizar os profis-



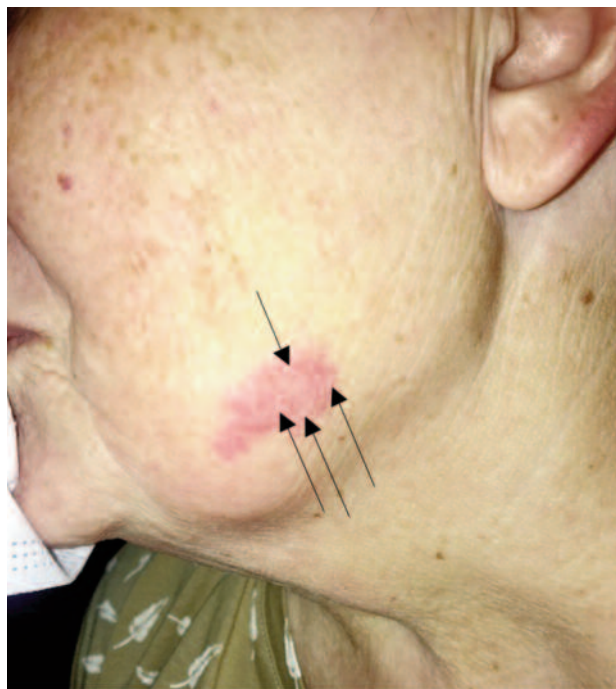**Figura 1.** Fotografia de uma das lesões do couro cabeludo. Observa-se lesão eritematosa do couro cabeludo na região parietal esquerda.



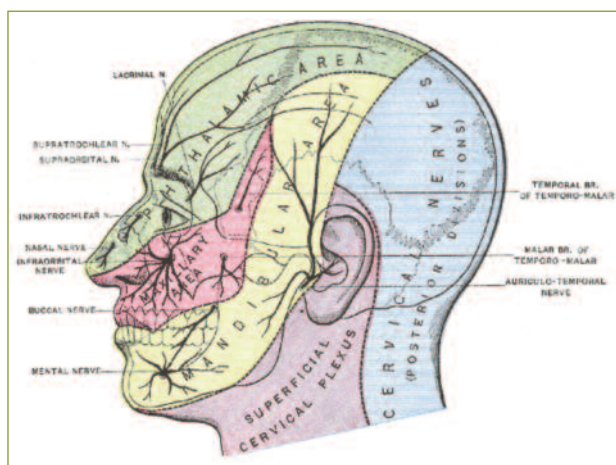
**Figura 2.** Exantema na hélice do pavilhão auricular esquerdo, visto de perto, com destaque para a região onde se podem observar as vesículas milimétricas.

sionais de saúde para as diferentes apresentações de HZ.

Devido à escassa quantidade de literatura sobre este tópico não existem linhas orientadoras que auxiliem a



**Figura 3.** Lesão eritematosa na região mandibular esquerda com esboço de vesículas.



**Figura 4.** Dermátomos sensitivos da cabeça e pescoço.<sup>16</sup>

gestão dos doentes com manifestações atípicas de HZ.<sup>4</sup> Um elevado grau de suspeição é essencial para o diagnóstico e início de tratamento adequados.<sup>4</sup>

Apesar de o HZ ser uma entidade cujo diagnóstico é fundamentalmente clínico, há dois fatores que podem explicar o atraso na realização do mesmo.<sup>8</sup> Primeiro, a



apresentação atípica na forma de HZ multidermatomal, como no presente caso.<sup>8</sup> Segundo, o início tardio do exantema vesicular típico, o que também se verificou no caso descrito.<sup>8</sup> Segundo diferentes autores, a dor pode preceder as manifestações cutâneas em mais de sete dias ou mesmo várias semanas.<sup>8</sup> Por este motivo, é defendido nalgumas publicações que uma manifestação cutânea dolorosa, mesmo na ausência de exantema vesicular, deve alertar o médico para a possibilidade de estar perante um HZ ainda na fase prodrômica.<sup>8</sup> Este conhecimento pode melhorar a prática clínica, no sentido em que permite a instituição de terapêutica dirigida, a qual diminui a gravidade e acelera a resolução do quadro agudo.

Além do diagnóstico e instituição terapêutica precoces importa averiguar o cumprimento terapêutico. Neste caso, apesar do quadro inicial e a intensidade da dor não o fazerem prever, a dor cedeu quando a toma da medicação analgésica foi cumprida regular e adequadamente. Este aspeto revela a pertinência da avaliação da evolução do quadro, que pode motivar uma subida na escada analgésica caso a dor seja refratária à terapêutica inicial. Importa ainda vigiar o doente no que toca ao desenvolvimento de complicações do HZ, as quais podem coincidir com a fase de erupção aguda ou surgirem semanas a meses após a resolução do exantema.<sup>2</sup> No caso descrito, a doente apresentava um eritema doloroso com vesículas milimétricas no pavilhão auricular, mas não desenvolveu outros sintomas adicionais durante a fase de vigilância, realizada após a instituição terapêutica, através de duas consultas telefónicas ao sétimo e décimo quarto dias.

Apesar de os casos de HZ em múltiplos dermatomas adjacentes serem menos frequentemente reportados na literatura, é importante conhecer estas variantes de HZ, bem como as características da fase prodrômica, o que permitirá realizar um diagnóstico atempado e iniciar tratamento precocemente, bem como realizar uma vigilância adequada, prevenindo o desenvolvimento de complicações.

#### AGRADECIMENTOS

Os autores agradecem o apoio da Professora Doutora Luísa Sá na revisão deste artigo.

#### REFERÊNCIAS BIBLIOGRÁFICAS

1. Koshy E, Mengting L, Kumar H, Jianbo W. Epidemiology, treatment and prevention of herpes zoster: a comprehensive review. *Indian J Dermatol Venereol Leprol.* 2018;84(3):251-62.
2. Gnann Jr JW. Varicella-zoster virus: atypical presentations and unusual complications. *J Infect Dis.* 2002;186 Suppl 1:S91-8.
3. Gnann Jr JW, Whitley RJ. Clinical practice: herpes zoster. *N Engl J Med.* 2002;347(5):340-6.
4. Dayan RR, Peleg R. Herpes zoster: typical and atypical presentations. *Postgrad Med.* 2017;129(6):567-71.
5. Park KW, Lim DH, Lee SI. Multidermatomal herpes zoster in immunocompromised patient. *Korean J Intern Med.* 2020;35(1):252-3.
6. Oxman MN. Herpes zoster pathogenesis and cell-mediated immunity and immunosenescence. *J Am Osteopath Assoc.* 2009;109(6 Suppl 2):S13-7.
7. Bhattacharyya PC, Potpelwer A, Bhardwaj LM. Multidermatomal herpes zoster in an immunocompromised patient: a case report. *Am J Med Case Rep.* 2017;5(11):274-5.
8. Alhawayas M, Chaudhry M, Berdouk S. An atypical presentation of multidermatomal herpes zoster: a case report. *Int J Emerg Med.* 2020;13(1):58.
9. Nair P, Gharote H, Singh P, Jain-Choudhary P. Herpes zoster on the face in the elderly. *BMJ Case Rep.* 2014;2014:bcr2013200101.
10. Silva AC. Caso atípico de herpes zoster recorrente em paciente imunocompetente: abordagem, diagnóstico e tratamento [Atypical case of recurrent herpes zoster in an immunocompetent patient: assessment, diagnosis and management]. *Rev SPDV.* 2016;74(4):381-5. Portuguese
11. Schmader K. Herpes zoster. *Ann Intern Med.* 2018;169(3):ITC19-31.
12. Beuerlein KG, Strowd LC. Multidermatomal herpes zoster: a pain in the neck? *Dermatol Online J.* 2019;25(11):13030/qt9kz407dx.
13. Keating GM. Shingles (herpes zoster) vaccine (zostavax(R)): a review of its use in the prevention of herpes zoster and postherpetic neuralgia in adults aged  $\geq 50$  years. *Drugs.* 2013;73(11):1227-44.
14. Dube S, Ranjan P, Rajshekhar V. Multidermatomal herpes zoster ophthalmicus in an immunocompetent male. *J Clin Ophthalmol Res.* 2017;5(1):38-40.
15. Pelloni LS, Pelloni R, Borradori L. Herpes zoster of the trigeminal nerve with multi-dermatomal involvement: a case report of an unusual presentation. *BMC Dermatol.* 2020;20(1):12.
16. Gray H. The trigeminal nerve. In: Gray H, editor. *Anatomy of the human body.* Bartleby.com; 1918 [cited 2021 Feb 17]. Available from: <https://www.bartleby.com/107/200.html>

#### CONTRIBUTO DOS AUTORES

Redação do draft original, TRV e CSP; revisão e edição do texto final, TRV e CSP.

#### CONFLITO DE INTERESSES

Os autores declaram não possuir quaisquer conflitos de interesse.

#### FINANCIAMENTO

Os autores declaram não ter recebido qualquer financiamento.

#### ENDEREÇO PARA CORRESPONDÊNCIA

Teresa Raquel Vaz  
E-mail: [teresaraquelsvaz@gmail.com](mailto:teresaraquelsvaz@gmail.com)  
<https://orcid.org/0000-0002-1706-0304>

Recebido em 11-03-2021

Aceite para publicação em 17-01-2023



---

## ABSTRACT

### WHEN ATYPIA CHALLENGES THE DIAGNOSIS: A HERPES ZOSTER CASE REPORT

**Introduction:** Herpes zoster (HZ) is a disease that results from the reactivation of the varicella-zoster virus (VZV). Typically, it manifests as a painful vesicular rash that follows the distribution of a dermatome. However, there are other, less frequent, ways in which HZ manifests itself in several dermatomes, such as HZ multi-dermatomal.

**Case description:** We report to a 72-year-old female patient who presented with complaints of left hemicranial and mandibular pain, associated with erythematous areas scattered over the scalp of the left hemicranium, on the helix of the left ear with millimeter vesicles and a small erythematous lesion on the left mandibular region with an outline of vesicles. She was medicated with valacyclovir 1000 mg weekly, progressively improving the pain and rash complaints.

**Commentary:** The classic HZ of thoracic dermatomes is the most frequently described in the literature. There are several case reports of multi-dermatomal HZ, affecting mainly the head and neck, and mechanisms have already been proposed that may explain the greater propensity of the VZV to spread through several linked dermatomes. Although less frequent, it is important to know this atypical manifestation of HZ, to allow early diagnosis and treatment.

**Keywords:** Varicella-zoster virus infection; Herpes zoster; Multi-dermatomal; Neck; Trigeminal nerve; Case report.

---