



Um caso raro de diarreia crónica num doente imunocompetente: relato de caso

Inês Guimarães,¹ Miguel Moreira,² Linda Costa,³ Ana Falcão e Cunha⁴

RESUMO

Introdução: A espiroquetose intestinal (EI) é definida pela presença de espiroquetas na superfície da mucosa cólica, sendo os organismos implicados a *Brachyspira aalborgi* ou *Brachyspira pilosicoli*. A sua prevalência é baixa em países desenvolvidos e está descrita uma maior incidência em homossexuais e em pessoas com o vírus da imunodeficiência humana (VIH). A pertinência deste caso deve-se ao diagnóstico desta patologia numa doente imunocompetente e o seu correto tratamento.

Descrição do caso: Sexo feminino, 63 anos, reformada. Antecedentes: excesso de peso, hipertensão arterial, dislipidemia, insuficiência mitral e tricúspide ligeiras. Recorre à consulta por diarreia aquosa com um mês de evolução. Associadamente refere ingestão de água de um poço. Nega dor abdominal, náuseas, vômitos, perda de peso, melenas ou hematoquezias. Neste contexto foi pedida colonoscopia, que demonstrou colite segmentar inespecífica de provável etiologia infecciosa. As biópsias revelaram alterações inflamatórias ligeiras e inespecíficas e, em alguns fragmentos, colonização da superfície epitelial por bactérias com morfologia típica de EI. Devido a estes achados realizou estudo analítico, incluindo avaliação serológica para o VIH e sífilis, que foram negativos. Iniciou tratamento com claritromicina e metronidazol, com resolução dos sintomas.

Comentário: Este caso clínico pretende alertar para a existência de uma patologia pouco comum nos cuidados de saúde primários, nomeadamente em imunocompetentes. É importante que o médico de família conheça e esteja sensibilizado para as diferentes etiologias da diarreia crónica para um correto e atempado diagnóstico e tratamento.

Palavras-chave: Diarreia; *Spirochaetales*; *Brachyspira*; Caso clínico.

INTRODUÇÃO

A espiroquetose intestinal (EI) é uma causa rara de diarreia crónica bacteriana. É caracterizada pela presença de espiroquetas nas células apicais do epitélio colorretal. Os organismos habitualmente implicados são a *Brachyspira aalborgi* ou a *Brachyspira pilosicoli*, sendo que a *Brachyspira aalborgi* é comensal e a *Brachyspira pilosicoli* pode ser um patógeno oportunístico.¹

As espiroquetas são um grupo de bactérias genética e morfológicamente distinto; são causas conhecidas de várias doenças humanas, como sífilis, doença de Lyme e leptospirose.²

A transmissão é feita maioritariamente pela via fecal-oral e, embora esteja descrita uma elevada incidência em indivíduos homossexuais e VIH positivos, a razão desta incidência é ainda desconhecida. Considera-se a possibilidade de a EI ser sexualmente transmissível; no entanto, não é exclusiva deste grupo, havendo casos em adultos heterossexuais e particularmente em crianças, nas quais os sintomas clínicos podem ser mais graves.³⁻⁵

A prevalência da EI parece estar relacionada com as condições socioeconómicas da população, sendo mais comum nos países em desenvolvimento, provavelmente devido à ingestão de água não tratada.⁶⁻⁷

A infeção por EI pode causar um amplo espectro de sintomas, desde a ausência destes a uma clínica gastrointestinal inespecífica (diarreia crónica aquosa, dor abdominal, hematoquezias e perda ponderal).¹

Esta diversidade pode facilmente ser confundida com outras patologias, podendo haver atraso no diagnóstico e tratamento.

1. Médica Interna de Medicina Geral e Familiar. USF Laços. Cortegaça, Portugal.

2. Médico Interno de Medicina Geral e Familiar. USF Laços. Cortegaça, Portugal.

3. Médica Interna de Medicina Geral e Familiar. UCSP Cantanhede. Cantanhede, Portugal.

4. Assistente de Medicina Geral e Familiar. USF Laços. Cortegaça, Portugal.



Apresenta-se um caso clínico de EI sintomática numa doente imunocompetente a residir em Portugal.

DESCRIÇÃO DO CASO

Relata-se o caso de uma utente do sexo feminino, de 63 anos, reformada. Integrada numa família nuclear na fase VIII do ciclo de vida de *Duvall* e de classe média, segundo a escala de *Graffar*. Apresenta antecedentes pessoais de excesso de peso, hipertensão arterial, dislipidemia e insuficiência mitral e tricúspide ligeiras. Sem antecedentes familiares de relevo. Medicada com omeprazol 20 mg, nebivolol 5 mg, hidroclorotiazida 12,5 mg, fenofibrato 267 mg e rosuvastatina 10 mg. Sem antecedentes tabágicos ou alcoólicos.

Em janeiro/2021 recorre à consulta de saúde de adultos por queixas de diarreia aquosa intensa com um mês de evolução e com impacto na qualidade de vida. Associadamente refere a ingestão de água do poço e nega a presença de dor abdominal, náuseas, vômitos, perda de peso, melenas ou hematoquézias. Ao exame objetivo apresentava mucosas coradas e hidratadas, hemodinamicamente estável, apirética, abdómen mole e depressível, indolor à palpação, sem defesa. Neste contexto foi-lhe pedido estudo analítico, exame parasitológico das fezes, eletrocardiograma (ECG) e colonoscopia, tendo iniciado tratamento sintomático com loperamida 2 mg 2 vezes por dia e tendo sido feito aconselhamento terapêutico (reforço hídrico e recomendações dietéticas). Na consulta subsequente, após um mês, apresentou os resultados dos exames solicitados, sendo que o estudo analítico não revelou sinais de anemia ou inflamação e o ECG apresentava ritmo sinusal, normocárdico, sem outras alterações de relevo. No exame parasitológico das fezes não se observavam ovos, quistos ou parasitas. A colonoscopia demonstrou áreas focais de erosões aftoides no cólon sigmoide, com mucosa de aspeto congestivo, sem ulceração e hemorroidas internas não congestionadas. Foi considerado o diagnóstico endoscópico de colite segmentar inespecífica de provável etiologia infecciosa. As biópsias realizadas apresentavam, na lâmina própria, ligeiro infiltrado inflamatório de predomínio linfoplasmocitário e com alguns eosinófilos, alguns agregados linfoides reativos e focos de lesão degenerativa ligeira do epitélio de superfície. Em alguns fragmentos havia colonização da

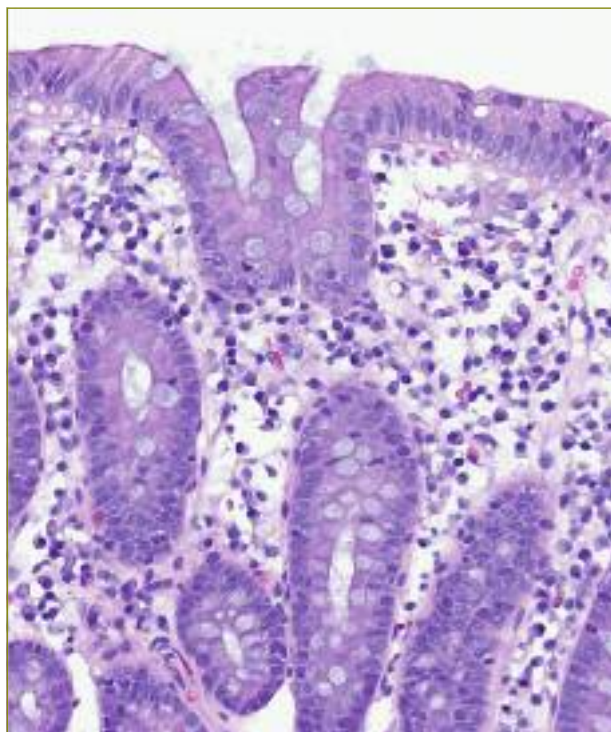


Figura 1

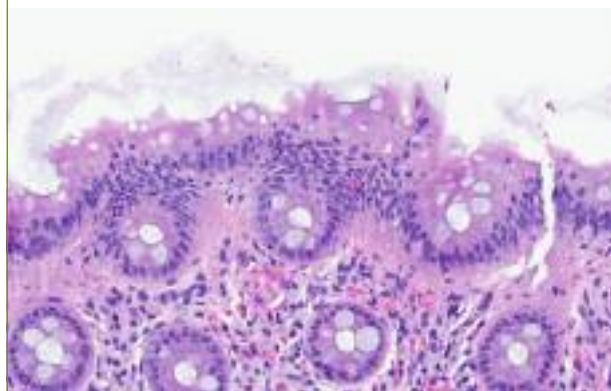


Figura 2

Figuras 1 e 2. Biópsia do cólon corada com hematoxilina-eosina revela microrganismos filamentosos aderentes ao epitélio de superfície dos enterócitos com acentuado bordo luminal.

superfície epitelial por bactérias com a morfologia típica de espiroquetose intestinal (Figuras 1 e 2).

Em relação aos sintomas referiu melhoria, mas por apresentar episódios ocasionais de diarreia e ter sido diagnosticada com EI, foi medicada com claritromicina 500 mg 12/12 horas e metronidazol 500 mg 6/6 horas durante 10 dias.



Foi solicitado novo estudo analítico com avaliação serológica para o VIH, para excluir causas de imunossupressão, e sífilis. Quando questionada negou relações sexuais de risco.

Regressou à consulta, após um mês, tendo cumprido e tolerado a medicação, com resolução dos sintomas e melhoria franca da qualidade de vida. Apresentava VDRL e serologia VIH negativas e restante estudo analítico sem alterações de relevo.

COMENTÁRIO

A EI é definida histologicamente como a presença de microrganismos da família da *Brachyspiraceae* ligadas ao ápice das células do epitélio cólico, pelo que o diagnóstico é realizado através de exame histológico de biópsias colorretais.²

Na maior parte dos casos, o diagnóstico é acidental durante uma colonoscopia de rastreio. Os achados da colonoscopia não são específicos, uma vez que podem surgir lesões polipoides, áreas eritematosas ou mucosa sem alterações. As características histológicas são típicas e consistem num crescimento de espiroquetas em forma de faixa de cor azul aderente à superfície luminal do cólon, com 3-6 µm de espessura, visualizadas na coloração hematoxilina-eosina. Estes achados são patognomónicos e são referidos como falsa “borda em escova”. A presença de espiroquetas pode ser confirmada através da coloração *Warthin-Starry* ou *polymerase chain reaction* (PCR).^{1,6} Todo o cólon pode estar envolvido, incluindo o reto. Há estudos que reportaram também envolvimento do apêndice.⁸⁻¹⁰

A EI pode ser assintomática, na qual os organismos responsáveis têm uma relação comensal com a flora intestinal, ou sintomática, uma vez que os organismos também podem ter uma forma invasiva e patogénica, em que ocorre invasão do epitélio superficial pelas espiroquetas.² Os sintomas mais frequentemente associados são diarreia crónica aquosa, dor abdominal, hematoquezias e perda ponderal. Assim, a severidade da doença pode variar, desde assintomática a rapidamente fatal.⁶

De salientar que a EI não está relacionada com espiroquetas não intestinais, como o *Treponema pallidum*, que causa colite/proctite sífilítica e ocorre em pacientes imunocomprometidos.¹ No entanto, é necessário excluir esta patologia, bem como causas de imunossupressão, como o VIH, e outras causas passíveis de provocar a mes-

ma sintomatologia, como síndrome do intestino irritável, doença inflamatória intestinal, neoplasias colorretais e diarreia infecciosa. A anamnese realizada pelo médico de família assume, desta forma, grande importância na exclusão dos diagnósticos diferenciais.

A decisão para iniciar tratamento depende da apresentação clínica, da severidade dos sintomas e da imunidade do doente. Os doentes assintomáticos e imunocompetentes podem ser clinicamente monitorizados sem qualquer tratamento.¹ Em doentes sintomáticos, o tratamento de eleição é o metronidazol 500 mg 4 vezes ao dia durante 10 dias.² Foi também reportado benefício com o uso de outros antibióticos, incluindo clindamicina e macrólidos.⁶ Neste caso clínico, dado a doente apresentar sintomatologia com longo tempo de evolução, decidiu-se iniciar tratamento com metronidazol e claritromicina com melhoria clínica.

Atualmente ainda há pouca informação sobre a necessidade de *follow-up* através da realização de colonoscopia ou de estudo de fezes.¹

Este caso clínico pretende alertar para a existência de uma patologia pouco observada nos cuidados de saúde primários, nomeadamente em imunocompetentes. O médico de família lida com uma variedade de patologias e quadros clínicos inespecíficos, como a diarreia, devendo valorizar a sintomatologia e procurar ativamente sinais de alarme. Para isso é importante ter conhecimentos atualizados sobre as causas de diarreia crónica, meios complementares de diagnóstico, diagnósticos diferenciais e tratamento. É importante que o médico de família conheça e esteja familiarizado com as diferentes etiologias da diarreia crónica e com a gestão de doentes com esta sintomatologia para um correto e atempado diagnóstico e tratamento.

REFERÊNCIAS BIBLIOGRÁFICAS

1. Guzman Rojas P, Catania J, Parikh J, Phung TC, Speth G. Intestinal spirochetosis in an immunocompetent patient. *Cureus*. 2018;10(3):e2328.
2. Ngwa T, Peng JL, Choi E, Tayarachakul S, Liangpunsakul S. Colonic spirochetosis in a 60-year-old immunocompetent patient: case report and review. *J Investig Med High Impact Case Rep*. 2016;4(3):2324709 616662671.
3. Surawicz CM, Roberts PL, Rompalo A, Quinn TC, Holmes KK, Stamm WE. Intestinal spirochetosis in homosexual men. *Am J Med*. 1987;82(3 Spec No):587-92.
4. Kostman JR, Patel M, Catalano E, Camacho J, Hoffpauir J, DiNubile MJ. Invasive colitis and hepatitis due to previously uncharacterized spiro-



- chetes in patients with advanced human immunodeficiency virus infection. Clin Infect Dis. 1995;21(5):1159-65.
- Garcia-Hernandez D, Vall-Mayans M, Coll-Estrada S, Naranjo-Hans L, Armengol P, Alberny Iglesias M, et al. Human intestinal spirochetosis, a sexually transmissible infection? Review of six cases from two sexually transmitted infection centres in Barcelona. Int J STD AIDS. 2021; 32(1):52-8.
 - Tsinganou E, Gebbers JO. Human intestinal spirochetosis: a review. Ger Med Sci. 2010;8:Doc01.
 - Lozano C, Arellano L, Yaquich P. Espiroquetosis intestinal humana: serie clínica y revisión de la literatura [Human intestinal spirochetosis: clinical series and literature review]. Rev Chilena Infectol. 2012;29(4): 449-52. Spanish
 - Henrik-Nielsen R, Lundbeck FA, Teglbjaerg PS, Ginnerup P, Hovind-Hougen K. Intestinal spirochetosis of the vermiform appendix. Gastroenterology. 1985;88(4):971-7.
 - Gebbers J, Marder H. Human intestinal spirochetosis: unusual findings. Microcol Therap. 1989;18:214-52.
 - Yang M, Lapham R. Appendiceal spirochetosis. South Med J. 1997;90 (1):30-2.

CONTRIBUTO DOS AUTORES

Redação do *draft* original, IG, LC e MM; redação, revisão e validação do texto final, IG, LC, MM e AFC; supervisão, AFC. Todos os autores leram e concordaram com a versão final do manuscrito.

CONFLITOS DE INTERESSE

Os autores declaram não possuir qualquer tipo de conflito de interesses.

FINANCIAMENTO

O trabalho relatado neste manuscrito não foi objeto de qualquer tipo de financiamento externo.

ENDEREÇO PARA CORRESPONDÊNCIA

Inês Guimarães

E-mail: isguimaraes@arscentro.min-saude.pt

<https://orcid.org/0000-0001-6907-3679>

Recebido em 22-03-2023

Aceite para publicação em 19-08-2023

ABSTRACT

A RARE CASE OF CHRONIC DIARRHEA IN AN IMMUNOCOMPETENT PATIENT: A CASE REPORT

Introduction: Intestinal spirochetosis (IE) is a condition defined by the presence of spirochetes on the surface of the colonic mucosa. The implicated organisms can be *Brachyspira aalborgi* or *Brachyspira pilosicoli*. Its prevalence is low in developed countries and a higher incidence has been described in homosexuals and people with the human immunodeficiency virus (HIV). This case aims to show the diagnosis of this pathology in an immunocompetent patient and its correct treatment.

Case description: Female, 63 years old, retired, with a medical history of excess weight, hypertension, dyslipidemia, and mild mitral and tricuspid regurgitation. She went to an appointment due to watery diarrhea after a month of evolution. Additionally, she drinks water from the well. She denied abdominal pain, nausea, vomiting, weight loss, melena, or hematochezia. In this context, the patient was submitted to a colonoscopy, which showed nonspecific segmental colitis of probable infectious etiology. Biopsies revealed mild and nonspecific inflammatory changes and, in some fragments, colonization of the epithelial surface by bacteria with typical IE morphology. Due to these findings, an analytical study was performed, including serological evaluation for HIV and syphilis, which were negative. Treatment with clarithromycin and metronidazole was started, with the resolution of symptoms.

Comment: This clinical case aims to alert to an uncommon pathology in primary health care, namely in immunocompetent patients. The family physician needs to be knowledgeable and aware of the different etiologies of chronic diarrhea for a correct and timely diagnosis and treatment.

Keywords: Diarrhea; *Spirochaetales*; *Brachyspira*; Case report.