



# Sinal do crescente e rotura de quisto de Baker na prática clínica: um relato de caso

Mafalda Proença-Portugal,<sup>1,2</sup> Paulo Santos Correia,<sup>3</sup> Cristiano Figueiredo<sup>1,4-5</sup>

## RESUMO

**Introdução:** O quisto de Baker, também conhecido por quisto sinovial poplíteo, é o quisto mais frequentemente encontrado na articulação do joelho. Quando sintomático, o quisto de Baker apresenta-se de forma indolente como desconforto na fossa poplíteica e uma formação oval palpável. Contudo, a rotura do quisto de Baker traduz-se por uma clínica aguda de dor e edema do joelho e da região gemelar. Este relato de caso pretende alertar o médico de família para esta entidade diagnóstica, para importantes achados clínicos e para os diagnósticos diferenciais a ter em conta, de forma a orientar corretamente estes doentes.

**Descrição do caso:** O presente caso clínico descreve um homem de 46 anos que se apresentou no serviço de urgência com dor, edema e equimose do membro inferior (MI) direito. O diagnóstico final foi o de quisto de Baker roto que foi orientado de forma conservadora. O diagnóstico diferencial principal foi o de trombose venosa profunda (TVP).

**Comentário:** A rotura do quisto de Baker é uma das complicações deste quisto poplíteo, sendo mais prevalente em doentes com patologia inflamatória do joelho. Ao exame objetivo, a rotura do quisto de Baker pode apresentar-se por edema, dor e equimose do MI (*sinal do crescente*). Assim, a sua apresentação pode assemelhar-se à clínica da TVP, pelo que a rotura de quisto de Baker é também conhecida por pseudotromboflebite. Apesar de raro, o *sinal do crescente* não surge na TVP, pelo que este apoia o diagnóstico de rotura recente de quisto de Baker. Este relato de caso vem realçar a importância da suspeição clínica para a rotura do quisto de Baker em doentes que se apresentam com dor e edema unilateral do MI, sobretudo na presença de achados como o *sinal do crescente*.

**Palavras-chave:** Quisto poplíteo; Edema; Ecografia; Tratamento conservador; Caso clínico.

## INTRODUÇÃO

O quisto de Baker, também conhecido por quisto sinovial poplíteo, é o quisto mais frequentemente encontrado na articulação do joelho<sup>1</sup> e resulta da acumulação de líquido sinovial na bolsa serosa do músculo semimembranoso. A incidência do quisto de Baker varia entre 5 a 37%<sup>2-3</sup> e aumenta com a idade devido à perda de integridade da articulação do joelho. O quisto de Baker associa-se principalmente a patologia intra-articular, como lesões meniscais e patologia inflamatória ou degenerativa,<sup>1,4</sup> mas encontra-se igualmente em joelhos sem patologia concomitante.<sup>4</sup>

Quando sintomático, o quisto de Baker apresenta-se de forma indolente como desconforto na fossa poplíteica e uma formação oval palpável. Quistos de maiores dimensões podem comprimir estruturas adjacentes, como a artéria e veia poplíteicas, causando isquémia ou trombose respetivamente, ou o nervo peroneal, causando neuropatia periférica.<sup>5</sup> A rotura e a disseção do quisto de Baker traduzem-se por uma clínica aguda de dor e edema do joelho e região gemelar.<sup>6</sup>

Os autores pretendem relatar um caso clínico de edema unilateral do membro inferior (MI) devido a rotura de quisto de Baker. Pretende-se ainda alertar o médico de família para esta entidade diagnóstica, para importantes achados clínicos e para os diagnósticos diferenciais a ter em conta, de forma a orientar corretamente estes doentes.

## DESCRIÇÃO DO CASO

Doente do sexo masculino com 46 anos, natural do Bangladesh, em Portugal desde há cinco anos, assinalando-se barreira linguística importante. Sem antecedentes

1. USF da Baixa, ACeS de Lisboa Central. Lisboa, Portugal.

2. NOVA Medical School, Universidade NOVA de Lisboa. Lisboa, Portugal.

3. Hospital de São José, Centro Hospitalar e Universitário de Lisboa Central. Lisboa, Portugal.

4. Centro de Investigação em Saúde Pública (CISP), Escola Nacional de Saúde Pública, Universidade Nova de Lisboa. Lisboa, Portugal.

5. Comprehensive Health Research Center (CHRC), Universidade Nova de Lisboa. Lisboa, Portugal.



personais conhecidos, destacando-se hábitos alcoólicos elevados de acordo com o Registo de Saúde Eletrónico e corroborados pelo próprio. Recorreu ao serviço de urgência (SU) por edema da perna direita associado a dor exacerbada pela marcha com cinco dias de evolução. Referia dor na região poplíteia direita com irradiação ao tornozelo homolateral de início agudo após passar da posição de sentado para ortostatismo. Negava febre, dispneia, toracalgia, alterações da força muscular ou sensibilidade e traumatismo prévio.

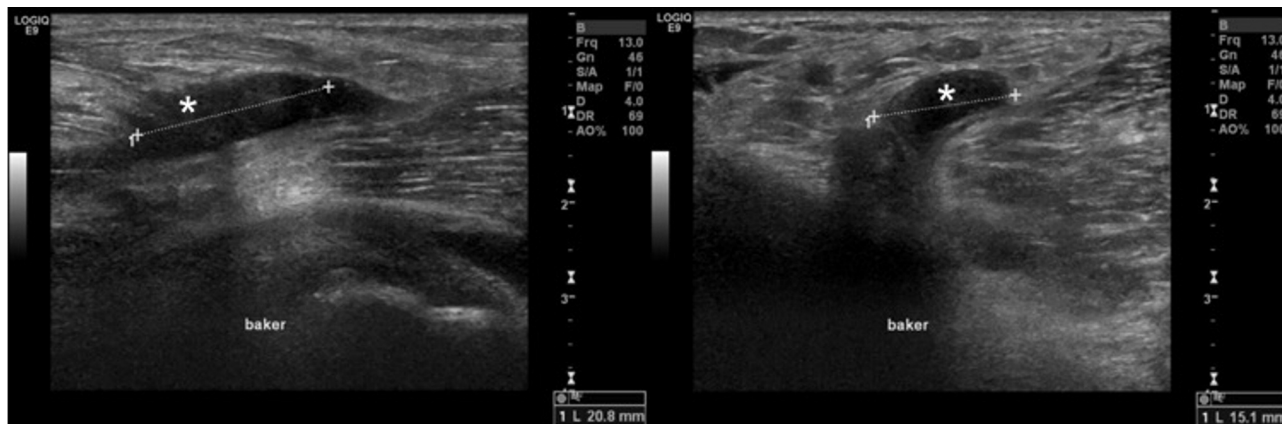
À observação destacava-se edema da perna direita até ao joelho (Figura 1), notando-se a presença de equimoses com diâmetros entre 5 e 10 mm nas regiões maleolares interna e externa e região gemelar. Observava-se também, na fossa poplíteia, uma equimose com 10x15 mm (Figura 2). Apresentava agravamento da dor à palpação das regiões poplíteia e gemelar direitas e dor na região poplíteia à flexão do joelho. Encontrava-se hemodinamicamente estável e apirético. Auscultação cardíaca e pulmonar sem alterações. Sem rubor ou calor locais, sem empastamento gemelar e sinal de Homans negativo (sem dor à flexão passiva e rápida do pé sobre a perna). Mobilização da articulação tibiotársica sem limitação e teste de Thompson, para avaliar rotura do tendão de Aquiles, negativo (presença de flexão plantar aquando da compressão da região posterior da perna com o doente em decúbito ventral e o joelho em extensão sobre

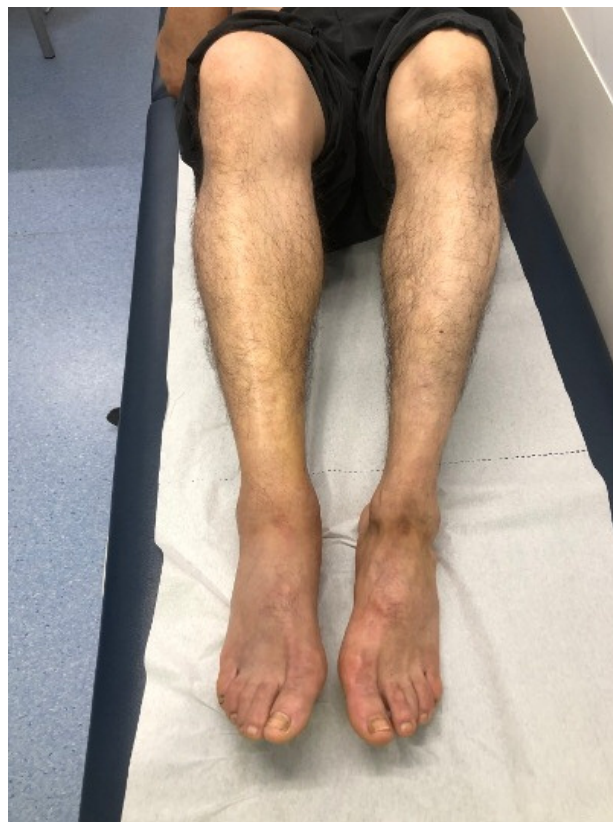

Figura 1. Vista anterior: edema da perna direita.

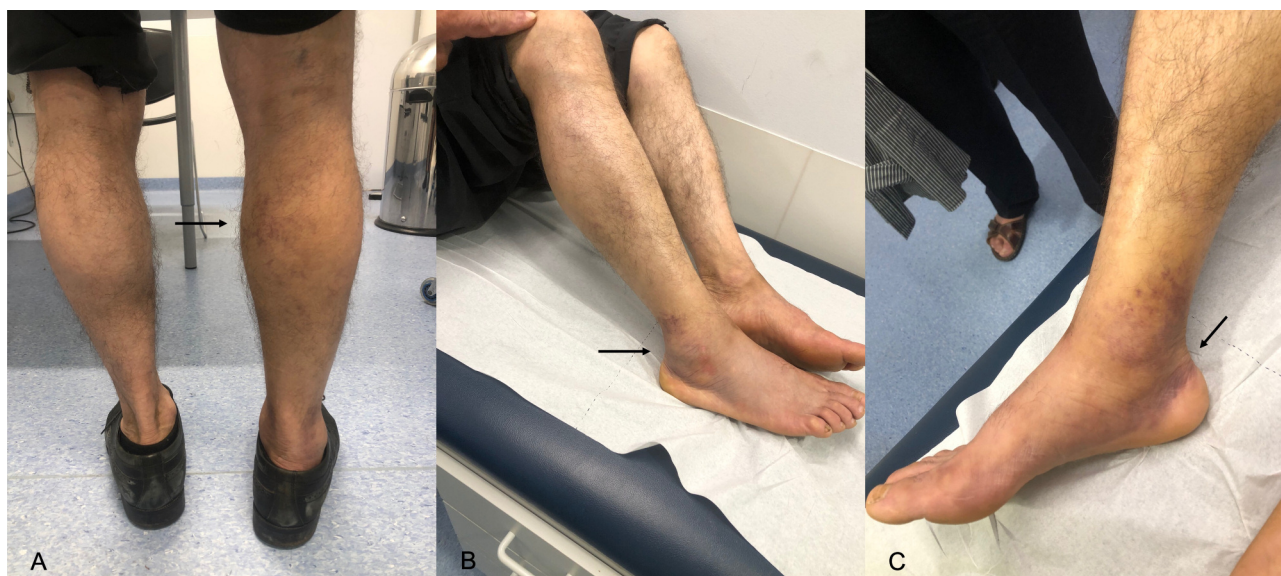

Figura 2. A) Vista posterior: edema maleolar e presença de equimoses na fossa poplíteia com 10x15 mm e na região gemelar direita (seta); B) Vista lateral: equimoses na região maleolar externa (seta); C) Vista medial: equimoses na região maleolar interna (*signal do crescente* – seta).



**Figura 3.** Imagens de estudo ecográfico dirigido à região poplíteia direita. Observa-se quisto de Baker simples (\*), com 20,8 × 15,1 mm, associado a discreto edema locorregional difuso.

a marquesa e o pé não apoiado). Pulsos pediosos e tibiais posteriores palpáveis e simétricos, sem alterações da sensibilidade álgica e força muscular segmentar.

Da avaliação analítica realizada sobressai a elevação dos D-dímeros – 4.277 ng/dL (valor de referência <500 ng/dL). Neste contexto foi solicitada à radiologia uma ecografia de partes moles (Figura 3) dirigida à região poplíteia, que revelou um quisto de Baker simples, com 21 mm de maior eixo, associado a discreto edema locorregional difuso. Paralelamente também foi solicitado à cirurgia vascular um estudo eco-Doppler venoso e arterial do MI direito, que documentou normal permeabilidade e compressibilidade dos sistemas venosos superficial e profundo, e traçados trifásicos, de espectro estreito, em ambas as artérias pediosas, respetivamente.

Admitiu-se o diagnóstico de rotura de quisto de Baker, tendo alta com medidas conservadoras e indicação para reavaliação clínica nos cuidados de saúde primários (CSP). Sem novo registo de ida ao SU ou consulta nos CSP quatro meses depois.

## COMENTÁRIO

A rotura do quisto de Baker é uma complicação deste quisto poplíteo, sendo mais prevalente em doentes com patologia inflamatória do joelho.<sup>7</sup> A sua causa não está bem estabelecida, mas pode estar associada ao aumento da pressão intra-articular durante a extensão do joelho e a trauma.<sup>8</sup> São fatores de risco para a sua rotura a existência de uma parede do quisto espessa, maior número de septações internas e a quantidade do derrame articular.<sup>9</sup>

No presente caso clínico, a rotura do quisto poplíteo pré-existente poderá ter estado associada à passagem da posição sentada à posição ortostática, sendo que não existia uma história prévia ou queixas que sugerissem a existência de patologia de base ao nível da articulação do joelho.

Ao exame objetivo, a rotura do quisto de Baker pode apresentar-se por edema, dor e equimose do MI, principalmente da região gemelar. O extravasamento de líquido sinovial com conteúdo inflamatório e proteolítico pode traduzir-se por dor à palpação da região gemelar e sinal de Homans positivo.<sup>8</sup> Assim, a sua apresentação pode assemelhar-se à clínica da trombose venosa profunda (TVP), pelo que a rotura de quisto de Baker é também conhecida por pseudotromboflebite.<sup>10-11</sup>

A presença de equimose ao nível da região gemelar, na região maleolar e dorso do pé foi primeiramente descrita como  *sinal do crescente* em 1974 por Tibbut e Gunning,<sup>12</sup> devendo ser pesquisado em doentes com edema unilateral do MI, favorecendo a rotura de quisto de Baker. Estes autores sugeriram que este sinal clínico é indicativo de hemorragia intramuscular e consequente descida do líquido até ao tornozelo por ação da gravidade. Apesar de raro, o  *sinal do crescente* não surge na TVP pelo que este apoia o diagnóstico de hematoma da região gemelar e de rotura recente de quisto poplíteo, como no caso clínico descrito.<sup>8,12-13</sup> A sua causa não é clara, mas pode dever-se à presença de hemorragia no próprio quisto, proveniente da rotura da sua parede, ou decorrente da libertação de enzimas hidro e proteolíticas que iniciam uma resposta inflamatória, que se traduz em hemorragia local por aumento da permeabilidade capilar.<sup>13</sup>





Em relação aos meios complementares de diagnóstico, a ecografia de partes moles da fossa poplíteia é um exame com boa acuidade diagnóstica na detecção do quisto de Baker. Dado que cerca de 40% dos quistos poplíteos têm extensão para a região gemelar, a sua avaliação também deve ser incluída.<sup>14</sup> A rotura do quisto de Baker é identificada na ecografia de partes moles pela presença de um bordo inferior mal definido, pela terminação cónica em vez da forma arredondada ou pela presença de líquido na região gemelar.<sup>14-15</sup> Porém, apesar de a ecografia ser um exame muito útil no diagnóstico da rotura de um quisto de Baker, pode não conseguir identificá-la em todos os casos.<sup>10,16</sup> É, por isso, fundamental uma elevada suspeição clínica de rotura, pois uma ecografia sem aparente rotura não permite excluir de forma absoluta. No presente caso clínico, apesar de não ter sido avaliada a região gemelar, a presença de edema locorregional difuso na ecografia aponta no sentido da rotura do quisto de Baker. De salientar ainda que a ecografia é utilizador-dependente, com maior fiabilidade diagnóstica para quistos com dimensões superiores a 2 cm e que, perante uma rotura completa do quisto, este pode não ser identificado no exame de imagem.

Outros diagnósticos diferenciais de edema unilateral do MI passam por linfedema, processos inflamatórios/infecciosos locais e rotura muscular ou tendinosa (e.g., rotura do tendão de Aquiles ou da cabeça medial do músculo gastrocnémio). No presente caso clínico, a ausência de febre e sinais inflamatórios como calor, teste de *Thompson* negativo, bem como a existência de uma possibilidade diagnóstica mais provável, permitiram excluir os anteriores. A elevação dos D-dímeros foi admitida estar presente no contexto dos hábitos alcoólicos elevados e possível patologia hepática concomitante, bem como pela ocorrência de hemorragia recente pela rotura do quisto. Outra alternativa, neste caso, que poderia justificar a elevação deste marcador de fibrinólise seria a existência de patologia inflamatória da articulação do joelho concomitante.<sup>17</sup>

A maioria dos casos de rotura de quisto de Baker é autolimitada, resolvendo espontaneamente com tratamentos conservadores, como a elevação do MI, administração de anti-inflamatórios, aplicação de calor local e realização de ciclos de fisioterapia, de forma a manter a mobilidade do joelho.<sup>1,8</sup> Foram também descritos casos com melhoria sintomática após artrocentese e injeção de corticosteroides.<sup>15</sup> De notar que o início de terapêutica anti-coagulante num doente com diagnóstico de rotura de

quisto de Baker pode ser nefasta, aumentando o potencial hemorrágico do quisto, podendo levar a uma síndrome compartimental ou a atrofia muscular.<sup>13,18</sup>

Cerca de 75% dos doentes que se apresentam com suspeita de TVP no SU têm causas não trombóticas de dor no MI<sup>19</sup> e 2 a 6% dos doentes com suspeita de TVP apresentam um quisto poplíteo sintomático.<sup>20</sup> Por um lado, os sintomas e sinais de forma isolada não ajudam no diagnóstico de TVP, como é o caso do sinal de *Homans* que, caso esteja presente, pode indicar esta situação ou outras, como rotura de quisto de Baker, tornando estas duas entidades indistinguíveis neste contexto. Por outro lado, a existência de critérios que permitem a estratificação de risco de doentes em ambulatório com suspeita de TVP determinam a probabilidade pré-teste da sua ocorrência que, usada em combinação com os resultados de exames não invasivos, como a pesquisa de D-dímeros, orienta na estratégia diagnóstica e terapêutica desses doentes.

Ainda que o caso clínico descrito tenha tido lugar num serviço de urgência, onde estão disponíveis meios complementares de diagnóstico urgentes, indisponíveis na maioria das unidades funcionais dos CSP, este relato de caso realça a importância da suspeição clínica para a rotura do quisto de Baker em doentes com dor e edema unilateral do MI, sobretudo na presença de achados como o *sinal do crescente*.

#### AGRADECIMENTOS

À Dra. Sofia Duarte, pela ajuda e apoio durante a redação do artigo.

#### REFERÊNCIAS BIBLIOGRÁFICAS

1. Herman AM, Marzo JM. Popliteal cysts: a current review. *Orthopedics*. 2014;37(8):678-84.
2. Johnson LL, van Dyk GE, Johnson CA, Bays BM, Gully SM. The popliteal bursa (Baker's cyst): an arthroscopic perspective and the epidemiology. *Arthroscopy*. 1997;13(1):66-72.
3. Sansone V, de Ponti A, Paluello GM, del Maschio A. Popliteal cysts and associated disorders of the knee: critical review with MR imaging. *Int Orthop*. 1995;19(5):275-9.
4. Macfarlane DG, Bacon PA. Popliteal cyst rupture in normal knee joints. *Br Med J*. 1980;281(6249):1203-4.
5. Sanchez JE, Conkling N, Labropoulos N. Compression syndromes of the popliteal neurovascular bundle due to Baker cyst. *J Vasc Surg*. 2011;54(6):1821-9.
6. Ozgocmen S, Kaya A, Kocakoc E, Kamanli A, Ardicoglu O, Ozkurt-Zengin F. Rupture of Baker's cyst producing pseudothrombophlebitis in a patient with Reiter's syndrome. *Kaohsiung J Med Sci*. 2004;20(12):600-3.
7. Liao ST, Chiou CS, Chang CC. Pathology associated to the Baker's cysts: a musculoskeletal ultrasound study. *Clin Rheumatol*. 2010;29(9):1043-7.



8. Berkun Y, Sade K, Naparstek Y. A man with swollen calf and discoloration of the foot. *Postgrad Med J*. 2002;78(919):300,304.
9. Ahn SE, Jin W, Park SY, Kim KI, Park JS, Ryu KN. Determination of the factors influencing rupture of Baker's cysts in the knee on plain radiographs and MRI. *J Korean Soc Magn Reson Med*. 2012;16(3):217-25.
10. Bansal K, Gupta A. Ruptured Baker's cyst: a diagnostic dilemma. *Cureus*. 2021;13(10):e18501.
11. Kilcoyne RF, Imray TJ, Stewart ET. Ruptured Baker's cyst simulating acute thrombophlebitis. *JAMA*. 1978;240(14):1517-8.
12. Tibbutt DA, Gunning AJ. Calf haematoma: a new sign in differential diagnosis from deep vein thrombosis. *Br Med J*. 1974;4(5938):204.
13. Kraag G, Thevathasan EM, Gordon DA, Walker IH. The hemorrhagic crescent sign of acute synovial rupture. *Ann Intern Med*. 1976;85(4):477-8.
14. Helbich TH, Breitensteiner M, Trattning S, Nehrer S, Erlacher L, Kainberger F. Sonomorphologic variants of popliteal cysts. *J Clin Ultrasound*. 1998;26(3):171-6.
15. Handy JR. Popliteal cysts in adults: a review. *Semin Arthritis Rheum*. 2001;31(2):108-18.
16. Von Schroeder HP, Ameli FM, Piazza D, Lossing AG. Ruptured Baker's cyst causes ecchymosis of the foot: a differential clinical sign. *J Bone Joint Surg Br*. 1993;75(2):316-7.
17. McEntegart A, Capell HA, Creran D, Rumley A, Woodward M, Lowe GD. Cardiovascular risk factors, including thrombotic variables, in a population with rheumatoid arthritis. *Rheumatology*. 2001;40(6):640-4.
18. Hamlet M, Galanopoulos I, Mahale A, Ashwood N. Ruptured Baker's cyst with compartment syndrome: an extremely unusual complication. *BMJ Case Rep*. 2012;2012:bcr2012007901.
19. Simel DL, Rennie D, editors. *The rational clinical examination: evidence-based clinical diagnosis*. Vol. 23. McGraw-Hill Education; 2009. ISBN 9780071590303.
20. Drescher MJ, Smally AJ. Thrombophlebitis and pseudothrombophlebitis in the ED. *Am J Emerg Med*. 1997;15(7):683-5.

#### CONTRIBUTO DOS AUTORES

Conceptualização, MPP e CF; validação e verificação de conteúdo, MPP, PSC e CF; redação do *draft* original, MPP; revisão, validação e edição do texto final, MPP, PSC e CF; supervisão e coordenação, CF.

#### CONFLITO DE INTERESSES

Os autores declaram não ter qualquer conflito de interesse.

#### FINANCIAMENTO

O estudo não foi objeto de qualquer financiamento.

#### CONSENTIMENTO INFORMADO

Foi obtido consentimento informado por escrito do doente para a informação anónima a ser publicada neste artigo.

#### ENDEREÇO PARA CORRESPONDÊNCIA

Mafalda Proença-Portugal  
E-mail: mafaldaportugal@gmail.com  
<https://orcid.org/0000-0002-5213-1104>

Recebido em 09-02-2023

Aceite para publicação em 26-08-2023

## ABSTRACT

### CRESCENT SIGN AND BAKER'S CYST RUPTURE IN CLINICAL PRACTICE: A CASE REPORT

**Introduction:** Baker's cyst, also known as popliteal cyst, is the most prevalent cyst lesion around the knee joint. When symptomatic, it presents as a progressive discomfort in the popliteal fossa and a palpable oval mass. However, the rupture of a Baker's cyst leads to acute pain and edema of the knee and midcalf. This case report aims to alert the general practitioner to the diagnosis of a ruptured Baker's cyst, its important clinical findings, and its main differential diagnosis, in order to correctly approach these patients.

**Case report:** This case report is about a 46-year-old man who presented to the emergency department due to right lower limb pain, edema, and ecchymosis. The final diagnosis was a ruptured Baker's cyst which was managed conservatively. The main differential diagnosis was deep vein thrombosis (DVT).

**Comment:** Baker's cyst rupture is one of the complications of this popliteal cyst, which happens more often in patients with underlying inflammatory knee disorders. On physical examination, Baker's cyst rupture may present with lower limb edema, pain, and ecchymosis (crescent sign). Hence, its presentation may mimic DVT, which is why Baker's cyst rupture is also known as pseudothrombophlebitis. Despite rare, the crescent sign is not present in DVT, thereby supporting a recent Baker's cyst rupture. This case report highlights the importance of a clinical suspicion concerning a ruptured Baker's cyst in patients presenting with unilateral pain and edema of a lower limb, especially in the presence of clinical findings such as the crescent sign.

**Keywords:** Popliteal cyst; Edema; Ultrasonography; Conservative treatment; Case report.