



# Lipoatrofia semicircular: um caso clínico

Cláudia Sofia Almeida,<sup>1</sup> Ana Sofia Tavares<sup>2</sup>

## RESUMO

**Introdução:** A lipoatrofia semicircular é uma forma rara de lipodistrofia localizada nas coxas, formando uma banda horizontal, simétrica e bilateral. Apesar de a sua patogénese ser desconhecida existem algumas hipóteses descritas na literatura, nomeadamente: microtrauma repetido, lipólise eletromagnética, defeito congénito da artéria circunflexa femoral lateral e fatores relacionados com condições climáticas dentro dos edifícios. Descrevemos um caso de lipoatrofia semicircular numa jovem de 21 anos.

**Descrição do caso:** Mulher, 21 anos, trabalha na caixa de uma loja de animais, sem antecedentes de relevo e sem medicação habitual. Recorre à consulta aberta por depressão na face anterior das coxas com cerca de três semanas de evolução. Sem história de injeções no local da depressão. Com sensação de pernas cansadas. Sem outros sintomas associados. Apresentava depressão nas coxas, bilateral e simétrica, em banda horizontal. Assumido o diagnóstico de lipoatrofia semicircular, explicada a benignidade da situação e aconselhada a evitar o trauma na região da coxa. Reavaliada passados quatro meses, tinha feito as alterações aconselhadas e já não apresentava alterações de lipodistrofia.

**Comentário:** A lipoatrofia semicircular é uma condição benigna cujo diagnóstico é clínico, com alguns autores a complementarem o diagnóstico com a ecografia. O tratamento passa pela evicção do *trigger* inicial, quando encontrado. Para evitar esse *trigger* podem ser realizadas adaptações no local de trabalho. Em Portugal não existem casos relatados nas principais bases de dados. Este facto pode revelar que se trata de uma patologia pouco frequente, revelar pouca preocupação com esta alteração por parte dos doentes ou erro no diagnóstico. Por esses motivos, mesmo tratando-se de uma condição inócua, é importante o médico ter conhecimento da sua existência para uma maior eficácia diagnóstica e, consequentemente, um melhor aconselhamento e tranquilização do utente.

**Palavras-chave:** Lipodistrofia; Microtraumatismos físicos; Caso clínico.

## INTRODUÇÃO

A lipoatrofia semicircular é uma forma rara, idiopática de lipodistrofia.<sup>1</sup> Na maioria dos casos descritos, a principal manifestação clínica é uma depressão em banda horizontal, simétrica e bilateral nas regiões anterior e lateral das coxas, devido a redução do tecido subcutâneo nessa zona, mas sem alteração da pele e do tecido muscular. Para além dessa manifestação clínica podem estar presentes outros sintomas, como câibras, sensação de pernas cansadas, sensação de calor e dor depois de realizar exercício físico. Estão ainda descritos, em alguns casos, depressões unilaterais e noutras localizações, como no tronco e membros superiores.<sup>2</sup> Em média afeta indivíduos com 40 anos, sendo mais frequente em mulheres.

A nível histopatológico existe alguma heterogeneidade descrita na literatura. Alguns resultados mostram inflamação e uma perda parcial ou total da gordura.<sup>2-3</sup>

A sua patogénese é desconhecida, colocando-se algumas hipóteses na literatura: fatores ergonómicos e pressão local; condições climáticas interiores, como humidade e temperatura; perda local de energia térmica; hipótese eletromagnética; microtrauma repetido ou defeito congénito da artéria circunflexa femoral lateral (que se refere a uma variante anatómica rara em que a artéria circunflexa femoral lateral tem origem na artéria femoral e não na artéria femoral profunda, podendo levar a isquémia distal).<sup>4-5</sup>

A hipótese mais comumente defendida é o microtraumatismo repetido devido a pressão mecânica contínua ou frequente, na maioria dos casos associada ao local de trabalho.<sup>5</sup> Alguns surtos relatados e a evidência disponível sugerem uma relação com múltiplas

1. USF Baguim, ULS de Santo António. Baguim do Monte, Portugal.

2. USF São Pedro da Cova, ULS de Santo António. São Pedro da Cova, Portugal.

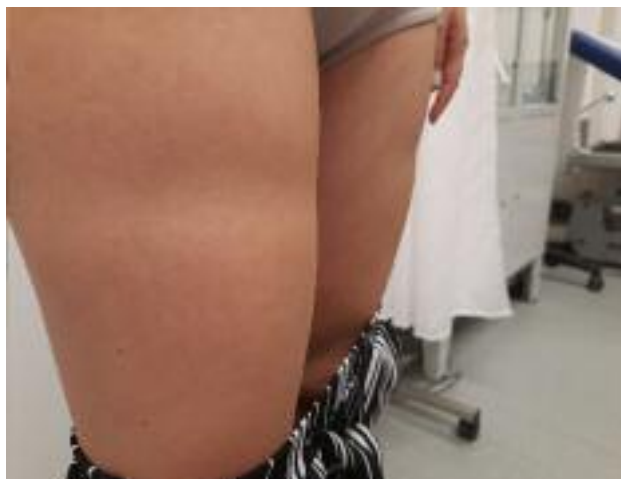

Figura 1.

influências externas ambientais e ocupacionais que podem contribuir para o desenvolvimento da lipoatrofia semicircular.<sup>4-5</sup>

O objetivo do presente artigo é alertar a comunidade médica para este diagnóstico, pelo facto de ser raro e pouco abordado em Portugal, podendo levar ao seu desconhecimento. Sendo um diagnóstico essencialmente clínico, serve para relembrar a importância de uma história clínica pormenorizada, que muitas vezes permite dispensar a utilização de meios complementares de diagnóstico e terapêutica, bem como a importância da saúde ocupacional na prevenção de dano e promoção da saúde dos indivíduos.

Assim, descreve-se um caso de lipoatrofia semicircular numa jovem de 21 anos que recorreu a consulta nos cuidados de saúde primários.

### DESCRIÇÃO DO CASO

Utente, sexo feminino, 21 anos, recorreu a consulta aberta por depressão bilateral na face anterior das coxas, com cerca de três semanas de evolução. Como sintomas acompanhantes referia sensação de pernas cansadas. Ao exame objetivo: mulher, normoponderal, que apresentava depressão nas coxas, bilateral e simétrica, em banda horizontal (Figura 1). Pele e faneras sem alterações. Exame neurológico sem alterações (Figura 2).

Tratava-se de uma jovem saudável, sem antecedentes pessoais nem familiares de relevo e sem medicação habitual. Trabalhava como lojista, numa loja de ani-




Figura 2.

mais, passando a maior parte das horas de trabalho em pé, na caixa. A utente negou injeções no local das queixas. Explorando melhor a história foi possível aferir que a zona da depressão nas coxas correspondia a uma zona de contacto com a secretária.

Realizou ecografia de partes moles, que revelou “discreta redução da espessura do tecido celular subcutâneo”.

Após avaliação do caso e excluídas outras hipóteses diagnósticas foi assumido o diagnóstico de lipoatrofia semicircular. Foi explicada a benignidade da situação e aconselhada a evitar o trauma na região da coxa.

Reavaliada ao fim de quatro meses já não apresentava alterações de lipodistrofia. Tinha mudado de emprego por outros motivos e, conseqüentemente, cumpriu as recomendações dadas de prevenção do traumatismo.

### COMENTÁRIO

A lipoatrofia semicircular é uma condição benigna, primeiramente descrita em 1974 por Gschwandtner and Münzberger.<sup>1</sup> O seu diagnóstico é clínico, com alguns autores a relatarem a realização de ecografia, como suporte diagnóstico.<sup>6</sup>

No caso relatado, para além da lipoatrofia semicircular, foram considerados outros diagnósticos diferenciais, cujo principal sinal seria de depressões cutâneas localizadas (Tabela 1).

TABELA 1. Principais diagnósticos diferenciais da lipoatrofia semicircular

Causas	Doenças/Síndromas	Principais manifestações clínicas
Congénitas	Lipodistrofia congénita generalizada	Ausência de gordura subcutânea. Observada nos primeiros anos de vida ou mesmo ao nascimento. Tecido adiposo ausente em grandes áreas como o abdómen e tórax. Tecido adiposo normal em áreas como as órbitas, boca, língua, palmas das mãos e plantas dos pés, couro cabeludo, períneo e regiões periarticulares.
	Lipodistrofia congénita parcial	Trata-se de vários síndromas distintos. Caracterizam-se por perda variável de tecido adiposo na infância, puberdade ou idade adulta jovem. Associada a cardiomiopatia, distúrbios da condução e insuficiência cardíaca congestiva.
Adquiridas	Síndrome de Barraquer-Simons	Surge no início da infância ou adolescência, normalmente nas raparigas e após doença febril. Perda de gordura ao longo de meses ou anos. Associação com doenças autoimunes.
Autoimunes	Esclerodermia linear localizada	Estrias lineares unilaterais de indurações cutâneas que podem envolver a derme, tecido subcutâneo, músculo, cartilagem e osso.
	Paniculite	A área afetada apresenta nódulos e placas profundos característicos de um processo inflamatório localizado sob a derme. Podem estar associadas outras características como ulceração, atrofia ou esclerose.
	Paniculite lúpica ( <i>lupus profundus</i> )	Placas e nódulos eritematosos profundos com atrofia e cicatrizes.
Secundárias a terapêutica injetável	A lipodistrofia induzida por fármacos no local da injeção acontece com alguns medicamentos como glucocorticoides, antibióticos, metotrexato e doentes com infeção VIH sob terapêutica com antirretroviral. A lipodistrofia tratava-se também de uma complicação frequente da terapêutica com insulina antes da disponibilidade de insulina humana purificada (neste momento acontece com menos frequência).	

Estas hipóteses foram excluídas pela história e exame objetivo e a sua exclusão suportada pelo exame complementar de diagnóstico realizado (com a confirmação da afeção apenas do tecido subcutâneo). Os principais diagnósticos diferenciais incluem os síndromas de lipodistrofias congénitas ou adquiridas, que se manifestam com perdas de gordura subcutânea em grandes áreas do corpo e estão associadas a outras patologias concomitantes. Por este motivo, estas causas, assim como as causas secundárias a terapêuticas injetáveis, foram excluídas apenas com a anamnese. As doenças autoimunes descritas foram descartadas pela anamnese e exame objetivo: apresentam à observação e palpação alterações da pele (estrias, atrofia, cicatrizes) e apresentam um processo inflamatório que não estava presente no caso descrito. Portanto, a história clínica, as alterações no exame objetivo e a própria resposta ao tratamento reforçam a hipótese diagnóstica mais provável: a lipoatrofia semicircular.

O tratamento é baseado na remoção do *trigger* e fatores de risco associados, no caso em questão presentes no local de trabalho. Quando isso acontece regista-se a resolução total do quadro.<sup>2</sup>

Existem adaptações no ambiente laboral possíveis para evitar fatores descritos como potenciadores de lipólise eletromagnética. Algumas medidas incluem humedificação do ambiente de trabalho acima dos 50%, utilização de cadeiras com assento horizontal da altura da fossa poplíteica e superfícies almofadadas, mesas com tampo arredondados e proteção para zona de apoio, evitar os cabos por baixo da mesa e utilização de móveis com efeito dissipador de energia estática.<sup>2,7</sup>

No caso relatado conseguiu-se identificar um microtrauma repetido como provável causa da lesão. Assim, com o eliminar desse fator desencadeante foi possível obter a resolução do quadro.

Uma das limitações que se considera importante no caso é a impossibilidade de visitar o local de trabalho



da utente. O diagnóstico foi feito com base naquilo que a mesma nos foi capaz de explicar, mas teria todo o interesse a observação do local de trabalho para confirmar que efetivamente a mesa de trabalho da utente lhe causava traumatismo direto ao nível das alterações presentes no exame objetivo ou se existiam outros potenciais fatores desencadeantes e que apenas com a história clínica não fosse possível identificar.

A utilização da ecografia serviu como suporte diagnóstico, mas não era indispensável neste caso. As autoras consideram que se existisse alguma limitação na sua realização o diagnóstico, ainda assim, teria sido feito com base no descrito anteriormente.

O reconhecimento desta condição por parte do médico permite um atempado diagnóstico e respetiva orientação. Assim, é possível avaliar os potenciais fatores causadores da patologia e capacitar os utentes para o seu reconhecimento, permitindo assim a sua evicção e minimizando os seus efeitos.

É também de relevo o seu conhecimento no âmbito da medicina do trabalho, para que se possam adaptar postos de trabalho, de modo a evitar potenciais *triggers*, como sejam a estimulação eletromagnética pelos aparelhos eletrónicos amplamente presentes no dia a dia de quase todos os indivíduos ou o microtrauma repetido por posturas viciosas nos locais de trabalho.

Esta condição alerta também para a importância de uma história clínica cuidada e pormenorizada, como base de qualquer diagnóstico, alargando os horizontes da mesma não só aos sintomas e historial do utente, mas também ao seu ambiente no domicílio e no local de trabalho, algo por vezes descurado. De realçar ainda a necessidade de um exame objetivo completo, despendo o utente, pois só dessa forma é possível observar as alterações descritas, permitindo iniciar de imediato o diagnóstico diferencial com outras patologias cujos sintomas são semelhantes.

Em Portugal não existem casos relatados desta condição nas principais bases de dados científicas. Este facto pode revelar que se trata de uma patologia pouco frequente, revelar pouca preocupação com esta alteração por parte dos doentes ou erro no diagnóstico.<sup>8</sup>

Por esses motivos e pela importância já descrita da adaptação dos locais de trabalho, mesmo tratando-se de uma condição inócua, é importante o médico ter conhecimento da sua existência para uma maior eficácia diagnóstica e, conseqüentemente, um melhor aconselhamento e tranquilização do utente.

#### REFERÊNCIAS BIBLIOGRÁFICAS

1. Gschwandtner WR, Münzberger H. [Lipoatrophia semicircularis: linear and circular atrophy of the subcutaneous fat in the extremities]. *Hautarzt*. 1974;25(5):222-7. German
2. Cobo-Zafra MI, Yuste-Chaves M, Garabito-Solovera E, Santos-Briza, Morán-Estefanía M, de Unamuno-Pérez P. Lipoatrofia semicircular inducida por presión [Pressure-induced lipoatrophia semicircularis]. *Actas Dermosifiliogr*. 2008;99(5):396-8. Spanish
3. Sigl J, Lázár M, Tittes J, Wendt J, Kancz S, Kiefer FW, et al. Lipoatrophia semicircularis: a distinct entity? *Int J Dermatol*. 2020;59(11):e385-7.
4. Verschaeve L, Maes A. Support for the hypothesis that electro-stimulation is responsible for lipoatrophia semicircularis. *Med Hypotheses*. 2009;73(5):802-6.
5. Herane MI, Urbina F, Sudy E. Lipoatrophia semicircularis: a compressive lipoatrophy consecutive to persistent mechanical pressure. *J Dermatol*. 2007;34(6):390-3.
6. Taleb E, Goldberg I, Sprecher E, Geller S. Semi-circular depression on the leg diagnosed by high-frequency ultrasound: a quiz. *Acta Derm Venereol*. 2021;101(8):adv00524.
7. Díaz Sarmiento R, Peña Rodríguez R, Asúnsolo del Barco Á. Lipoatrofia semicircular: una revisión sistemática de la literatura [Semicircular lipoatrophy: a systematic review of the literatura]. *Med Segur Trab*. 2011; 57(222):77-94. Spanish
8. Arunachalam M, Betti S, Galeone M, Grandi V, Difonzo E. Is lipoatrophia semicircularis a rare disease? Report of three cases. *Australas J Dermatol*. 2014;55(3):212-3.

#### CONTRIBUTO DOS AUTORES

Conceptualização, CA; metodologia, CA e AT; redação do *draft* original, CA e AT; redação, revisão e validação do texto final, CA e AT. Todos os autores leram e concordaram com a versão final do manuscrito.

#### CONFLITO DE INTERESSES

Os autores declaram não possuir quaisquer conflitos de interesse.

#### ENDEREÇO PARA CORRESPONDÊNCIA

Cláudia Sofia Almeida  
E-mail: [csca12@gmail.com](mailto:csca12@gmail.com)  
<https://orcid.org/0000-0002-1180-160X>

Recebido em 16-02-2023

Aceite para publicação em 05-11-2023



---

## ABSTRACT

### LIPOATROPHIA SEMICIRCULARIS: A CASE REPORT

**Introduction:** Lipoatrophia semicircularis is a rare form of lipodystrophy localized in the thighs, forming a horizontal, symmetrical, and bilateral band. Although its pathogenesis is unknown there are some hypotheses described in the literature, namely: repeated microtrauma, electromagnetic lipolysis, a congenital defect of the lateral circumflex femoral artery, and factors related to climatic conditions inside buildings. We describe a case of semicircular lipoatrophy in a 21-year-old woman.

**Case description:** A 21-year-old woman, working as a cashier in a pet shop, with no significant previous history and no usual medication. The patient was referred to open consultation for depression on the anterior face of the thighs, with approximately three weeks of evolution. No history of injections at the site of the depression. With the sensation of tired legs. No other associated symptoms. Presented depression on the thighs, bilateral and symmetrical, in a horizontal band. The diagnosis of semicircular lipoatrophy was assumed, the benignity of the situation was explained, and she was advised to avoid trauma to the thigh region. Reassessed after four months, she had undergone the recommended alterations and no longer presented alterations of lipodystrophy.

**Comment:** Lipoatrophia semicircularis is a benign condition whose diagnosis is clinical, with some authors complementing the diagnosis with ultrasound. Treatment involves the avoidance of the initial trigger, when found and adaptations can be made to the workplace. In Portugal, there are no cases reported in the main databases. This fact may reveal that it is an infrequent pathology or reveal little concern on the part of patients with this alteration, or misdiagnosis. For these reasons, even though it is an innocuous condition, the doctor needs to be aware of its existence for a more effective diagnosis and, consequently, better advice and reassurance for the patient.

**Keywords:** Lipodystrophy; Microtrauma, physical; Case report.

---