

## Luxação palmar isolada da quinta articulação carpo-metacárpica

André Barros, Francisco Pinto, Emanuel Varela,  
Ricardo Almeida, Nuno Corte-Real

*Serviço de Ortopedia e Traumatologia. Hospital de Curry Cabral. Lisboa. Portugal.*

**André Barros**

**Francisco Pinto**

**Emanuel Varela**

**Ricardo Almeida**

Internos do Complementar

**Nuno Corte-Real**

Assistente Hospitalar

Serviço de Ortopedia e Traumatologia

Hospital de Curry Cabral

**Aceite em:** 2 de setembro 2011

**Tipo de estudo:** Terapêutico

**Nível de evidência:** IV

**Declaração de conflito de interesses:**

Nada a declarar.

**Correspondência:**

André Barros

Praceta do Choupal, nº 83, 3ºB

2775 348 Parede

Portugal

andreairebarros@sapo.pt

### RESUMO

A luxação palmar isolada da quinta articulação carpo-metacárpica é rara. Esta lesão pode passar despercebida, sendo importante a suspeita clínica, levando a uma avaliação radiológica no perfil e incidências oblíquas. O tratamento é controverso, estando descritas a redução fechada com fixação percutânea com fios de Kirshner percutâneos e a redução aberta com fixação interna. Apresentamos um caso clínico de luxação palmar do tipo cubital isolada e o seu tratamento. O resultado funcional aos 6 meses, de acordo com o score DASH, foi de 0.8. Apresentava-se sem queixas, desempenhado as suas atividades diárias sem restrições.

### Palavras chave:

Luxação palmar, quinta carpo-metacárpica, tratamento cirúrgico

### ABSTRACT

*Isolated volar fifth carpometacarpal dislocation is a rare condition. This lesion may be overlooked, and clinical suspicion is of most importance, leading to a radiological assessment in both the standard and oblique roentgenograms. The treatment option is controversy, and previous authors described both closed reduction and percutaneous pinning, and open reduction and internal fixation. We describe a case of an isolated volar-cubital dislocation and the treatment option. The functional result was evaluated according to DASH score, at six months after surgery, with a score of 0.8. The patient had no complaint, and was able to perform his daily activities without restrictions.*

### Key words:

*Volar dislocation, fifth carpometacarpal joint, surgical treatment*

## INTRODUÇÃO

A queda com traumatismo do punho em extensão está associada a vários tipos de lesão óssea ou capsulo-ligamentar, sendo determinante a posição na mão e punho na altura do traumatismo. São mais frequentes a fratura da extremidade distal do rádio e cúbito, fratura do escafoide carpico, fraturas dos metacarpicos ou falanges.

As lesões carpo-metacárpicas (CMC) são, na sua globalidade, pouco frequentes. Estão relacionadas com traumatismos de alta energia e, como tal, com outras fraturas ou lesões de partes moles (p.e. nervo cubital) associadas.

A fratura ou fratura-luxação CMC é mais frequente no 5º raio, sendo muito mais comum a luxação dorsal<sup>[1,2]</sup>.

A luxação palmar isolada foi descrita em 1918<sup>[3]</sup>, e estão descritos dois tipos: 1) radial e 2) cubital<sup>[2]</sup>. A luxação CMC do tipo radial é mais frequente e resulta da rotura de todos os ligamentos e inserções tendinosas da base do 5º metacárpico. Pela sua instabilidade o tratamento conservador é insuficiente, necessitando de tratamento cirúrgico<sup>[4]</sup>.

Na nossa revisão bibliográfica encontramos descritos dezanove casos de luxação palmar isolada.

Descrevemos um caso de luxação palmar isolada do tipo cubital, o tratamento cirúrgico e o resultado aos 6 meses.

## CASO CLÍNICO

Homem de 73 anos, reformado, ex-motorista de pesados, dextro, sem antecedentes médicos ou cirúrgicos relevantes. Recorre ao Serviço de Urgência após queda da própria altura sobre o punho e mão esquerda em extensão. Apresentava edema e deformidade do bordo cubital da mão, com escoriação da base do 5º dedo e um encurtamento do 5º raio e deformação palmar, em comparação com a mão contralateral.

A palpação era dolorosa no bordo cubital do punho e mão, com incapacidade funcional na extensão do punho e mobilização do 4º e 5ºdedos. Não apresentava alterações neurológicas ou vasculares, nomeadamente parestesias do território do cubital.

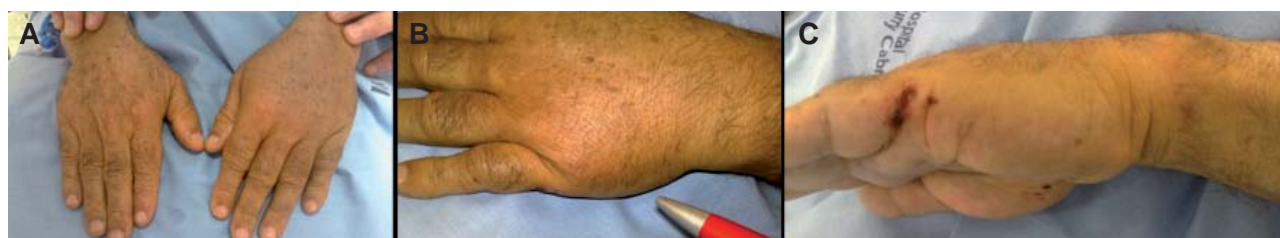Constatou-se um encurtamento do 5º raio, em comparação com a mão contralateral (Figura 1).

Radiologicamente constatou-se luxação palmar isolada da 5ª CMC do tipo cubital (Figura 2).

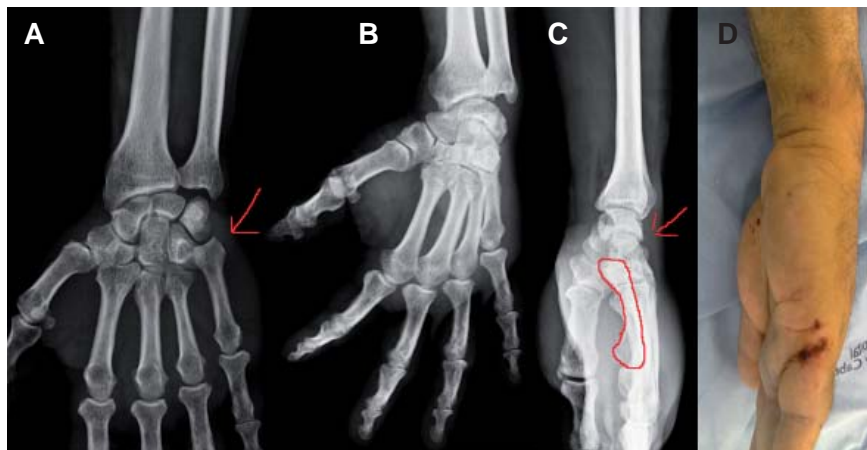Foi submetido, sob anestesia geral, a redução fechada e fixação percutânea com 2 fios de Kirschner, ao unciforme e à base do 4º metacárpico, tendo sido imobilizado com tala gessada antebraqui-palmar posterior durante 6 semanas (Figura 3).

Às 6 semanas procedeu-se à remoção dos fios, sendo permitida a mobilização ativa sem restrições.

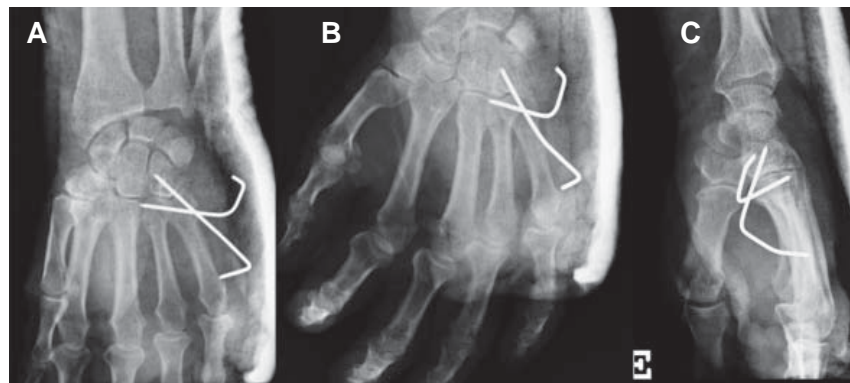
Aos 6 meses apresentava-se sem dor, com mobilização total do punho, mão e dedos. O Score Dash era de 0.8 (Figura 4).



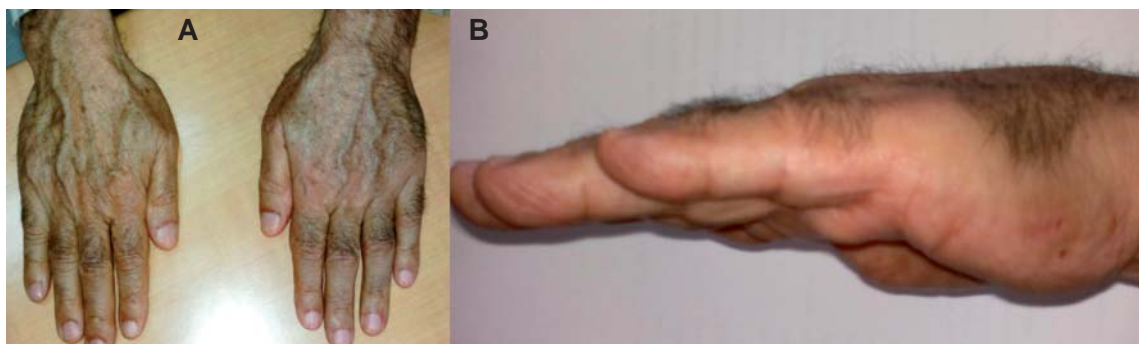
**Figura 1.** Imagem pré operatória A) ambas as mãos, B) mão esquerda, C) perfil da mão com evidente deformação palmar.



**Figura 2.** Radiografias na admissão A) antero-posterior, B) oblíqua a 30°, C) perfil e D) imagem da deformação apresentada no pré-operatório, sendo visível o desvio proximal e palmar do 5º metacarpico.



**Figura 3.** Radiografias A) antero-posterior B) oblíqua a 30° e C) perfil no pós-operatório imediato.



**Figura 4.** Imagem da mão A) aspeto dorsal e B) bordo cubital aos 3 meses.

## DISCUSSÃO

A luxação palmar CMC isolada é uma entidade rara, havendo poucos estudos publicados na literatura internacional. Foi descrita inicialmente em 1918 por McWorter, que preconizou tratamento cirúrgico com redução aberta. Encontrámos 19 casos publicados, dos quais 7 do tipo radial e 12 do tipo cubital<sup>[6,7,8,9]</sup>.

O seu diagnóstico requer alto índice de suspeição, podendo passar despercebido em doentes politraumatizados ou com lesões mais exuberantes em outras localizações anatómicas. As manifestações clínicas chave são dor na base do metacárpico e deformação com encurtamento e ligeira rotação externa do 5º dedo<sup>[4]</sup>. O mecanismo de lesão poderá levar-nos a pensar nesta entidade, como por exemplo nos acidentes de motorizada. No caso apresentado, o mecanismo de lesão não é o mais habitual para a lesão apresentada.

As radiografias em AP e perfil poderão ser insuficientes, sendo importante a radiografia oblíqua com a mão em 30º de pronação<sup>[5]</sup>. Nesta incidência é possível observar a diastase entre a base do 4º e 5º metacárpicos. Permite ainda avaliar a qualidade da redução.

Está descrita a lesão do nervo cubital associada, sendo que a recuperação total após tratamento cirúrgico é a regra<sup>[10,11]</sup>.

A redução anatómica é fácil se realizada precocemente. Devido à sua instabilidade, sobretudo nas lesões do tipo radial, é difícil de manter.

A maioria dos autores preconiza fixação com fios de Kirschner. Esta técnica é simples, permitindo redução anatómica e mobilização do 5º dedo. Os resultados publicados são bons ou muito bons<sup>[6,7-9]</sup>. Não temos conhecimento de resultados publicados de lesões tratadas tardiamente ou negligenciadas.

## CONCLUSÕES

A luxação da 5ª CMC é uma lesão rara. O conhecimento desta entidade, uma elevada suspeição clínica e uma avaliação radiológica adequada são pontos-chave para o seu diagnóstico. O tratamento cirúrgico precoce com fixação percutânea é simples, rápido, barato e permite obter um bom resultado funcional.

## REFERÊNCIAS BIBLIOGRÁFICAS

1. Green, D.P., Hotchkiss, R.P., Pederson W.D., Wolfe, S.W. : Green's Operative Hand Surgery, 5th ed. Elsevier Inc. 2005.
2. Nalebuff EA. :Isolated anterior carpometacarpal dislocation of the fifth finger: classification and case report, J Trauma 8: 1119-1123, 1968.
3. McWorter, GI. :Isolated and complete dislocation of the fifth carpometacarpal joint: open operation, Surg clin 2: 793-796, 1918.
4. North, E., Eaton, R.: Volar Dislocation of the Fifth Metacarpal, Report of Two Cases, The Journal of Bone and Joint Surgery, Vol.62-A, No 4: 657-659, 1980.
5. Bora, F. W., Didizian, N. H.: The Treatment of Injuries to the Carpometacarpal joint of the little Finger. J. Bone and Joint Surgery.,56-A: 1459-1463. Oct. 1974
6. Nakayama, M.,Horiuchi, Y.: Isolated volar Dislocation of the Fifth Carpometacarpal Joint: A case Report. Hand Surgery, Vol.12 No.3 ( 2007) 165-168
7. Fischer JW, Waseem M, Gamhir A, Ulnopalmar dislocation of the fifth carpometacarmetacarpal joint: a rare injury , Ata Orthop belg. 68:175-177, 2002.
8. North E.R., Arkansas L.R., Eaton R.G., Volar dislocation of the fifth metacarpal, J. Bone Joint Surg, 62A: 657-659,1980.
9. Salemi, A.J., Iqbal, M.J., Ulnar dislocation of the fifth metacarpal Joint, Hand Surg 10:87-90, 2005
10. Sreedharan, S. . Chew W. Y. C. :Isolated fifth carpometacarpal joint volar dislocation with ulnar neuropathy, Journal of Hand Surgery Eur Vol April 2008 vol. 33 no. 2 219-220
11. Domingo, A., Font L., Saz, L.,Arandes, J.M. :Isolated radial palmar dislocation of the fifth carpometacarpal joint with ulnar neuropathy associated: successful treatment with closed reduction and internal fixation European Journal of Orthopaedic Surgery & Traumatology ,Volume 19, Number 2, 101-107, DOI: 10.1007/s00590-00

