Tumor glómico subungueal

Filipa de Freitas, Nuno Marques Luís, André Ramos,
Antonio Robalo Correia, Maia de Oliveira, Luís Palma

Serviço de Ortopedia e Traumatologia. Hospital José Joaquim Fernandes. Beja. Portugal.

Filipa de Freitas
Nuno Marques Luís
André Ramos
Antonio Robalo Correia
Internos do Complementar de Ortopedia
Maia de Oliveira
Assistente Graduado
Luís Palma
Chefe de Serviço, Diretor de Serviço
Serviço de Ortopedia. Hospital José Joaquim Fernandes. Beja. Portugal.

Aceite em: 30 dezembro 2011

Tipo de estudo: Terapêutico

Nível de evidência: IV

Declaração de conflito de interesses:
Nada a declarar.

Correspondência:
Filipa de Freitas
Travessa da Guia, nº2, 1º andar
7800 333 Beja
Portugal
fifreitas@gmail.com

RESUMO

O Tumor Glómico é um tumor vascular raro, benigno, tipicamente localizado na mão. A apresentação típica é caracterizada pela triade clássica de sintomas: dor paroxística, hipersensibilidade ao frio e localização precisa do ponto doloroso.

Apresenta-se o caso clínico de uma mulher de 33 anos, com dor subungueal no 1º dedo da mão esquerda, com 9 anos de evolução. Dor agravava nos meses de inverno com o frio. Ao exame objetivo identificou-se ponto doloroso no bordo cubital da unha. A Ecografia e a RMN foram sugestivas de Tumor Glómico do leito ungueal. Foi submetida à excisão cirúrgica desta lesão e o exame anatomo-patológico confirmou o diagnóstico clínico e imagiológico. As queixas álgicas desapareceram após a cirurgia.

A excisão cirúrgica, normalmente, promove alívio completo da dor. Um alto grau de suspeição do diagnóstico é importante para evitar um atraso no tratamento.

Palavras chave:
Tumor glómico, pontas dos dedos, unha.

ABSTRACT

Glomus tumors are rare vascular tumors, benign, that are most commonly found in the hand. Typical presentation is a classic triad of symptoms: hypersensitivity to cold, paroxysmal pain and pinpoint pain in the finger.

We present the case of a 33 years old woman, complaining of pain in the nail of the first finger of the left hand, with 9 years of evolution. The pain exacerbates in Winter times with the cold. Observation showed a pinpoint pain on the cubital border of the nail of the first left hand finger. Ecography and NMRI suggested a Glomus Tumor of the nail plate. Pacient submitted to surgical excision of this tumor. Histopatologic evaluation confirmed the clinical and imagiologic diagnosis. Pain disappear after surgery.

Surgical excision normally provides complete pain relief. An awareness of diagnosis is critical to preventing an unnecessary delay in treatment.

Key words:
Glomus tumour, fingertip, nail

INTRODUÇÃO

Os tumores glómicos são harmartomas benignos, representando 1% a 5% de todos os tumores de partes moles da mão[1,2]. Têm origem no aparelho glómico, localizado no tecido subcutâneo[2]. Os corpos glómicos estão presentes no estrato "reticularis" da derme em todo o corpo, mas estão mais concentrados nas pontas dos dedos, especialmente na unha[2].

Aproximadamente 75% dos tumores glómicos ocorrem na mão e 60% são subungueais[3].

A dor é o sintoma principal[1,2,4,5]. A tríada clássica observada nos tumores glómicos é hipersensibilidade ao frio, dor paroxística e localização precisa do ponto doloroso[1,2,4].

O tumor glómico aparece em adultos jovens, especialmente entre a quarta e quinta décadas de vida. Não está clara a predileção por sexos, no entanto, aparece mais em mulheres do que em homens[7].

CASO CLÍNICO

Doente sexo feminino, 33 anos de idade recorreu à consulta de Ortopedia por dor crónica, subungueal, do 1º dedo da mão esquerda, com 9 anos de evolução (Figura 1).

A dor ao longo dos anos tinha aumentado de intensidade, piorava com o frio e, no último ano, aparecia quando o ponto doloroso era tocado, chegando a acordar a doente durante o sono. A dor não cedia ao paracetamol ou AINE's.

Ao exame objetivo a doente apresentava mobilidade mantida, sem défices no arco de movimento do 1ºdedo e localizava o ponto doloroso no bordo cubital da unha.

O exame ecografico e a RMN sugeriram o diagnóstico de Tumor Glómico.

Submetida a excisão cirurgica do tumor, no dia 20 de junho de 2011, sob anestesia geral, pela via lateral (Figuras 2 e 3). O exame histopatológico confirmou o diagnóstico. Os sintomas como a dor forte no dedo e hipersensibilidade ao frio desapareceram completamente após a cirurgia.

Seguida em consulta externa, ao sexto mês após cirurgia (consulta em 14 de dezembro) a unha cresce

Figura 1. Unha 1º dedo mão.

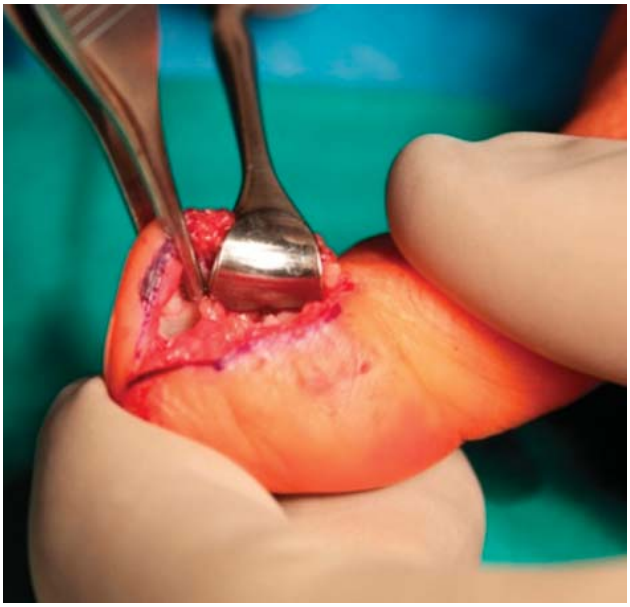

Figura 2. Identificação do tumor glómico.

sem defeitos e a cicatriz de incisão lateral cubital desvaneceu-se completamente (Figura 4). Não apresenta alterações da sensibilidade. Não voltou a ter queixas algicas mesmo com o frio. Ficou muito satisfeita com a cirurgia.

Figura 3. Loca após remoção do tumor.

Figura 4. Dedo após cirurgia.

DISCUSSÃO

O corpo glómico normal é um recetor neuromioarterial contráctil que controla a temperatura e a pressão sanguínea através da regulação do fluxo sanguíneo periférico[2].

É composto por arteríola aferente, canal anastomótico Sucquet-Hoyer, vénula eferente, células glómus contendo actina em volta do canal, retículo intraglomular e uma porção cápsular[2,5].

As células glómus são células musculares perivasculares especializadas que são redondas ou ovaladas e tem um citoplasma denso e granular. As células nervosas não mielinizadas, as quais estão incorporadas nos capilares, são responsáveis pela dor lancinante[6].

O tumor resulta da hiperplasia de uma ou mais partes do corpo glómico normal[2].

A localização dos tumores glómicos pode variar imenso. Há casos descritos de tumores glómicos intraósseos, tumores na articulação metacarpofalangica e tumores glómicos com origem no nervo digital. Os tumores glómicos foram encontrados no osso, língua, estômago, pulmão, reto, mesentério e mediastino[2]. Outras localizações incluem o punho, antebraço, pé, rótula, tendões e rim[7].

Os tumores glómicos podem ser categorizados como solitários ou múltiplos. Na maioria dos casos são solitários e localizados na ponta dos dedos. Normalmente são capsulados, subungueais e contém múltiplos pequenos lumens vasculares. Outra localização na ponta dos dedos é a polpa volar. Em contraste, os tumores glómicos múltiplos não são capsulados, raramente são subungueais, têm largo espaço vascular, podem ser assintomáticos e estão presentes nos primeiros anos de vida[2].

Existem três formas histológicas distintas para o tumor glómico. O tipo I é mucoide hialino, o tipo II é o tipo sólido (classicamente referido como *tumor glomus*) e o tipo III é um angioma[2]. Um doente pode ter tumores histologicamente diferentes ao mesmo tempo[2].

O tumor glómico deve ser diferenciado de outros tumores benignos com origem neural como os schwanomas, neuromas e neurofibromas. Em particular, o schwanoma é o tumor com origem neural mais comum na mão, contudo, os schwanomas pequenos não levam a défices sensoriais ou motores[1]. Os tumores benignos intraneurais com origem não neural incluem o lipoma, hemangioma, fibrolipoma, ganglioma quístico, e quisto mucoide[1].

Tipicamente, o tumor glómico apresenta-se com hipersensibilidade ao frio, dor e, por vezes, deformidades ou descolorações na unha[1,5].

Existem três testes clínicos para fazer o diagnóstico de tumor glómico. O primeiro é o "Teste pin Love", no qual a cabeça de um afinete ou a parte terminal de um "clip" são pressionados, gentilmente, sobre a área dolorosa de modo a localizar o ponto máximo de dor. Quando o tumor se localiza na área subungueal, a pressão é aplicada sobre a unha, em várias direções, até que a área precisa de hipersensibilidade seja isolada (a dor, normalmente, ocorre numa área de ligeira descloração no leito ungueal). Num teste positivo, o doente tem dor severa e ocasionalmente afasta a mão. No "Teste de Hildreth" coloca-se um garrote na base do dedo e repete-se o "Teste pin Love". Num teste positivo, o doente não tem qualquer dor.

Finalmente, no teste de sensibilidade ao frio deve-se reproduzir a dor quando se expõe o dedo ao frio[1]. Os resultados do estudo de Bhaskarand e Navadgi em 2002 que envolvia 18 doentes revelaram que o teste da sensibilidade ao frio tinha 100% sensibilidade, especificidade e acuidade; teste Hidreth tinha 71,4% sensibilidade, 100% especificidade e 78% de acuidade; "Teste pin Love" tinha 100% sensibilidade e 78% de acuidade[2].

A ecografia é útil para determinar o tamanho, localização e forma do tumor. Ela é usada não só para fazer o diagnóstico mas também para fazer a localização pré-operatória do tumor[1]. O ecodoppler pode ser usado para ajudar a detetar o fluxo sanguíneo aumentado nos tumores glómicos[5].

As imagens de ressonância magnética (RMN) são um excelente meio para detetar tumores com origem nos tecidos moles, bem como pequenos tumores (2mm)[1]. A RMN também é útil para o diagnóstico diferencial quando os outros exames não

são conclusivos[1].

A excisão cirúrgica do tumor glómico é um tratamento eficaz e curativo[2]. A abordagem "standart" é por via transungueal[1]. O tratamento consiste em remover a unha, identificar o tumor ou tumores glómicos e fazer a excisão cirúrgica. O leito ungueal deve ser cuidadosamente examinado para multiplos tumores. Uma incisão longitudinal é feita sobre o tumor glomico e o tumor é dissecado e removido dos tecidos envolventes[2].

A incisão lateral é a abordagem alternativa. A incisão permite expor o dorso da falange distal sem violar a matriz da unha reduzindo, deste modo, o risco pós -operatório de deformidades da unha.

Contudo, a abordagem lateral oferece uma exposição mais reduzida, aumentando a probabilidade de excisão incompleta do tumor, quando comparada com a via transungueal[2].

A taxa de recidiva do tumor glómico varia de 1% a 50%[4]. É mais alta quando o tumor se localiza na matriz ungueal ou quando o tumor é da cor da pele[4]. Quando a recidiva ocorre no pós-operatório precoce, acredita-se que que resulte de uma excisão incompleta. Quando ocorre tardiamente (anos após a cirurgia) pensa-se que seja devida ao desenvolvimento de um novo tumor glómico[2].

CONCLUSÃO

O tumor glómico pode ser tratado eficazmente pela excisão cirúrgica, assim é importante um alto grau de suspeição do tumor e inclui-lo nos diagnósticos diferenciais.

REFERÊNCIAS BIBLIOGRÁFICAS

1. Sang- Wha Kim, Sung-No Jung. Glomus tumour within digital nerve: A case report. Journal of Plastic, Reconstructive and Aethetic Surgery. 2011; 64: 958-960.
2. McDermott E, Weiss A. Review Glomus Tumors. J Hand Surg 2006; 31A:1397-1400.
3. Nazerani S, Motamedi MH, Keramati MR. Diagnosis and management of glomus tumors of the hand. Tech Hand Up Extrem Surg. Mar 2010; 14(1):8-13.
4. Lin YC, Hsiao PF, WuYH, Sun FJ, Scher RK. Recurrent Digital Glomus Tumor: Analysis of 75 Cases. Dermatol Surg 2010; 36:1396-1400.
5. Lin S, Dumanian G Benign Hand Tumors. Medscape: Updated May , 2011
6. Calandruccio J, Jobe M, Tumors and Tumorous Conditions of the Hand. Campbell's Operative Orthopaedics. 11th ed. Mephis, Tenesse: Mosby Elsevier; 2008: 4317-4318.
7. Varma SN, Ahmed S. Orthopedic Surgery for Glomus Tumor. Medscape: Updated: Oct 1, 2010
8. Athanasian EA. Principles of diagnosis and management of musculoskeletal tumors. In: Green DP,Hotchkiss RN, eds. Green's Operative Hand Surgery. 3rded. New York, NY: Churchill Livingstone;1993:2206-2207.

Texto em conformidade com as regras do novo Acordo Ortográfico da Língua Portuguesa, convertido pelo programa Lince (© 2010 - ILTEC).