

Artroplastia total do joelho dolorosa

Hugo Constantino, André Barros, Carlos Pedrosa, Francisco Guerra Pinto,
Ventura Pereira, Nuno Diogo

Serviço de Ortopedia e Traumatologia. Hospital de Curry Cabral. Lisboa. Portugal.

Hugo Constantino

André Barros

Carlos Pedrosa

Internos do Complementar de Ortopedia

Francisco Guerra Pinto

Assistente Eventual

Ventura Pereira

Nuno Diogo

Consultor de Ortopedia

Serviço de Ortopedia e Traumatologia

Serviço de Ortopedia

Hospital Curry Cabral

Submetido em: 21 maio 2013

Revisto em: 15 setembro 2013

Aceite em: 15 setembro 2013

Publicação eletrônica em: 7 outubro
2013

Tipo de Estudo: Terapêutico

Nível de Evidência: IV

Declaração de conflito de interesses:

Nada a declarar.

Correspondência:

Hugo Constantino

Rua D. Lourenço de Almeida n° 3, 1° Esq

1400-124 Lisboa

Portugal

hugoevora@gmail.com

RESUMO

A Artroplastia Total do Joelho (ATJ) tem vindo a assumir-se como a opção cirúrgica mais frequente no tratamento de doentes com alterações degenerativas da articulação do joelho devido aos ótimos resultados funcionais e melhoria da dor. No entanto, a percentagem de doentes com sintomas dolorosos após a realização deste procedimento atinge em algumas estatísticas publicadas valores significativos que oscilam entre os 10 e os 20%. Em alguns casos a dor não é facilmente explicável, representando um desafio para o cirurgião.

Os autores relatam o caso de uma doente de 71 anos submetida a ATJ primária, no contexto de patologia degenerativa idiopática associado a desvio axial em varum. A dor localizava-se na face antero-externa do joelho ao nível da interlinha articular e tiveram início no pós-operatório de forma gradual, associadas ao aumento da mobilidade. Devido à presença de um sintoma associado a atividade mecânica, foram colocadas várias hipóteses, entre as quais a possibilidade de conflito com resquício intra-articulares do compartimento externo do joelho.

A doente foi submetida a artroscopia da articulação do joelho que revelou a existência de um fragmento meniscal que provocava conflito entre o côndilo externo do componente artroplástico femoral e o polietileno no movimento de extensão máxima do joelho. Procedeu-se a remoção artroscópica do fragmento com melhoria sintomática completa.

Os autores pretendem com este caso evidenciar a importância da investigação diagnóstica para o tratamento da dor inexplicável na ATJ, e o valor terapêutico da artroscopia nos casos de provável conflito.

Palavras chave:

Artroplastia total joelho, artroscopia, menisco

ABSTRACT

Total Knee Arthroplasty (TKA) has been assumed as the most common surgical option in the treatment of patients with degenerative changes in the knee joint as a result of excellent outcomes in functional improvement and pain. However, the proportion of patients with pain after this procedure achieves very significant values in some reports, ranging between 10 and 20%. In some cases the pain is not easily explained and represents a challenge for the surgeon.

The authors report a case of a 71 year old patient who underwent primary TKA in the context of idiopathic degenerative pathology associated with varum axial deviation. The pain complaints were located in anterior-external knee surface at the level of the joint line and started postoperatively associated with the gradually increased mobility. Due to the presence of a mechanical activity associated symptom, several assumptions were placed including the possibility of a conflict with intra-articular fragments of the outer compartment of the knee.

The patient underwent arthroscopy of the knee joint, which revealed the existence of a meniscal fragment that caused the conflict between the external condyle of the arthroplastic femoral component and the polyethylene at the maximum extension of the knee. We proceeded to arthroscopic removal of the fragment with complete relieve of the symptoms.

The authors intend to demonstrate with this case the importance of the diagnostic investigation for the treatment of unexplained pain in TKA and the therapeutic value of arthroscopy in cases of probable conflict.

Key words:

Total knee arthroplasty, arthroscopy, meniscus

INTRODUÇÃO

A Artroplastia Total do Joelho (ATJ) é a opção cirúrgica mais frequente no tratamento de doentes com alterações degenerativas da articulação do joelho devido aos ótimos resultados funcionais e melhoria da dor, que se reflete na satisfação de 82-90% dos doentes^[1]. No entanto, a dor surge em cerca de 10-20% dos doentes^[2] após ATJ. As causas mais óbvias de dor, como a infeção, o descelamento, ou problemas mecânicos associados a mau posicionamento dos implantes são as causas articulares mais facilmente identificadas pela história, exame clínico e auxiliares. Contudo, em alguns casos, a causa da dor não é facilmente identificada, representando um desafio diagnóstico para o cirurgião.

As causas de dor associadas à presença de Ciclope do espaço intercondiliano^[3] e da articulação

femuro-patelar^[4,5] têm sido amplamente descritas na literatura. No entanto, a dor no compartimento externo foi descrita apenas num artigo^[6].

CASO CLÍNICO

Doente de 71 anos, género feminino, que no contexto de patologia degenerativa idiopática do joelho esquerdo, associada a desvio axial em varum, foi submetida a ATJ esquerdo primária, cimentada, com um modelo de conservação do ligamento cruzado posterior (TC Plus®, Smith & Nephew), sem substituição da rótula. A evolução no pós-operatório imediato foi favorável. Na consulta de revisão às seis semanas a doente estava praticamente assintomática e fazia marcha sem auxiliares com arco de movimento

0 a 100°.

Aos 3 meses pós-operatórios referia dor na face antero-externa do joelho ao nível da interlinha articular de início gradual e associada ao aumento da mobilidade. A abordagem terapêutica inicial foi com anti-inflamatórios orais e tópicos e uma série de tratamentos de Medicina Física e de Reabilitação.

Na reavaliação aos 4 meses, mantinha dor na face externa do joelho, associada com os movimentos, que agravava com a extensão completa, sendo pouco significativa em flexão.

Ao exame objetivo, apresentava o joelho não globoso, cicatriz mediana sem sinais inflamatórios, palpando-se tumefação dolorosa na face externa do joelho, ao nível da interlinha articular, móvel, que se tornava menos evidente com a extensão do joelho. Amplitude articular de 0° a 120°, associada a dor na extensão completa. Não existiam défices neuro-vasculares e as radiografias evidenciavam bom alinhamento, sem sinais de descelamento ou alterações da interlinha articular (Figura 1).

Os exames laboratoriais, nomeadamente hemograma, velocidade de sedimentação e proteína C reativa revelaram valores dentro dos parâmetros da normalidade. Foi realizada infiltração da tumefação e intra-articular com metilprednisolona.

Na avaliação aos cinco meses pós-operatórios, a doente relata um período inicial de melhoria parcial com a infiltração, mas temporário, com recrudescimento ulterior da dor, de características semelhantes. Foi solicitado exame ecográfico para estudo das partes moles periprotésicas, tendo sido relatadas características compatíveis com processo fibrótico. Devido à manutenção do quadro doloroso foi proposta a realização de artroscopia para tratamento de eventual conflito de partes moles no compartimento externo do joelho.

A artroscopia articular realizada aos seis meses pós-operatório, confirmou a hipótese diagnóstica, verificando-se a presença de resquício de menisco externo na porção antero-externa da articulação (Figura 2 A e B), que se interpunha entre o côndilo externo do componente artroplástico femoral e o polietileno no movimento de extensão, sendo o

conflito máximo alcançado com a extensão completa do joelho. O polietileno e os restantes implantes não apresentavam alterações.

O fragmento meniscal foi removido com a utilização de shaver (Figura 2 C e D), e realizada lavagem articular.

O pós-operatório decorreu sem intercorrências e na consulta de revisão, um mês após a artroscopia, aos 7 meses pós ATJ, a doente estava assintomática. Na última revisão, seis meses após a artroscopia (um ano pós ATJ) a doente mantinha-se assintomática, com um arco de movimento de 0-130° de flexão, sem limitação funcional.

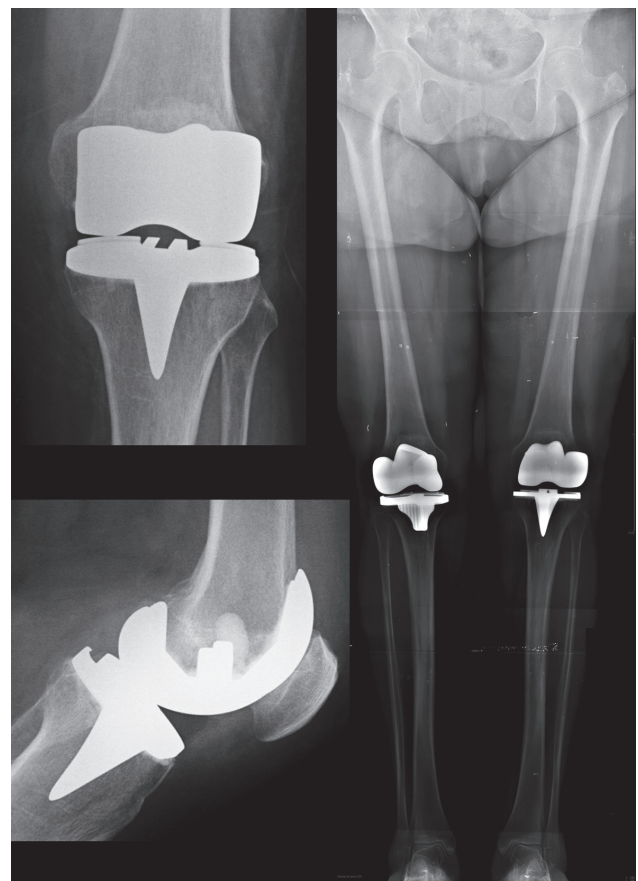


Figura 1. Radiografias do joelho: A) face, B) perfil, C) extralongo.

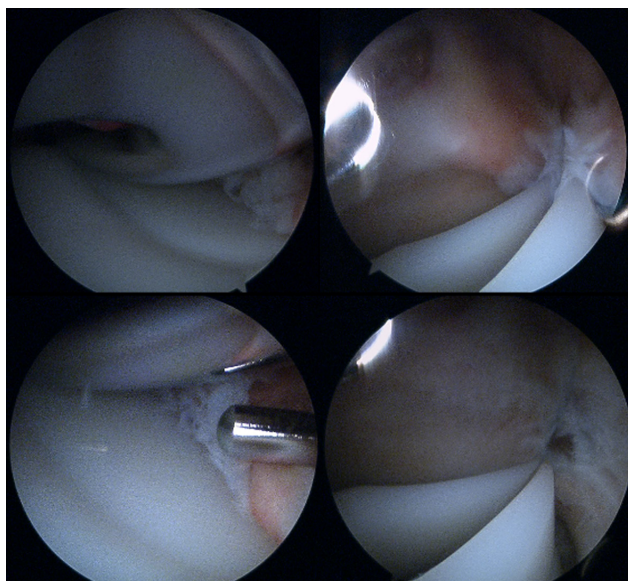


Figura 2. Artroscopia: A), B) fragmento de menisco interposto entre o componente femoral e o polietileno, C) remoção do resquício de menisco, D) interface sem menisco.

DISCUSSÃO

A ATJ é um procedimento cirúrgico de sucesso com resultados ótimos na maioria dos doentes tratados por osteoartrose primária da articulação do joelho^[1]. Contudo, num número pequeno, mas significativo de doentes surgem complicações no pós-operatório que por vezes se prolongam no tempo, de difícil diagnóstico e tratamento. As complicações de consequências mais graves, como a infeção, o descelamento, ou problemas mecânicos associados a mau posicionamento dos implantes são as causas

articulares mais facilmente identificadas. A dor inexplicável constitui um desafio diagnóstico e fonte de inquietação para o médico e para o doente. No caso relatado a doente não tinha causa de dor evidente. Utilizando o algoritmo diagnóstico proposto por Hofmann, Seitlinger e Djahani^[2], permitiu a exclusão de causas mais frequentes e lesivas e a identificação de dor associada ao movimento de extensão completa do joelho. No caso relatado, após investigação diagnóstica, a artroscopia do joelho permitiu a visualização de um resquício de menisco externo que era pinçado entre o côndilo externo do implante femoral e o polietileno. Uma vez que não existiu um intervalo livre de dor desde a ATJ, considera-se que o resquício de menisco foi devido à remoção incompleta do menisco externo durante a ATJ^[7].

A artroscopia da cavidade articular protésica apresenta dificuldades técnicas pela presença de componentes metálicos. Estas são devidas ao reflexo produzido pelo metal, à perda de referenciais espaciais e ao espaço articular menor que o habitual. Podem surgir facilmente complicações significativas associadas ao procedimento como danos nos componentes ou no artroscópio. Como sugestões técnicas sugere-se a introdução suave dos componentes e recorrer à utilização de baixa intensidade luminosa.

Os autores consideram que em doentes com ATJ dolorosa, quando foram excluídas causas mais danosas para a articulação, e na persistência de dor de causa mecânica deve ser colocada a hipótese de conflito de partes moles. Nestes casos, a artroscopia do joelho terá indicação como procedimento diagnóstico e terapêutico, tal como reportado por Barr, Khanduja e Owen^[6].

REFERÊNCIAS BIBLIOGRÁFICAS

1. Bourne RB, FRCSC, Chesworth BM. Patient Satisfaction after Total Knee Arthroplasty. *Clin. Orthop Relat Res*, (2010); 468: 57-63
2. Hofmann S, Seitlinger G, Djahani O. The painful knee after TKA: a diagnostic algorithm for failure analysis. *Knee Surg Sports Traumatol Arthrosc* (2011); 19: 1442-1452
3. Wigren A, Kolstad K, Brunk V: Formation of new menisci after polycentric knee arthroplasty. Report of four cases, one with a bucket handle tear. *Acta Orthop Scand* 1978; 49:615-7.
4. Takahashi M, Miyamoto, Nagano : Arthroscopic treatment of soft-tissue impingement under the patella after total knee arthroplasty. *Arthroscopy* 2002, 18(4):E20.
5. Allardyce TJ, Scuderi GR, Insall JN: Arthroscopic treatment of popliteus tendon dysfunction following total knee arthroplasty. *J Arthroplasty* 1997, 12:353-5.
6. Barr L, Khanduja V, Owen J. An Unusual Cause of lateral Knee Pain following Total Knee Replacement. Hindawi Publishing Corporation 2011; Article ID 569413, 3 pages
7. Martini F, Kremling E, Kunz W: Symptomatic bucket handle tear of the lateral meniscus after knee arthroplasty. *Int Orthop* 1999, 23:310-1.

