SOCIEDADE PORTUGUESA DE
ORTOPEDIA E TRAUMATOLOGIA

Rev Port Ortop Traum 22(3): 406-414, 2014

CASO CLÍNICO

CONDROMATOSE SINOVIAL DO OMBRO
DESCRIÇÃO DE DOIS CASOS E REVISÃO DA LITERATURA

Enrique Sanchez-Munoz, Miguel Ángel Prado, Gonçalo Marques Martinho
Departamento de Ortopedia e Traumatologia. Hospital Virgen de la Salud. Complexo Hospitalar de Toledo. Espanha.

Enrique Sanchez-Munoz
Interno do Complementar de Ortopedia

Miguel Ángel Prado
Especialista em Ortopedista
Chefe de Secção de Artroscopia

Gonçalo Marques Martinho
Interno do Complementar de Ortopedia

Yolanda Guindal Pérez
Especialista em Ortopedista

Rafael Llopis Miró
Especialista em Ortopedista
Chefe de Departamento de Cirurgia Ortopédica

Submetido em 25 setembro 2014
Revisto em 2 janeiro 2015
Aceite em 2 janeiro 2015
Publicação eletrónica a
Tipo de Estudo: Terapêutico
Nível de Evidência: V

Declaração de conflito de interesses
Nada a declarar.

Correspondência
Enrique Sanchez-Munoz
Servicio de Cirugía Ortopédica y Traumatología
Hospital Virgen de la Salud
Avenida Barber 30
45071 Toledo
Espanha
en.sanchezm@gmail.com

© Sociedade Portuguesa de Ortopedia e Traumatologia

RESUMO

A condromatose sinovial é uma doença rara das articulações, bursas e bainhas tendinosas, caracterizada por metaplasia da membrana sinovial que leva à produção de corpos livres intra-articulares. Os doentes apresentam sintomas de dor, edema, rigidez, diminuição da mobilidade e bloqueio. A regressão espontânea dos sintomas tem sido descrita, mas hoje em dia o tratamento de escolha é a remoção cirúrgica dos corpos livres com ou sem sinovectomia. Descrevemos dois doentes que foram tratados artroscopicamente, com bons resultados, e apresentamos também uma revisão da literatura sobre condromatose sinovial do ombro. A artroscopia desta patologia no ombro tem muito poucas descrições e um dos casos tem uma apresentação pouco comum de condromatose sinovial. Baseando-nos na nossa experiência e achados clínicos, e de acordo com a literatura actual, propomos um algoritmo para tratamento artroscópico desta patologia no ombro.

Palavras chave: *Condromatose sinovial, ombro, artroscopia, tratamento, casos clínicos.*

ABSTRACT

Synovial chondromatosis is a rare disease of joints, bursae and tendon sheats, characterized by metaplasia of the synovial membrane producing intraarticular loose bodies. Patients usually repeat a history of pain, swelling, stiffness, decreased range of motion and locking. Spontaneous regression has been recorded, but today the treatment of choice is the surgical removal of loose bodies with or without synovectomy. We report 2 patients who were treated arthroscopically, with good outcomes and also present a literature review of shoulder synovial chondromatosis. Arthroscopic intervention of this pathology affecting shoulder has very few descriptions and one of our cases presents an unusual clinical presentation of the synovial chondromatosis. Based on our experience and clinical findings, along with current literature, we propose an arthroscopic treatment algorithm for shoulder involvement.

Key words: *Synovial chondromatosis, shoulder, arthroscopy, treatment, clinical cases.*

INTRODUÇÃO

A condromatose sinovial (CS) é uma doença rara que afecta articulações diartrodiais, bursas e bainhas de tendão. É caracterizada por metaplasia cartilaginosa da membrana sinovial, com sinovite e formação de corpos livres[1]. Indivíduos do sexo masculino são afectados duas a três vezes mais que indivíduos do sexo feminino[2,3]. A maioria dos doentes são jovens ou de meia-idade, entre os 30-50 anos. A CS pode afectar qualquer articulação do corpo, mas o joelho é a articulação mais afectada na maioria das séries descritas, seguindo-se da anca, cotovelo, tornozelo, punho e ombro[1,2,3,4]. O diagnóstico é habitualmente tardio porque a sintomatologia é moderada e inespecífica, levando a que a maioria dos doentes tenha o diagnóstico 12-18 meses após o início dos sintomas. Os sintomas são dor, edema, rigidez, diminuição da mobilidade e bloqueio.

O processo tem 3 fases: (1) doença intra-sinovial activa isolada, sem corpos livres; (2) lesões transitórias com proliferação sinovial activa e corpos livres; e (3) múltiplos corpos livres osteo-condrais sem doença intra-sinovial demonstrável[1]. O diagnóstico diferencial com outras causas de formação de corpos livres (osteocondrite dissecante, pós-traumática, etc) deve ser considerado quando se diagnostica esta patologia. Apesar da descrição de regressão espontânea, o tratamento de escolha é cirúrgico, com abordagem artroscópica se possível[4,5,6,7,8,9]. Embora a transformação maligna de CS para condrosarcoma esteja descrita, é bastante rara[10,11].

CASO CLÍNICO 1

Um doente do sexo masculino de 24 anos de idade, dextro, apresentou-se com queixas de dor ligeira e limitação marcada da mobilidade do seu ombro direito. Os sintomas tiveram início 6 meses antes, agravamento durante os 2 últimos meses, com uma progressão rápida da limitação da mobilidade. Não havia história de traumatismo ou outros problemas médicos. A mobilidade activa estava limitada a 90º de flexão, 85º de abdução e 10º de rotação externa. A radiografia antero-posterior (AP) do ombro (Figura 1) mostrou vários corpos calcificados dentro e fora da articulação. A ressonância magnética nuclear (RMN) (Figura 2) demonstrou muitos corpos livres intra-articulares calcificados, todos com menos de 4 milímetros. Foi diagnosticada condromatose sinovial e proposto tratamento cirúrgico através de artroscopia do ombro.

Figura 1. Caso 1. Radiografias antero-posteriores do ombro demonstrando múltiplos corpos livres articulares radiodensos.

A cirurgia foi realizada sob anestesia geral e bloqueio interescalénico, em decúbito lateral com o braço em tracção. Foram utilizados os portais posterior e antero-superior habituais. Encontraram-se muitos corpos livres intra-articulares, mais de 20. Com a utilização de uma pinça grasper todos os corpos livres foram removidos. Macroscopicamente, os corpos livres extraídos apresentavam uma superfície cartilaginosa lisa, o achado habitual na CS. A membrana sinovial não apresentava sinovite.

© Sociedade Portuguesa de Ortopedia e Traumatologia

Figura 2. Caso 1. RMN do ombro com múltiplos corpos livres intra-articulares.

A superfície articular da cabeça umeral e glenóide apresentava lesões degenerativas Outerbridge grau I e II. Não foram observadas quaisquer lesões da coifa dos rotadores.
Iniciou fisioterapia 24h após a cirurgia com exercícios agressivos, activos e assistidos, para melhorar a mobilidade. O programa de reabilitação incluiu exercícios em casa e supervisionados por fisioterapeuta no hospital. Um mês após a cirurgia a mobilidade tinha melhorado para 120º de flexão, 110º de abdução, 45º de rotação externa e rotação interna em L1. O programa de reabilitação em casa e no nosso centro continuou por 3 meses. Após esse período o exame físico revelou não haver diferenças na mobilidade de ambos os braços, o doente não apresentava queixas de dor, rigidez ou qualquer outro sintoma.
Durante o seguimento pós-operatório foram realizadas radiografias de ambos os ombros, ancas, tornozelos e joelhos, para avaliar envolvimento poliarticular, sem achados patológicos.
Na revisão clínica 2 anos mais tarde, não apresentava recorrência, sintomas ou complicações. A mobilidade completa, sem diferença para o braço contra-lateral, estava conservada.

CASO CLÍNICO 2

Um doente do sexo masculino de 38 anos de idade, dextro, apresentou-se com dor progressiva no seu ombro esquerdo com actividades acima da cabeça. Os sintomas tinham começado 3 meses antes, com início insidioso. Negava traumatismo ou qualquer outro problema médico no ombro. A dor não teve melhoria apesar do tratamento com anti-inflamatórios não esteróides (AINE), fisioterapia e injecções de corticóides. As queixas de limitação moderada da mobilidade eram agravadas pela dor mecânica. O exame físico do ombro demonstrava sinais de conflito de Neer e Hawkin positivos.
As radiografias AP do ombro mostravam um corpo calcificado grande e arredondado no aspecto anterior do ombro, e uma grande calcificação na inserção do tendão do supraespinhoso (SE). A tomografia computorizada (TC) (Figura 3) revelou um corpo radiodenso de 17 x 10 mm na bolsa do subescapular, anterior ao tendão do subescapular (com possível etiologia num hematoma calcificado ou condromatose sinovial) e uma calcificação de 14x4 mm nas fibras distais do SE sugerindo tendinite calcificante.
Sob anestesia geral e bloqueio interescalénico, com o doente em decúbito lateral e 3.5 quilogramas de tracção no braço, procedemos à cirurgia artroscópica através do portal posterior standard e dois portais anteriores. Um corpo livre grande e arredondando foi identificado, anterior ao tendão do subescapular. Foi removido utilizando uma pinça grasper longa (Figura 4). Uma inspeção cuidadosa da articulação gleno-umeral não revelou sinovite ou lesão condral da cabeça umeral ou glenóide. Não foram encontrados outros corpos livres. O tendão da coifa dos rotadores não apresentava qualquer achado patológico na face articular. Foi utilizado um shaver motorizado não-agressivo para remoção da bursa subacromial, permitindo a inspecção do tendão do supra-espinhoso e a identificação da calcificação do tendão. O depósito foi descoberto

© Sociedade Portuguesa de Ortopedia e Traumatologia

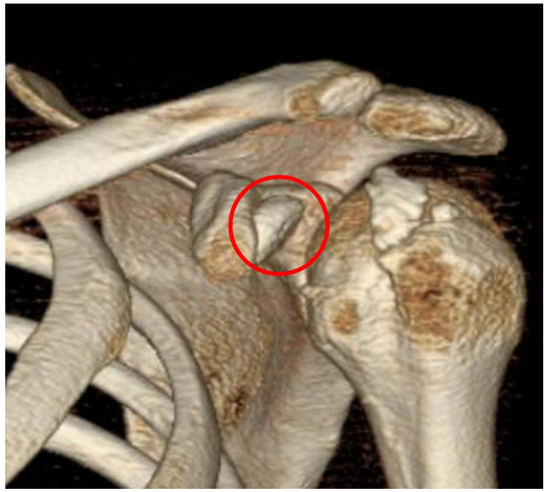

Figura 3. Caso 2. Reconstrução tridimensional de TAC do ombro com um corpo livre arredondado de 17 x 10 mm na bolsa subescapular (círculo vermelho) e uma calcificação na inserção do tendão do supra-espinhoso.

Figura 4. Caso 2. Artroscopia demonstrando corpos livres dentro da bolsa subscapular, removidos com uma pinça artroscópica longa.

e depois gentilmente removido com o gancho e o shaver. O espaço bursal foi lavado para remoção de partículas de cálcio libertadas.
Macroscopicamente o corpo livre apresentava uma superfície cartilaginosa lisa típica, como habitualmente encontrado nos corpos livres da condromatose sinovial (Figura 5).
O doente utilizou uma suspensão durante 20 dias e foram indicados movimentos passivos moderados do ombro como reabilitação para casa. Após esses 20 dias foi avaliado no nosso departamento de Reabilitação: o exame físico demonstrou 80º de flexão e 60º de abdução. O doente iniciou um programa de reabilitação com movimentos activos assistidos para melhorar a mobilidade. Apesar da melhoria inicial da dor, 6 semanas após a cirurgia ainda apresentava dor ligeira, tendo continuado com o programa de fisioterapia no nosso hospital. Dez semanas após a cirurgia a mobilidade tinha melhorado (flexão anterior 150º, abdução 110º, rotação externa 35º, rotação interna em L4) e queixava-se apenas de dor mínima esporádica, sem necessidade de medicação analgésica.
O exame histológico dos corpos livres confirmou o diagnóstico clínico de condromatose sinovial em ambos os casos.

Figura 5. Caso 2. Corpo livre articular removido do ombro, demonstrando achados típicos da condromatose sinovial: forma arredondada e superfície cartilaginosa lisa.

DISCUSSÃO

A condromatose sinovial é uma condição rara, com muito baixa incidência. Existem apenas algumas séries publicadas. Após a descrição histopatológica

por Milgram[1] em 1977, poucas são as séries disponíveis na literatura[2,3] , sendo que a maior parte dos artigos se refere à descrição de casos clínicos[4,5,6,7,8,9,12,13]. No geral, o joelho é a articulação mais afectada, seguida da anca. O envolvimento do ombro é muito raro, com a descrição de apenas 25 casos na literatura mundial de acordo com Small e Jaffe[14]. Considerámos interessante a referência de Urbach et al[4] à presença de condromatose sinovial em 0.26% das artroscopias do ombro realizadas, enquanto estimativa da incidência.

Esta entidade foi definida por Milgram[1] como um processo intrasinovial auto-limitado que decorre desde o seu início até à sua resolução em três fases distintas: (1) doença intra-sinovial activa isolada, sem corpos livres; (2) lesões transitórias com proliferação sinovial activa e corpos livres; e (3) múltiplos corpos livres osteo-condrais sem doença intra-sinovial demonstrável. A metaplasia cartilaginosa da sinovial é considerada a origem dos corpos livres condróides, em que células pluripotenciais localizadas na margem da sinovial e da cartilagem, ou zona de transição, sofrem transformação em ilhas de cartilagem 4 , criando corpos condróides pediculados que se tornam corpos livres articulares. Apesar do processo estar bem caracterizado, a etiologia permanence desconhecida. Como Christensen et al[2] referem, quer a reactivação de células embrionárias residuais, quer a caracterização da doença como neoplasia benigna, são possibilidades razoáveis. Consideramos que com as características histopatológicas e de desenvolvimento da entidade, além do potencial de malignização[10,11], a definição de condromatose sinovial como neoplasia benigna é adequada.

Relativamente à condromatose sinovial no ombro, a literatura disponível refere algumas orientações de tratamento e levanta muitas questões sem resposta clara. A maioria da literatura advoga o tratamento cirúrgico, apesar do artigo de Mc Farland e Neira[6], que encoraja o tratamento conservador com base em dois casos clínicos. Urbach et al[4] referem, na sua descrição de cinco casos, que todos os doentes foram submetidos a tratamento conservador por 3 meses sem melhoria clínica antes da cirurgia. A maioria dos casos na literatura passaram por tratamentos conservadores (reabilitação, AINE, analgesia, etc) mas permaneceram sintomáticos ou tiveram agravamento clínico prévio à cirurgia. O tratamento artroscópico parece ser o gold standard[4,5,7,8,14]. Para casos seleccionados (especialmente os que envolvem a bainha do tendão da longa porção do bicípete (LPB) braquial[14]), a artrotomia pode ser necessária. Foram publicados alguns conselhos técnicos para o tratamento artroscópico[7,8]. A necessidade de proceder a sinovectomia não está bem estabelecida. Alguns artigos demonstraram não haver diferença entre a remoção de corpos livres isolada e a remoção de corpos livre com sinovectomia[3]. Não há evidência disponível que suporte melhores resultados com uma das técnicas em relação à outra, e mesmo a taxa de recorrência não tem relação com a realização de sinovectomia. São necessários estudos de melhor qualidade para esclarecer esta questão. Quer a realização de RMN pré-operatória para avaliar todos os corpos livres (incluindo corpos livres não calcificados que não são visíveis em radiologia convencional), quer a realização de artrotomia ou técnicas mini-open (quando necessárias) para remover todos os corpos livres da bainha do tendão da LPB, são recomendações técnicas importantes para assegurar um bom resultado clínico e a prevenção de recorrências. Urbach et al[4] descrevem a importância da realização de RMN pré-operatória, opinião também suportada por outros autores[15,3,2]. A recorrência da doença tem sido reportada, por vezes devido a doença da bainha do tendão não detectada, ou ao tratamento incompleto devido a utilização de técnica artroscópica isolada.

Vários artigos fazem referência ao estado da cartilagem articular, descrevendo alterações degenerativas[5,8]. Christensen et al[2] referem erosão articular como um achado que pode ser considerado característico da condromatose sinovial. Estas lesões podem estar relacionadas com erosão provocada pelos corpos livres. A presença de lesões Outerbridge grau I e II no nosso caso 1, que apresentava sintomatologia prolongada, suporta esta relação entre corpos livres e erosão da cartilagem articular. Consideramos estas alterações um achado importante, uma vez que sintomas prolongados e um atraso no tratamento podem levar a lesões da cartilagem articular que põe em causa os resultados a longo prazo, apesar de um tratamento adequado. De acordo com este pressuposto, o diagnóstico e tratamento precoces podem melhorar os resultados

clínicos ao evitar lesões da cartilagem articular, e o tratamento conservador deve ser considerado apenas em doentes seleccionados (idosos, cirurgia contra-indicada) e não apenas de acordo com os sintomas.

Uma reabilitação precoce e agressiva, focada na recuperação do arco de mobilidade prévio, é de extrema importância para atingir bons resultados, conforme descrito na literatura e na nossa própria experiência.

A possibilidade de recorrência não pode ser negligenciada e o seguimento a longo prazo de doentes operados a cada 2-3 anos, incluindo com radiografias, deve ser algo a considerar no tratamento desta patologia.

© Sociedade Portuguesa de Ortopedia e Traumatologia

REFERÊNCIAS BIBLIOGRÁFICAS

1. Milgram JW. Synovial osteochondromatosis: a histopathological study of thirty cases. J Bone Joint Surg Am. 1977 Sep;59(6):792-801.
2. Christensen JH, Poulsen JO. Synovial chondromatosis. Acta Orthop Scand. 1975 Dec;46(6):919-25
3. Shpitzer T, Ganel A, Engelberg S. Surgery for synovial chondromatosis. 26 cases followed up for 6 years. Acta Orthop Scand. 1990 Dec;61(6):567-9.
4. Urbach D, McGuigan FX, John M, Neumann W, Ender SA. Long-term results after arthroscopic treatment of synovial chondromatosis of the shoulder. Arthroscopy.2008 Mar;24(3):318-23.
5. Ranalletta M, Bongiovanni S, Calvo JM, Gallucci G, Maignon G. Arthroscopic treatment of synovial chondromatosis of the shoulder: report of three patients. J Shoulder Elbow Surg. 2009 May-Jun;18(3)
6. McFarland EG, Neira CA. Synovial chondromatosis of the shoulder associated with osteoarthritis: conservative treatment in two cases and review of the literature. Am J Orthop (Belle Mead NJ). 2000 Oct;29(10):785-7.
7. Bruggeman NB, Sperling JW, Shives TC. Arthroscopic technique for treatment of synovial chondromatosis of the glenohumeral joint. Arthroscopy. 2005 May;21(5):633.
8. Fowble VA, Levy HJ. Arthroscopic treatment for synovial chondromatosis of the shoulder. Arthroscopy. 2003 Jan;19(1)
9. Tokis AV, Andrikoula SI, Chouliaras VT, Vasiliadis HS, Georgoulis AD. Diagnosis and arthroscopic treatment of primary synovial chondromatosis of the shoulder. Arthroscopy. 2007 Sep;23(9):1023.
10. Sperling BL, Angel S, Stoneham G, Chow V, McFadden A, Chibbar R. Synovial chondromatosis and chondrosarcoma: a diagnostic dilemma. Sarcoma. 2003;7(2):69-73.
11. Davis RI, Hamilton A, Biggart JD. Primary synovial chondromatosis: a clinicopathologic review and assessment of malignant potential. Hum Pathol 1998; 29(7):683–8.
12. Gasbarrani A, Bicaglia R, Donati D, Casadei R, Picci P. Synovial chondromatosis of the shoulder. A review of the literature and description of a clinical case. Chir Organi Mov 1997;82:73-81.
13. Tutun S, Ozgonenel L, Cetin E, Aytekin E. Two rare involvement sites: synovial chondromatosis. Rheumatol Int. 2011 May;31(5):687-9.
14. Small R, Jaffe WL. Tenosynovial chondromatosis of the shoulder. Bull Hosp Jt Dis Orthop Inst. 1981;41:37-47.
15. Covall DJ, Fowble CD. Arthroscopic threatment of synovial chondromatosis of the shoulder and biceps tendon sheat. Arthroscopy 1993;9:602-604.

© Sociedade Portuguesa de Ortopedia e Traumatologia