SOCIEDADE PORTUGUESA DE
ORTOPEDIA E TRAUMATOLOGIA

Rev Port Ortop Traum 22(3): 431-438, 2014

CASO CLÍNICO

MÉTODO DE PAPINEAU UMA OPÇÃO VÁLIDA NO TRATAMENTO DA OSTEOMIELITE E/OU PSEUDARTROSE INFETADA

João Neves, Miguel Carvalho, Amílcar Araújo, Mafalda Batista, Mónica Vasconcelos, Catarina Bispo, Francisco André, Nuno Fachada
Hospital Ortopédico Sant'Iago do Outão. Centro Hospitalar de Setúbal, E.P.E. Portugal.

João Neves
Miguel Carvalho
Amílcar Araújo
Mafalda Batista
Mónica Vasconcelos
Catarina Bispo
Internos do Complementar de Ortopedia

Francisco André
Nuno Fachada
Assistentes Hospitalar Graduados

Submetido em 13 setembro 2014
Revisto em 2 janeiro 2015
Aceite em 2 janeiro 2015
Publicação eletrónica a
Tipo de Estudo: Terapêutico
Nível de Evidência: V

Declaração de conflito de interesses
Nada a declarar.

Correspondência
João Neves
Hospital Ortopédico Sant'Iago do Outão
Centro Hospitalar de Setúbal
Senhor Anunciada
2900 180 Setúbal
Portugal
jneves13956@hotmail.com

RESUMO

Introdução: A pseudartrose de etiologia infecciosa constitui um desafio e problema ortopédico de difícil resolução. Decorridos mais de 40 anos sobre a primeira descrição da técnica de Papineau para o tratamento da osteomielite crónica, esta mantem toda a sua utilidade aliada ou não a outros métodos – Ilizarov.
Objectivo: Relato de um caso de pseudartrose infectada da tíbia distal em que foi aplicado, com sucesso terapêutico, o método de Papineau. Simultaneamente procedeu-se a uma revisão da literatura sobre esta temática.
Caso Clínico: Os autores reportam um caso clínico de uma mulher de 38 anos que sofreu uma fractura complexa e exposta do tornozelo direito, inicialmente estabilizada com fixador externo e feita cobertura antibiótica empírica. Desenvolveu uma osteomielite da tíbia causada por Enterococcus cloacae. Foi aplicada a técnica de Papineau para debelar a osteomielite, sendo preenchido o defeito resultante do desbridamento com enxerto autólogo, contribuindo para a consolidação óssea.
Discussão e Resultados: Apesar de ao longo dos anos surgirem pequenas modificações do protocolo original descrito por Papineau, as principais fases do métodos foram em grande parte preservadas. Os três estágios do protocolo incluem o desbridamento de tecido necrótico ou infectado, enxerto ósseo esponjoso e cobertura de tecido mole, cicatrização por segunda intenção. Neste caso de osteomielite e pseudartrose pós-traumática, o método de Papineau foi aplicado como técnica de salvação, que proporcionou erradicar a infecção e obter consolidação óssea.
Conclusão: O método de Papineau é uma técnica segura e simples, de salvação e permanece uma excelente opção no tratamento de casos difíceis de osteomielite crónica ou pseudartrose infectada, em doentes devidamente seleccionados.

Palavras chave: *Papineau, osteomielite, pseudartrose, infecção, enxerto ósseo esponjoso*

ABSTRACT

Introduction: Infected pseudarthrosis remains a challenging problem to treat. Papineau grafting or open cancellous bone grafting was initially described 40 years ago for the management of chronic osteomyelitis, this technique remains helpful alone or in association with other methods – Ilizarov.
Objective: A clinical case report of a tibial pseudarthrosis caused by infection that after radical debridement leads to a major bone defect that we successful applied the Papineau grafting. Simultaneously we provide a review of the current evidence.
Clinical case: The authors report a case of a 38 years old woman who suffered a complex and open fracture of the right ankle, initially treated with external fixator and empirical antibiotic therapy. Unfortunately, developed a tibial osteomyelitis caused by Enterococcus cloacae. The Papineau's technique was applied in order to clean the infection and the defect resulting from debridement was filled with autograft.
Discussion and Results: Although minor modifications have been made to the original protocol, as described by Papineau, the main stages of the procedure have been largely preserved. The 3 stages of protocol include debridement of necrotic or infected tissue, open cancellous bone grafting and soft tissue coverage, with secondary intention healing. In this case of post-traumatic osteomyelitis and nonunion, the authors applied the technique of Papineau as a technique of salvation, which have eliminated the infection and achieved bone fusion.
Conclusions: Papineau's procedure is a safe and simple salvage procedure and remains an excellent option for treating difficult infected nonunion of the tibia in the selected indications.

Key words: *Papineau, Pseudarthrosis, Infection, open cancellous bone grafting.*

© Sociedade Portuguesa de Ortopedia e Traumatologia

INTRODUÇÃO

Apesar da existência de modernas técnicas e avanços na terapia antimicrobiana, a osteomielite, em particular a não-união e/ou pseudartrose infectada da tíbia permanece um problema de difícil resolução e um desafio ao ortopedista[1].

Após a segunda Guerra Mundial, com o advento dos antibióticos, houve progresso no tratamento de feridas infectadas. As partes moles respondiam bem ao medicamento, porém não ocorria o mesmo com o tecido ósseo infectado.

Na literatura[1,2,3,4] encontramos vários protocolos descritos para o tratamento de fracturas expostas das extremidades inferiores que genericamente incluem: desbridamento precoce e agressivo de tecido necrótico, estabilização da fractura (habitualmente com fixador externo), cobertura dos tecidos moles com retalho muscular e uma reconstrução óssea sequencial.

Para a reconstrução dos defeitos ósseos, várias técnicas foram descritas incluindo: enxerto ósseo esponjoso aberto pela técnica de Papineau, transporte ósseo usando Ilizarov e enxerto ósseo vascularizado.

Em 1979, Papineau e seus colaboradores[2,3,4], publicou um estudo de seguimento de pacientes com osteomielite crónica. Realizava o desbridamento e limpeza da zona óssea infectada com preservação da cortical posterior num primeiro tempo operatório. Deixava a ferida aberta de sete a 14 dias, preenchia a cavidade com enxerto esponjoso e realizava a "petalização" cortical num segundo tempo. Depois da formação de tecido de granulação, promovia a cobertura cutânea em 3º tempo.

Na literatura encontramos algumas descrições de modificações à técnica original, seja a sua simplicação[8] em único estádio de tratamento (Protocolo de Cardiff), seja a utilização provisória de cimento descrito por Masquelet[6] ou, mais recentemente, o uso de vacuoterapia aplicado por Archdeacon[5].

CASO CLÍNICO

Os autores relatam um caso clínico de uma mulher de 38 anos, que sofreu uma queda de bicicleta em piso de gravilha, de que resultou fractura complexa e exposta da tíbia e perónio distais – grau IIIA de Gustillo & Anderson, em 30 de Abril de 2013 (Figuras 1A e 1B). Foi tratada prontamente no serviço de urgência, seguindo o protocolo de fracturas expostas do serviço, que genericamente consiste em: abundante lavagem com soro fisiológico, antibioterapia endovenosa empírica com cefalozina e gentamicina, estabilização da fractura com fixador

Figura 1. Radiografia inicial da fractura exposta Grau IIIA – tíbia e perónio distais da perna direita (1A- AP; 1B- Perfil).

externo (Figuras 2A e 2B) e cobertura primária do defeito quando possível. Ao 10º dia de pós-operatório verificou-se intenso cheiro fétido com importante deiscência da ferida operatória, tendo sido colhido exsudado purulento para análise microbiológica e

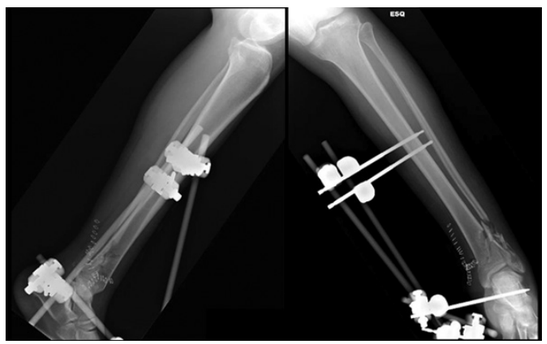

Figura 2. Osteotaxis com fixador externo monoplanar (2A- AP; 2B- Perfil).

© Sociedade Portuguesa de Ortopedia e Traumatologia

efectuada uma primeira limpeza cirúrgica. O agente etiológico identificado foi Enterococcus cloacae, conhecidamente como um agente altamente destrutivo para os tecidos moles. A antibioterapia foi dirigida, de acordo com teste de sensibilidade, para vancomicina mais gentamicina. Face ao defeito cutâneo resultante da limpeza cirúrgica com cerca de 5 cm por 7 cm com exposição da vertente interna da tíbia foi feito penso com Cronocol (R) numa primeira fase. Após incipiente cobertura do osso com tecido granulação, foi tomada a decisão de uso de vacuoterapia em sistema fechado (em junho de 2013) com expressiva melhoria, controle da infecção e crescimento de tecido de granulação (Figuras 3A e 3B). Posteriormente, 4 semanas após remoção de fixador externo e uso de imobilização gessada com sandália de carga, registou-se o ressurgimento de novo trajecto fistuloso, denunciando persistência da osteomielite, o que motivou novo internamento.

Figura 3. Aspecto da ferida (maléolo interno) com tecido de granulação após vacuoterapia. (3A – sistema de vacuoterapia 3B – tecido de granulação obtido).

O estudo pré-operatório efectuado com tomografia computorizada confirmou a pseudartrose e persistência de osteomielite (Figuras 4A e 4B) pelo que foi tomada a decisão de aplicar o método de Papineau. Assim, efectuou-se em Agosto de 2013 o 1º tempo da técnica de Papineau, um novo desbridamento cirúrgico (Figura 5), mais radical e tendo em conta a não união óssea e o tamanho do defeito ósseo criado no terço distal da tíbia procedeu-se nova estabilização com fixador externo monoplanar (Figura 6). A cavidade criada foi preenchida com gazes gordas humedecidas, sendo o penso feito com uma periodicidade de 3 dias. Em outubro de 2013, avançou-se para o 2º tempo, tendo colhido quantidade apreciável de enxerto

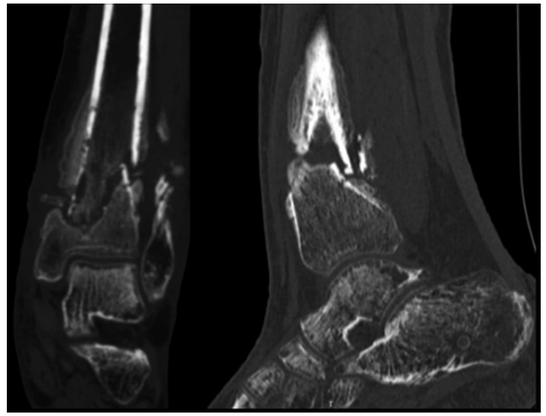

Figura 4. Imagens de tomografia computorizada mostrando pseudartrose infectada da tíbia distal.

esponjoso das cristas ilíacas por via posterior para preenchimento do defeito (Figura 7). Em Dezembro de 2013, verificou-se, que apesar da boa evolução da cicatrização por segunda intenção com abundante tecido de granulação, era necessário proceder a colheita de enxerto livre de pele para encerramento final (3º tempo). O fixador externo foi removido em março de 2014 na presença de evidência clínico-radiológica de consolidação óssea (Figura 8).

De momento a doente encontra-se autónoma na marcha, apresentando 30º de flexão plantar, 15º de dorsiflexão, sem limitações na inversão e/ou eversão (Figura 9). Resumindo apresenta na escala funcional AOFAS uma pontuação de 77.

Figura 5. Defeito ósseo resultante do desbridamento cirúrgico (1º tempo de Papineau).

Figura 6. Radiografia após 1º tempo de Papineau.

RESULTADOS E DISCUSSÃO

Neste artigo revemos a aplicação do método de Papineau[2,3,4] em um caso de difícil resolução de osteomielite pós-traumática refractária ao tratamento antibiótico. Na presença de um defeito ósseo considerável após limpeza de todo o tecido infectado e necrótico, foi necessária estabilização

Figura 7. Preenchimento da cavidade com enxerto esponjoso (2º tempo de Papineau).

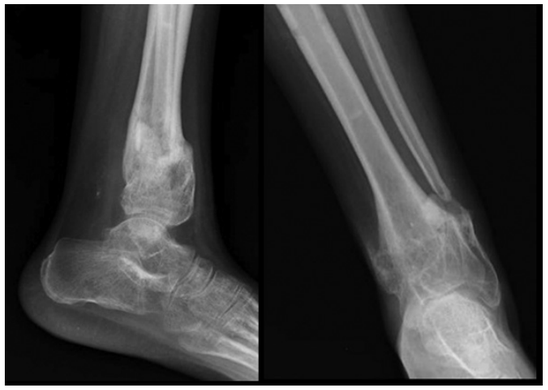

Figura 8. Radiografia final após remoção de fixador externo, com xx meses de seguimento.

Figura 9. Aspecto final do tornozelo.

com fixador externo, seguida do preenchimento da loca com enxerto autólogo e evolução cicatricial da ferida por segunda intenção, embora com necessidade de finalizar com enxerto de pele. Aos 8 meses de seguimento após finalização do tratamento não existem sinais de recidiva da infecção e a doente retomou a marcha sem qualquer auxiliar, apresentando uma pontuação de 77 de acordo com a escala funcional AOFAS.

Archdeacon & Messerchmitt[6] publicaram em

2006 uma modificação da técnica de Papineau acrescentando a vacuoterapia em sistema fechado, em substituição das gazes gordas humedecidas da técnica clássica. Sempre após um adequado desbridamento, é introduzida na cavidade uma esponja do sistema de vácuo por intervalos de 48 a 96 horas até obtenção de um leito de ferida limpo, com tecido de granulação evidente. Mantem-se o princípio da cicatrização por segunda intenção.

Uma técnica alternativa foi descrita por Masquelet[7] baseada no conceito de membrana e processada em dois estágios, em que no primeiro se procede igualmente ao desbridamento radical mas se interpõe cimento no defeito criado. O espaçador de cimento tem assim dois propósitos, um mecânico e outro biológico, confere estabilidade e previne o crescimento de tecido fibroso na cavidade. Pela reacção de corpo estranho que cria, induz a formação de uma membrana pseudosinovial, ricas em neovasos libertadores de factores de crescimento osteogénicos, que servirá de receptor ao enxerto ósseo num segundo estágio e também prevenirá a sua reabsorção. O espaçador é removido por volta das 6 semanas e se possível após preenchimento da cavidade com enxerto se procede ao encerramento da ferida.

No domínio das complicações[1,2,3,5], encontramos a infecção superficial e deiscência nos retalhos, na maioria das vezes em doentes diabéticos ou fumadores[4], reconhecidamente dois factores de risco.

CONCLUSÃO

A técnica de Papineau permanece uma ferramenta útil no arsenal terapêutico de casos complexos de osteomielite recorrente e falha na cobertura de tecidos moles, seja a cobertura directa sejam retalhos vascularizados.

Na nossa experiência, um extenso desbridamento cirúrgico ósseo constitui o passo mais importante da cirurgia independentemente do tamanho do defeito resultante. A remoção de tecido necrótico, periósteo avascular e tecido cicatricial fibrótico é absolutamente necessário para o sucesso da intervenção.

Um adequado esclarecimento e compreensão do plano terapêutico, na sua globalidade por parte do doente, é um imperativo para o sucesso terapêutico, bem como a existência de um aporte vascular que permita uma adequada resposta ao estímulo osteogénico e cicatricial.

© Sociedade Portuguesa de Ortopedia e Traumatologia

REFERÊNCIAS BIBLIOGRÁFICAS

1. Asomugha EU, Alexander IJ. Papineau open cancellous bone grafting for chronic osteomyelitis and infected nonunions of the distal lower extremity. Techniques in Foot & Ankle Surgery. June 2014. 13(2): 108-117
2. Papineau LJ. Excision-graft with deliberately delayed closing in chronic osteomyelitis. Nouv Presse Med. 1973; 2: 2753–2755.
3. Polyzois VD, Galanakos S, Zgonis T, et al. Osteogenesis and Papineau technique for an open fracture management of the distal lower extremity. Clin Podiatr Med Surg. 2010; 27: 463–467.
4. Polyzois VD, Galanakos S, Tsiampa VA, et al. The use of Papineau technique for the treatment of diabetic and non-diabetic lower extremity pseudoarthrosis and chronic osteomyelitis. Diabet Foot Ankle. 2011;2:5920.
5. Beals RK, Bryant RE. The treatment of chronic open osteomyelitis of the tibia in adults. Clin Orthop Rel Res. 2002; 433:212–217.
6. Archdeacon MT, Messerschmitt P. Modern Papineau technique with vacuum-assisted closure. Journal of Orthopaecis Trauma. 2006; 20:134–137.
7. Giannoudis PV, Omar F, Goff T, et al. Masquelet technique for the treatment of bone defects: tips-tricks and future directions. Injury. 2011; 42: 591–598.
8. Edwars G, Hall A, Morgan-Jones R. Modified Papineau procedure: the Cardiff Protocol. Journal of Bone and Joint Surgery, 2012 94-B: 51.

© Sociedade Portuguesa de Ortopedia e Traumatologia