



NOTA TÉCNICA

TÉCNICA DE COLHEITA DE AUTOENXERTO ÓSSEO NO DECURSO DE UMA ARTROPLASTIA PRIMÁRIA DA ANCA

Diogo Moura, Sandra Santos, Francisco Manuel Lucas, Fernando Judas
Serviço de Ortopedia do Centro Hospitalar e Universitário de Coimbra, EPE

Diogo Moura

Sandra Santos

Interno Complementar

Francisco Manuel Lucas

Assistente Hospitalar Graduado

Fernando Judas

Chefe de Serviço e Professor da Faculdade de Medicina da Universidade de Coimbra

Submetido em 17 abril 2015

Revisto em

Aceite em 6 setembro 2015

Tipo de Estudo: Nota Técnica

Nível de Evidência: V

Declaração de conflito de interesses

Nada a declarar.

Correspondência

Diogo Moura

Serviço de Ortopedia

Centro Hospitalar e Universitário de Coimbra, EPE.

Praceta Prof. Mota Pinto

3000-075 Coimbra

dflmoura@gmail.com

RESUMO

Durante a implantação de uma prótese primária da anca para o tratamento de uma coxartrose, pode haver necessidade de se recorrer à aplicação de enxertos ósseos, na condição de medida terapêutica complementar. Para isso, os autoenxertos ósseos provenientes da cabeça femoral excisada sob diversas formas, dimensões e tipos encontram a melhor indicação.

Descreve-se uma técnica simples e eficaz para a colheita de autoenxerto ósseo sob a forma de grânulos a partir da cabeça femoral artrósica, no decurso de uma artroplastia primária da anca.

Palavras chave: *Técnica, colheita, enxerto, autólogo, osso, esponjoso, acetábulo*

ABSTRACT

During a primary hip arthroplasty for coxarthrosis treatment we may need to use bone graft as a complementary measure. For this, bone autografts from the excised femoral head obtained in a diversity of forms, dimensions and types, find their best indication.

We describe a simple and effective technique for obtaining granular bone autograft from the degenerated femoral head during a primary hip arthroplasty.

Key words: *Technique, obtaining, graft, autologous, autograft, bone, cancellous, acetabulum*

INTRODUÇÃO

Em situações de grau avançado de destruição articular, a implantação de uma prótese total da anca representa uma das intervenções cirúrgicas de maior sucesso clínico em Ortopedia, proporcionando o alívio da dor e o restabelecimento precoce da função articular. Em determinadas situações torna-se necessário recorrer a enxertos ósseos para se obter uma melhor reconstrução articular, de que são exemplos as próteses totais primárias no tratamento de coxartroses com acetábulo profundo/protuso, nas sequelas da displasia de desenvolvimento da anca, na coxartrose pós-traumática, entre outros. Para isso, os autoenxertos ósseos provenientes da cabeça femoral excisada sob diversas formas, dimensões e tipos encontram a melhor indicação.¹

É dado como certo que os autoenxertos esponjosos constituem o melhor biomaterial para a cirurgia óssea reconstrutiva, na medida em que oferecem uma área osteogénica alargada com propriedades osteoindutoras e osteocondutores reconhecidas, ou seja, incluem os fatores que compõem a tríade da regeneração de osso novo. Além disso, não levantam questões de ordem deontológica, imunológica ou de segurança microbiológica.^{1,2}

O objetivo central deste trabalho consiste na descrição de uma técnica cirúrgica para a colheita de autoenxerto ósseo sob a forma de grânulos a partir da cabeça femoral artrósica, no decurso de uma artroplastia primária da anca.

TÉCNICA CIRÚRGICA

Abordagem da anca por via póstero-lateral com o doente em decúbito lateral. Dissecção sequencial dos tecidos e luxação da articulação coxofemoral. Rotação medial do fémur, de modo a obter uma exposição máxima da cabeça femoral. A cartilagem articular degenerada remanescente da cabeça femoral artrósica é totalmente removida com recurso a uma fresa adequada (Figura 1). De seguida procede-se à osteotomia-excisão do vértice da cabeça femoral, por forma a criar uma superfície propícia para receber uma fresa acetabular com o tamanho 40 mm, de acordo com a dimensão da cabeça femoral (Figura 2). Procede-se à fresagem da cabeça femoral, segundo o eixo do colo, de

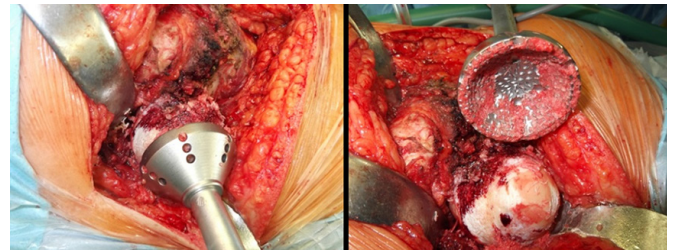


Figura 1. Remoção da cartilagem articular da cabeça femoral com fresa adequada.

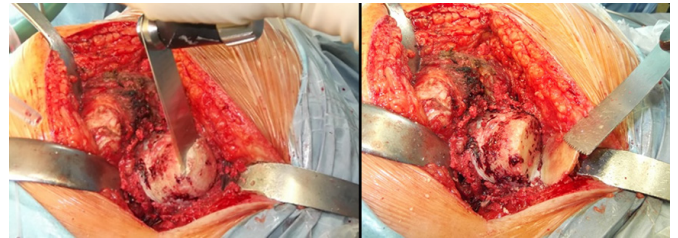


Figura 2. Osteotomia do vértice da cabeça femoral.

modo a colher apenas osso esponjoso e não cortical (Figura 3). A fresagem é continuada com fresas de dimensões crescentes, obtendo-se uma quantidade significativa de grânulos de osso esponjoso que devem ser preservados em recipiente estéril até à sua aplicação, logo que for possível (Figura 4). Segue-se a osteotomia do colo femoral em local planeado e continuação da intervenção cirúrgica, ou seja, a implantação de uma prótese primária da anca (Figura 5).

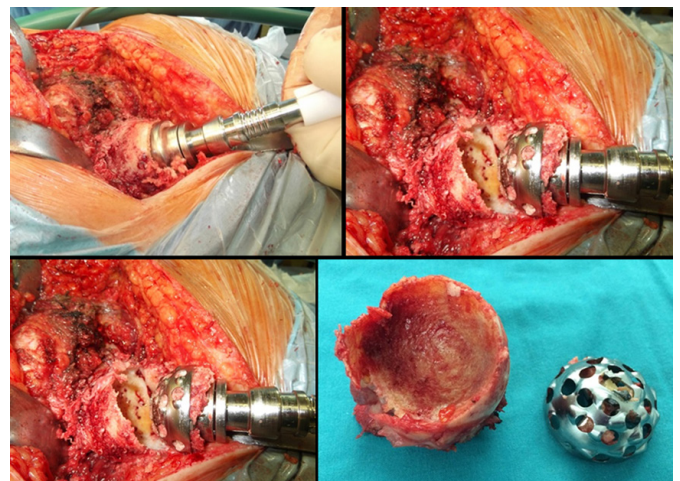


Figura 3. Fresagem da cabeça femoral com fresas acetabulares que fazem parte integrante do material cirúrgico para aplicação das próteses da anca.

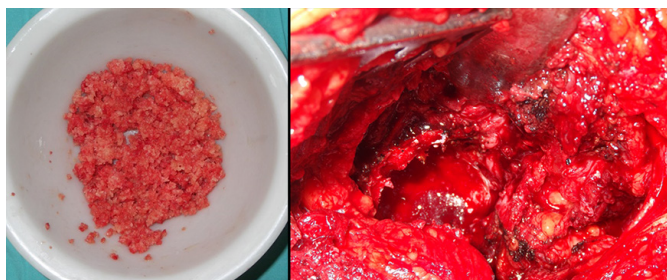


Figura 4. Autoenxerto ósseo esponjoso granulado e sua aplicação.

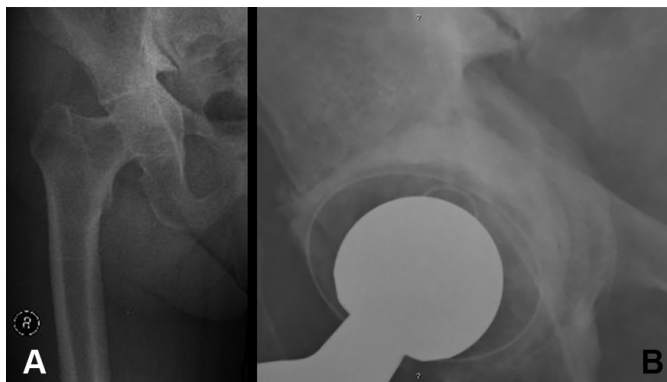


Figura 5. A) Coxartrose protusiva grau IV em paciente com 72 anos de idade. B) Reconstrução do fundo acetabular com autoenxerto granulado da cabeça femoral e cimentação de uma cúpula em polietileno reticulado. Aspeto da incorporação do enxerto aos 4 meses de evolução.

DISCUSSÃO

Várias técnicas têm sido descritas para a preparação de autoenxertos ósseos provenientes da cabeça femoral, de acordo com os defeitos ósseos a reconstruir ou com intenção de aumentar a cobertura acetabular.³ Em todas elas, de uma forma geral, os enxertos são preparados a partir da cabeça femoral excisada, o que pode implicar o uso de um moinho de osso, a fragmentação mecânica e corte da cabeça femoral com instrumentos manuais, processos que levam tempo e ocupam um elemento da equipa cirúrgica. Pelo contrário, a técnica acima descrita permite de forma rápida (média de 5 a 8 minutos), pouco dispendiosa, segura e com reduzido grau de dificuldade, obter quantidade significativa de autoenxerto granulado esponjoso sem recurso a instrumentos específicos de relevo. Além disso, não se interrompe a sequência do processo operatório e não é necessário libertar um dos elementos da equipa cirúrgica para a preparação do enxerto ósseo.

Esta técnica permite também obter fatias de osso esponjoso maciço e pequenos fragmentos de osso esponjoso recorrendo, neste caso, a um escopro canelado. Notar que outra fonte de autoenxerto esponjoso está localizada na extremidade proximal do fémur, uma vez removida a parte restante do colo femoral, que pode acrescentar volume à massa óssea obtida. Não tem havido registo de ossificações heterotópicas periprotéticas, que poderiam ser eventualmente originadas por grânulos do tecido ósseo esponjoso depositados nos tecidos moles adjacentes, nem de outros tipos de complicações relacionadas com a colheita do autoenxerto.

Uma etapa fundamental deste processo cirúrgico, que consideramos uma modificação da técnica original de Bucknall V. et al.⁴, é a remoção da cartilagem articular degenerada da cabeça femoral. Este procedimento parece-nos fundamental para a obtenção de enxerto ósseo de qualidade uma vez que, se assim não se fizer, o processo biológico de incorporação do osso esponjoso pode ser comprometido pela interposição de partículas cartilagueas. Temos usado este tipo de enxerto na reconstrução acetabular de ancas artrósicas protusas, conjuntamente com cúpulas acetabulares cimentadas e segundo o conceito designado por “enxerto impactado”.

CONCLUSÃO

A colheita de autoenxerto esponjoso ósseo granulado a partir da cabeça femoral, com recurso a fresas acetabulares, no decurso de uma artroplastia primária da anca, é uma técnica simples, reprodutível, segura, sem custos adicionais e, em comparação com outras técnicas, permite reduzir o tempo de intervenção cirúrgica.

REFERÊNCIAS BIBLIOGRÁFICAS

1. Judas F: Contribution to the study of Morsellized Bone Allografts and Biomaterials. 2002; PhD Thesis, Coimbra University.
2. Judas F, Teixeira L, Proença A. Coimbra University Hospitals' bone and tissue bank: twenty-two years of experience. *Transplant Proc* 2005;37:2799-2801.
3. D'Antonio JA, Capello WN, Borden LS, et al. Classification and Management of Acetabular Abnormalities in Total Hip Arthroplasty. *Clin Orthop* 1989;243:126.
4. Bucknall V, Mehdi A. The boiled-egg technique: a new method for obtaining femoral head autograft used in acetabular defect reconstruction. *J Arthroplasty*. 2013 Sep;28(8):1391-3.