SOCIEDADE PORTUGUESA DE
ORTOPEDIA E TRAUMATOLOGIA

Rev Port Ortop Traum 25(4): 311-319, 2017

CASO CLÍNICO

SINOVITE VILONODULAR PIGMENTADA DO TORNOZELO TRATADA ARTROSCOPICAMENTE

João Morais, Zico Gonçalves, Nuno Simões, Frederico Paiva, Francisco Agostinho, Manuel Sousa
Serviço de Ortopedia e Traumatologia, Centro Hospitalar Tondela-Viseu

João Morais
Interno 6º ano Formação Específica de Ortopedia

Zico Gonçalves
Interno 5º ano Formação Específica de Ortopedia

Nuno Simões, Frederico Paiva
Interno 4º ano Formação Específica de Ortopedia

Francisco Agostinho
Assistente Hospitalar de Ortopedia

Manuel Sousa
Diretor de Serviço de Ortopedia

Submetido em 25 janeiro 2017
Revisto em 25 junho 2017
Aceite em 26 novembro 2017

Tipo de Estudo: Estudo Terapêutico
Nível de Evidência: IV

Declaração de conflito de interesses: Nada a declarar.

Correspondência
João Morais
Serviço de Ortopedia e Traumatologia
Centro Hospitalar Tondela-Viseu
Av. Rei D. Duarte
3504-509 Viseu
Telefone: 91 829 33 00
joaomorenomorais@gmail.com

RESUMO

A Sinovite Vilonodular Pigmentada é um distúrbio proliferativo raro da membrana sinovial, que afeta adultos jovens e de meia-idade e é geralmente monoarticular. Esta condição pode ser localmente destrutiva e envolver músculos, tendões, bursas, ossos e pele. Os locais mais comuns são o joelho e anca. A incidência no tornozelo é de 2 a 10%. Os pacientes apresentam-se frequentemente com dor, derrame articular e edema. A radiografia simples pode mostrar defeitos no osso adjacente, quistos ósseos e uma borda esclerótica. Derrames podem aparecer como densidades em radiografias e tomografia computadorizada por causa de alto teor de ferro. A ressonância magnética é útil para delinear a extensão dos tecidos moles e envolvimento ósseo.

Este caso clínico apresenta uma doente com episódios de hemartrose recorrente do tornozelo a quem foi diagnosticada Sinovite Vilonodular Pigmentada localizada com destruição da cartilagem articular, tratada artroscopicamente com excisão da lesão e furagens de Pridie do astrágalo.

A Sinovite Vilonodular Pigmentada localizada tem um excelente prognóstico e um baixo índice de recidiva quando tratada cirurgicamente. O tratamento artroscópico pode ser considerado uma alternativa nestes doentes, uma vez que se trata de um procedimento menos invasivo que oferece a possibilidade de excisão completa.

Palavras chave: *Sinovite Vilonodular Pigmentada; Artroscopia; Tornozelo*

© Sociedade Portuguesa de Ortopedia e Traumatologia

ABSTRACT

Pigmented Villonodular Synovitis is a rare proliferative disorder of synovial membrane, which affects young and middle-aged adults and is usually monoarticular. This condition can be locally destructive and involve muscles, tendons, bursae, bones and skin. The most common sites of presentation are the knee and hip. The incidence of Pigmented Villonodular Synovitis ankle is between 2 to 10%. The patients often present with pain, swelling and joint effusion. Plain radiographs may show defects in adjacent bone, bone cysts and a sclerotic rim. Articular effusions may appear as densities on radiographs and computed tomography because of high iron content. Magnetic resonance imaging is useful for delineating the extent of soft tissue and bone involvement.

This is a case of a patient with recurrent hemarthrosis of the ankle diagnosed with localized Pigmented Villonodular Synovitis and chondral destruction treated with arthroscopic excision of the lesion and microfractures of the talus.

The localized form of Pigmented Villonodular Synovitis has an excellent prognosis and a low recurrence rate when treated surgically. Arthroscopic treatment should be considered in these patients, since it is a less invasive procedure that offers the possibility of complete excision.

Key words: *Synovitis; Pigmented Villonodular; Arthroscopy; Ankle*

INTRODUÇÃO

A Sinovite Vilonodular Pigmentada (SVNP), assim denominada por Jaffe et al, em 1941, e mais recentemente englobada no grupo dos tumores tenossinoviais de células gigantes[1] (TTSCG), é uma doença proliferativa rara geralmente afetando a membrana sinovial das articulações e/ou bainhas tendinosas[2], resultando em derrame articular e erosão óssea. Afeta sobretudo adultos jovens e de meia-idade e é geralmente monoarticular, em 2% a 10% dos casos atinge as articulações do pé e tornozelo[3]. A anca é a segunda articulação mais comum a ser afetada, logo a seguir ao joelho[4]. Apesar de recorrência ser alta, a malignização é considerada rara[5].

Os sintomas dependem da localização, intra-articular ou extra-articular[6]. Geralmente, os TTSCG extra-articulares localizados (tendão ou bursa) apresenta-se clinicamente como uma massa de tecidos moles e dor[6]. Os sintomas comuns associados com o tipo intra-articular de TTSCG são a dor e o edema. Os TTSCG podem ter uma evolução variável levando à destruição local e sintomas graves, incluindo artralgia, edema, derrame articular, eritema e limitação na amplitude de movimento.

As radiografias de doentes com TTSCG intra-articular difuso podem parecer normais ou podem revelar derrame articular, edema dos tecidos moles ou erosão extrínseca com esclerose associada[7]. As lesões são melhor visualizadas através de ressonância magnética (RM), que revelam características de baixa intensidade de sinal tanto em T1 e T2, devido à deposição de hemossiderina[7].

Se o quadro clínico e as características imagiológicas forem típicas o diagnóstico pode ser estabelecido e o tratamento iniciado. No entanto, na maioria dos casos, em caso de dúvida deve ser feita biópsia prévia[1].

Histologicamente, os TTSCG revelam um processo sinovial hipertrófico caracterizado por proliferação vilosa, nodular ou vilonodular e pigmentação de hemossiderina. São descritas duas formas: difusa (quando um compartimento ou de toda a membrana sinovial de uma determinada articulação é afetada) ou localizada (massa única). Macroscopicamente, os TTSCG aparecem como um espessamento sinovial castanho-avermelhado (por causa da deposição de hemossiderina) com inúmeras projeções vilosas. Microscopicamente, as lesões são compostas de vilosidades emaranhadas contendo canais vasculares com paredes finas e estroma de suporte de forma compacta com células poliédricas estromais, células gigantes multinucleadas e macrófagos que podem conter hemossiderina e lípidos[2]. Abundante colagénio, fibrose e hialinização podem estar presentes em pacientes com TTSCG de longa evolução[2].

CASO CLÍNICO

Trata-se de uma doente do sexo feminino com 45 anos de idade, seguida em Consulta Externa, por dor e edema do tornozelo direito com cerca de 4 semanas de evolução, de aparecimento espontâneo que a doente não relacionou com traumatismo e com episódios recorrentes de hemartrose com agudização da dor. Os antecedentes pessoais eram irrelevantes.

Ao exame objetivo, a doente apresentava dor durante carga e na marcha, derrame articular do tornozelo e limitação da dorsiflexão e flexão plantar.

A radiografia do tornozelo não apresentava qualquer alteração (Figuras 1 e 2). A ressonância magnética revelou uma hipertrofia intra-articular da membrana sinovial com 3 por 2 centímetros com hipossinal nas ponderações de T1 e T2, bem como irregularidade da cartilagem e alteração do sinal ósseo adjacente da região anterior da superfície articular do astrágalo (Figuras 3 e 4).

Técnica Cirúrgica

A doente foi submetida a artroscopia do tornozelo, onde constatamos a presença de uma lesão intra-articular da sinovial e de uma lesão osteocondral do astrágalo. Fez-se excisão da lesão sinovial e da cartilagem lesada do astrágalo e microfracturas de Pridie do osso subjacente, bem como, remoção de osteófito da tíbia (Figuras 5,6,7,8).

Follow-up

O exame histológico da peça excisada mostrou retalho sinovial extensamente ocupado por proliferação fibro-histiocítica, múltiplos histiócitos com pigmento do tipo hemossidérico, raras células gigantes multinucleadas, constituindo aspectos morfológicos compatíveis com sinovite vilonodular pigmentada.

© Sociedade Portuguesa de Ortopedia e Traumatologia

Figura 1: Radiografia tornozelo (incidência antero-posterior).

Figura 2: Radiografia tornozelo (incidência lateral).

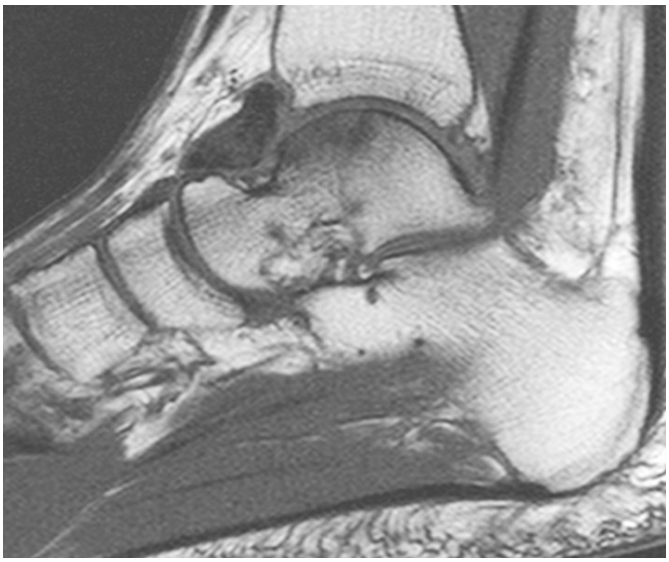

Figura 3: Ressonância magnética (corte sagital)

Figura 4: Ressonância magnética (corte frontal)

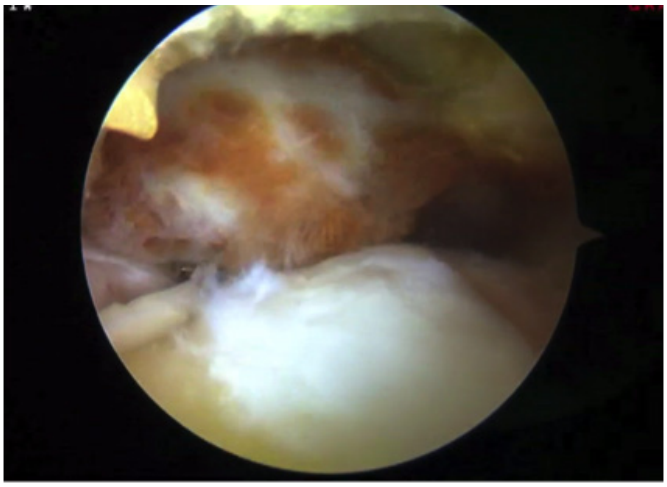

Figura 5: Lesão de Sinovite Vilonodular Pigmentada

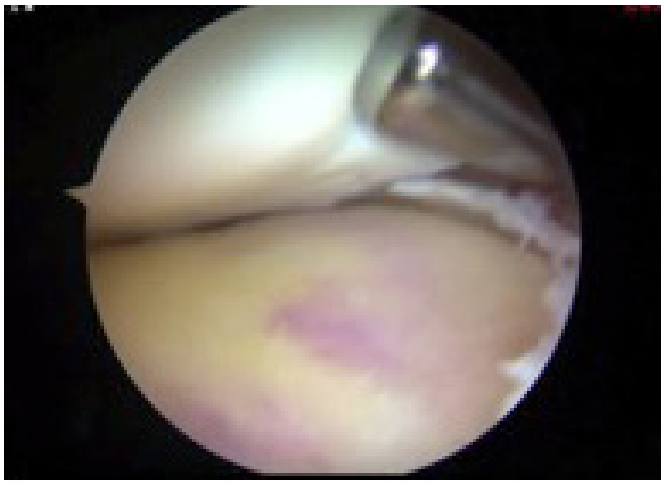

Figura 6: Lesão osteocondral face anterior astrágalo

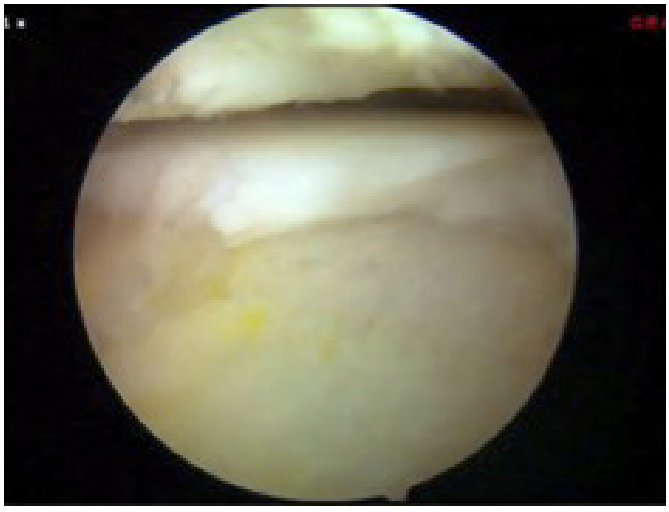

Figura 7: Remoção da cartilagem danificada

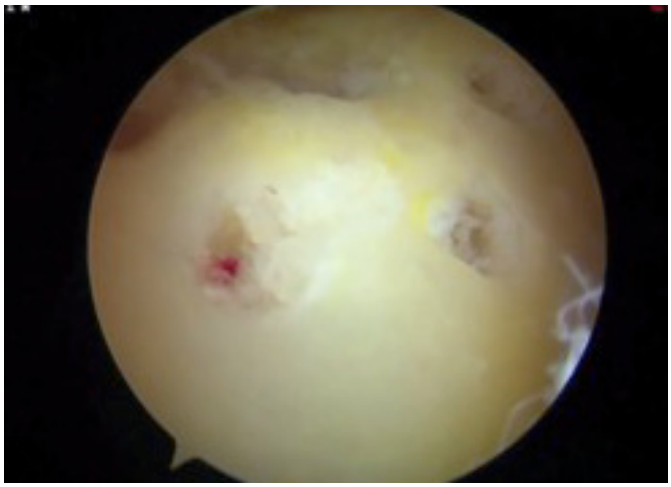

Figura 8: Microfracturas

A doente iniciou carga às 8 semanas após a artroscopia, sem novos episódios de dor ou hemartrose. Apresenta mobilidade do tornozelo sem limitações. (Figuras 9 a 12) Na consulta de seguimento, 4 anos após diagnóstico e tratamento, não apresenta evidência imagiológica de recorrência local (Figuras 13 e 14).

Figura 9: Flexão plantar no pós-operatório (vista frente)

© Sociedade Portuguesa de Ortopedia e Traumatologia

Figura 10: Flexão plantar no pós operatório (vista lateral)

Figura 11: Flexão plantar no pós operatório (vista lateral)

Figura 12: Dorsiflexão no pós operatório (vista lateral)

Figura 13: Ressonância magnética 4 anos pós-operatório (sagital)

Figura 14: Ressonância magnética 4 anos pós-operatório (frontal)

DISCUSSÃO

OS TTSCG são uma doença rara mas localmente invasiva com potencial significativo para morbilidade articular grave.

Uma combinação da correlação clínica, radiológica e histológica é necessária para o diagnóstico de TTSCG. A radiografia simples por si só não serve de confirmação para o diagnóstico, apesar do quadro clínico adequado. Apenas 33% e 25% dos pacientes com doença localizada difusa, respetivamente, se manifesta com quistos radiográficos ou erosões secundárias ao envolvimento ósseo[8]. Além disso, os pacientes com alterações radiográficas são aqueles com doença mais extensa envolvendo osso.

A ressonância magnética é um meio útil não-invasivo de diagnóstico, baseado na identificação de uma lesão infiltrativa hipodensa envolvendo estruturas de tecidos moles em T1 e em T2. Os achados na ressonância magnética são, provavelmente, devido à deposição de hemossiderina nos tecidos afectados[9]. Apesar de RM ser muito sensível no diagnóstico destas lesões, o TTSCG é inespecífico e é muitas vezes confundida com artrite reumatóide ou sarcoma de tecidos moles[9]. Além de indispensável para o diagnóstico, a RM é essencial para o planeamento cirúrgico e o seguimento dos doentes.

O risco do TTSCG é essencialmente local, sendo a condrólise a forma mais frequente de progressão. O tratamento ideal é a excisão cirúrgica completa. A malignização e o risco de metastização são muito baixos[1]. Dessa forma, a resseção alargada, tal como nos tumores malignos, não está indicada. Em pacientes com doença difusa, ampla excisão geralmente minimiza as probabilidades de recorrência local, mas a recidiva pode acontecer se a excisão for inadequada. O TTSCG localizado tem um excelente prognóstico e um baixo índice de recidiva quando tratada cirurgicamente. O tratamento artroscópico é preferencial nos doente com TTSCG localizado do tornozelo, uma vez que se trata de um procedimento menos invasivo que oferece a possibilidade de excisão completa[1]. Posterior consideração para a artrodese da articulação por osteoartrite secundária deve ser explicada aos pacientes.

A radioterapia é uma das terapias adjuvantes no tratamento do TTSCG, diminuindo a recidiva, especialmente no TTSCG difuso em que há uma resseção incompleta. Mais recentemente, o tratamento médico com inibidos da tirocina cinase como o imatinib tem-se revelado promissor[1].

Apesar de baixo, o risco de recidiva existe. A doença difusa e a resseção incompleta são os fatores de risco mais importantes. Assim, é crucial manter o seguimento dos doentes de maneira a identificar precocemente eventuais recidivas para prevenir mobilidade acrescida da articulação.

© Sociedade Portuguesa de Ortopedia e Traumatologia

REFERÊNCIAS BIBLIOGRÁFICAS

1. Gouin F, Noailles T. Localized and diffuse forms of tenosynovial giant cell tumor (formerly giant cell tumor of the tendon sheath and pigmented villonodular synovitis). Orthop Traumatol Surg Res. 2017 Fev; 103 (1S): 91-97

2. Jaffe HL, Lichtenstein L, Sutro CJ. Pigmented villonodular synovitis, bursitis and tenosynovitis. Arch Pathol. 1941; 31: 731-765

3. Brien EW, Sacoman DM, Mirr JM. Pigmented villonodular synovitis of the foot and ankle. Foot Ankle Int. 2004; 25: 908-913

4. Rao A, Vigorita V. Pigmented villonodular synovitis (giant-cell tumor of the tendon sheath and synovial membrane). A review of eighty-one cases. J Bone Joint Surg Am. 1984; 66 (1): 76-94

5. Franco B, Unni KK, Beabout JW. Malignant giant cell tumor of the tendon sheaths and joints. Am J Surg Pathol. 1997; 21: 153-163

6. Ottaviani S, Ayral X, Dougados M, Gossec L. Pigmented Villonodular Synovitis: A Retrospective Single-Center Study of 122 Cases and Review of the Literature. Semin Arthritis Rheum. 2010; 40: 539-546

7. Scott WN. Insall and Scott Surgery of the Knee. 5th ed. Philadelphia: Elsevier; 2012.

8. Bravo SM, Winalski CS, Weissman BN. Pigmented villonodular synovitis. Radiol Clin North Am. 1996; 34: 311-326

9. Harris O, Ritchie DA, Maginnis R, Lamb GR, Helliwell T, Jane M. MRI of giant cell tumor of tendon sheath and nodular synovitis of the foot and ankle. The Foot. 2003; 13 (1): 19-29