



NOTA TÉCNICA

**ALOENXERTOS ÓSSEOS GRANULADOS ESPONJOSOS
CRIOPRESERVADOS NA REVISÃO DO COMPONENTE
ACETABULAR DE ARTROPLASTIAS DA ANCA:
PROTÓCOLOS DE PREPARAÇÃO, DE PROCESSAMENTO
E TÉCNICA DE IMPACTAÇÃO.**

***Fernando Judas, Vítor Hugo Pinheiro, Isabel Ferreira, Pedro Matos, Celeste Francisco,
Rui Dias***

*Serviço de Ortopedia, Centro Hospitalar e Universitário de Coimbra, Faculdade de Medicina da
Universidade de Coimbra, Banco de Tecidos Ósseos dos CHUC*

Isabel Ferreira

Médica Interna da Formação Específica de Ortopedia

Vítor Hugo Pinheiro

Médico Interno da Formação Específica de Ortopedia

Fernando Judas

Chefe de Serviço, Professor

Pedro Matos

Assistente Hospitalar, Professor Assistente

Celeste Francisco

Enfermeira Especialista de Médico-Cirúrgica, Enfermeira Coordenadora

Rui Dias

Assistente Hospitalar Graduado de Ortopedia, Sub-Coordenador

Submetido em 11 setembro 2017

Revisto em 13 maio 2018

Aceite em 10 junho 2018

Tipo de Estudo: Estudo Terapêutico

Nível de Evidência: V

Declaração de conflito de interesses: Nada a declarar.

Correspondência

Vítor Hugo Pinheiro

Serviço de Ortopedia e Traumatologia

Centro Hospitalar e Universitário de Coimbra

Rua Fonseca Pinto

3000-075 COIMBRA

Telefone: 91 843 66 94, pinheiro.vhugo@gmail.com

RESUMO

Os defeitos ósseos acetabulares presentes numa falência de uma artroplastia total da anca podem ser reconstruídos com enxertos ósseos granulados impactados, quer se reimplante uma cúpula cimentada quer uma cúpula não cimentada. Na maioria das publicações ortopédicas, os enxertos ósseos são preparados a partir de cabeças femorais colhidas em dadores vivos submetidos a uma artroplastia da anca. O propósito deste trabalho é descrever os métodos de preparação e processamento e a técnica de impactação de aloenxertos esponjosos granulados congelados, usados na reconstrução acetabular de revisões de artroplastias da anca. O osso esponjoso colhido nos pratos da tíbia e nos côndilos femorais do dador de órgãos, é fragmentado com instrumentos manuais e não com um moinho de osso, é submetido a soluções de peróxido de hidrogénio e de etanol e conservado a -80°C . O tamanho dos fragmentos (7-10 mm), a lavagem dos enxertos, a contenção dos defeitos ósseos, a técnica de impactação convencional e a vascularização do osso hospedeiro, são fatores críticos para o sucesso das reconstruções acetabulares biológicas.

Palavras chave: *Aloenxertos ósseos; Osso esponjoso granulado; Processamento; Impactação acetabular*

ABSTRACT

Acetabular bone defects after failed total hip arthroplasty can be reconstructed with impacted morselized bone grafts with both cemented cup or cementless cups. In the majority of the orthopaedic publications, the bone grafts are prepared from femoral heads harvested when the living donor has undergone a hip arthroplasty. The purpose of this paper is to describe the preparation and processing methods, and impaction technique of deep-freezing morselized cancellous bone allografts, used in acetabular hip revision arthroplasty. The cancellous bone harvested from the femoral and tibial condyles of an organ donor, is morselized by manual instruments and not by bone mills, treated in hydrogen peroxide and ethanol solutions, and stored at -80°C. The size of the fragments (7-10 mm), the washing of the grafts, the containment of the bone defects, the conventional impaction technique of the grafts, and the vascularity of the bone bed are critical factors for the success of biological acetabular reconstructions.

Key words: *Bone allografts; Morselized cancellous bone; Processing; Acetabular impaction grafting*

INTRODUÇÃO

O desprendimento assético de um ou de ambos os componentes protéticos representa o problema evolutivo mais preocupante de uma prótese total da anca. A falência mecânica da endoprótese é inevitável levando, mais tarde ou mais cedo, à sua substituição por uma nova prótese. A reconstrução das lises ósseas periprotéticas com aloenxertos ósseos granulados esponjosos, continua a mostrar resultados satisfatórios a longo termo, quer em próteses cimentadas quer nas não cimentadas^{1,2}. No entanto, diversos parâmetros podem influenciar a sua incorporação incluindo os métodos de preparação, processamento e a técnica de impactação dos enxertos.

No período compreendido entre os anos 1982 e 2016, o Banco de Tecidos Ósseos do Centro Hospitalar e Universitário de Coimbra disponibilizou 7645 aloenxertos para o tratamento de diversas situações clínicas do aparelho locomotor, cirurgia maxilo-facial e Neurocirurgia, a maioria sob a forma de grânulos de osso esponjoso. Durante o ano pretérito, em 2016, foram preparados e processados 370 aloenxertos provenientes de 31 colheitas multiorgânicas, 246 dos quais do tipo grânulos de esponjoso.

Este trabalho tem como objetivos: 1) descrever a técnica utilizada na preparação e processamento de aloenxertos esponjosos granulados, provenientes de dadores não vivos, bem como 2) descrever a técnica da sua preparação e impactação em reconstruções biológicas de perdas ósseas acetabulares, no decurso de recolocações de próteses da anca.

NOTA TÉCNICA

Colheita e preservação do aloenxerto

Os enxertos ósseos são obtidos em dadores humanos não vivos no decurso das colheitas multiorgânicas. Usando serras pneumáticas, goivas e escopros goivos manuais, os pratos da tibia e os côndilos femorais do mesmo dador, são talhados por forma a obterem-se, apenas, fragmentos de osso esponjoso com as dimensões entre 7-10 mm (Figura 1). Com a intenção de remover a gordura, sangue, medula óssea e membranas celulares, os fragmentos ósseos são abundantemente lavados e imersos em soro

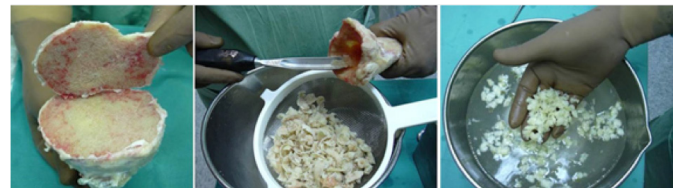

Figura 1: O osso esponjoso proveniente dos pratos tibiais e dos côndilos femorais é fragmentado com instrumentos manuais, lavado com soro fisiológico e processado com peróxido de hidrogénio e etanol.

fisiológico, são processados usando soluções de peróxido de hidrogénio e de etanol a 70° sendo, no final, criopreservados a uma temperatura de -80°C. Esta metodologia foi implementada em outubro de 1990 e, desde então, temos respeitado a originalidade do protocolo, salvo algumas alterações muito pontuais. Neste contexto, os enxertos eram criopreservados inicialmente no vapor de azoto líquido sendo, a partir do início do ano de 2015, ultracongelados a -80°C, porque este tipo de preservação é economicamente mais favorável sem perda qualitativa do desempenho mecânico e biológico dos aloenxertos.

Preparação e aplicação clínica do aloenxerto

O protocolo para a aplicação clínica inclui a imersão dos enxertos numa solução de antibiótico durante 1 hora (Rifampicina 1200 mg por 500 cc de soro fisiológico ou Vancomicina 1000 mg em 500 cc de soro fisiológico) e a colheita de amostras do enxerto e do local da implantação cirúrgica para controlo microbiológico (cultura para bactérias e fungos com antibiograma). Estes antibióticos tem uma atividade contra os Gram+, que representam os microrganismos mais frequentemente encontrados nas culturas das amostras de tecidos alógenos rejeitados.

Uma vez cumpridos estes procedimentos, as perdas de substância óssea acetabulares são preenchidas com os enxertos granulados usando a técnica da impactação. Primeiro são preenchidas as pequenas lises ósseas cavitárias, depois os enxertos são vigorosamente impactados com impactores manuais convencionais e com o martelo, camada sobre camada, por forma a reforçar as paredes acetabulares. Em seguida, reimplantamos uma cúpula cimentada diretamente sobre o enxerto, ou num anel metálico de reconstrução acetabular aparafusado ou, então, numa armadura acetabular aparafusada, consoante

cada situação clínica. Outra técnica, que temos vindo a usar cada vez mais, é a reimplantação de uma cúpula de revisão de tântalo sobre o osso esponjoso impactado. Naturalmente que estes diferentes tipos de reconstruções acetabulares e diversos tipos de implantes, estão condicionados pelas dimensões e morfologia das lises ósseas acetabulares, bem como pela experiência e convicções do cirurgião ortopeda.

DISCUSSÃO

Na grande maioria dos estudos, os aloenxertos esponjosos granulados provêm de várias cabeças femorais de diferentes doadores vivos, criopreservadas, colhidas no decurso das artroplastias primárias da anca para o tratamento da coxartrose, na condição de resíduo cirúrgico³. Para isso, as cabeças são trituradas (“morcelizadas”), num moinho de osso por forma a obterem-se fragmentos de osso esponjoso e a preservar a consistência óssea, isto é, os enxertos não são lavados. Este procedimento tem inconvenientes uma vez que o moinho de osso produz fragmentos de reduzido tamanho, entre os 3-4,5 mm, embora com tamanho uniforme, para além da elevada concentração de medula óssea, de tecido fibrótico, do conteúdo dos quistos ósseos subcondrais, de substâncias antigénicas, que podem afetar negativamente o processo de incorporação dos enxertos⁴.

O tamanho dos fragmentos esponjosos é um dos fatores críticos para o sucesso das reconstruções biológicas acetabulares de lises ósseas cavitárias ou segmentares. Os fragmentos devem ter as dimensões entre 7-10 mm usando, para isso, instrumentação manual e não um moinho de osso, com base nos resultados da nossa experiência clínica, e nos trabalhos de outros autores^{4,5}. Por outro lado, os enxertos são submetidos a uma abundante lavagem mecânica com soro fisiológico, por forma a retirar os tecidos moles.

Com efeito, a remoção da gordura, sangue, medula óssea e membranas celulares, permite a produção de enxertos com uma estrutura aberta, porosa, tridimensional, propícia à recolonização de novo osso (Figura 2) e, também, a preservação das propriedades viscoelásticas do osso trabecular, fator que os distingue dos substitutos sintéticos do osso.

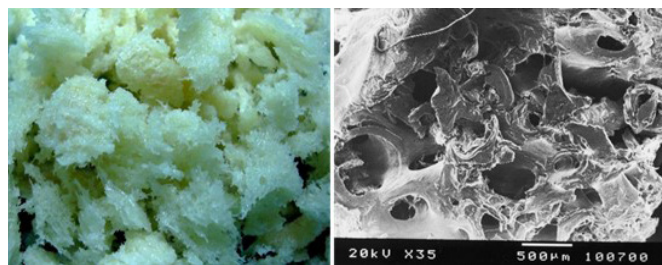


Figura 2: Aspeto do osso esponjoso antes do processo de criopreservação. Imagem em microscopia eletrónica de varrimento, onde se pode observar a sua estrutura aberta, porosa, trabecular, propícia à recolonização de novo osso.

Do ponto de vista mecânico, os enxertos adaptam-se facilmente às irregularidades ósseas e ao defeito ósseo a reconstruir, criando uma superfície rugosa sem espaços vazios, o que permite a interdigitação do cimento ósseo e um amplo contacto com a superfície dos implantes metálicos porosos, concorrendo para a estabilidade primária das cúpulas acetabulares.

Assim, o processamento e lavagem dos enxertos antes de serem impactados minimizam a resposta imunogénica, promovem a segurança microbiológica, concorrem para a estabilidade mecânica das reconstruções acetabulares⁴ e favorecem o seu processo de incorporação.

Atente-se que uma das maiores preocupações dos Bancos de Tecidos é a segurança microbiológica das alotransplantações a par com a integridade estrutural dos órgãos, tecidos e células. Neste sentido, as lavagens dos enxertos esponjosos com quantidades generosas de soro fisiológico, sob pressão, o seu processamento com etanol, peróxido de hidrogénio e antibióticos concorrem, por si só e em sinergismo de ação, para alcançar o melhor resultado.

Quanto à técnica da impactação, pelo método manual convencional camada após camada (Figura 3), representa outro fator crítico para a estabilidade mecânica dos implantes e para o processo biológico da incorporação dos enxertos⁵. Não usamos trados acetabulares em direção inversa (“reversed reaming”) combinada com uma compressão manual para a impactação dos enxertos. A utilização de impactores manuais e do martelo permite manter o tamanho dos fragmentos e controlar a viscoelasticidade óssea e, possivelmente, a libertação de proteínas osteoindutores presentes na matriz. Se assim for e com um ambiente ósseo acetabular bem vascularizado, estariam criadas

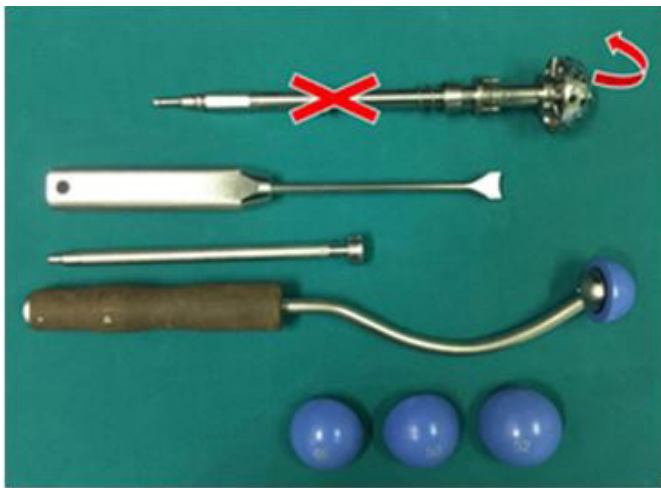


Figura 3: No preenchimento das lises ósseas acetabulares, a impactação dos aloenxertos esponjosos é realizada com instrumentos manuais, convencionais, camada sobre camada, e não pela técnica "reversed reaming".

as condições para a formação de osso novo, uma vez que estariam presentes fatores osteogénicos, osteoindutores e osteocondutores que constituem a tríade da regeneração óssea.

Tanto quanto sabemos, a metodologia aqui descrita quanto ao dador, às peças ósseas anatómicas colhidas, e quanto à preparação e processamento dos aloenxertos esponjosos granulados, inclui aspetos originais não descritos, no seu conjunto, na literatura ortopédica. Com efeito, usamos enxertos de origem cadavérica e não cabeças femorais de dadores vivos e submetemos os enxertos à ação do peróxido de hidrogénio e do etanol a 70° e a abundantes soluções de soro fisiológico.

Desta forma, é possível dispor de uma quantidade substancial de aloenxertos provenientes de um só dador, não só do tipo esponjoso como também de aloenxertos estruturais de todos os tipos, formas e dimensões, com as vantagens daí decorrentes. A não ser assim, teríamos que usar várias cabeças femorais provenientes de diferentes dadores vivos, situação que devemos evitar sempre que tal seja possível. Por outro lado, a metodologia descrita facilita a disponibilização de unidades individuais de enxertos esponjosos, não havendo necessidade de libertar um dos elementos da equipa cirúrgica para a sua preparação no decurso da operação cirúrgica. Por último, importa dizer que o protocolo do processamento dos enxertos esponjosos foi validado pelos resultados de estudos experimentais⁶. Por

sua vez, a sua utilização em recolocações de cúpulas acetabulares tem vindo a mostrar, ao longo dos últimos vinte e sete anos, resultados conseguidos (Figuras 4 e 5) no que toca à segurança microbiológica, comportamentos biológico e mecânico dos enxertos^{7,8}.

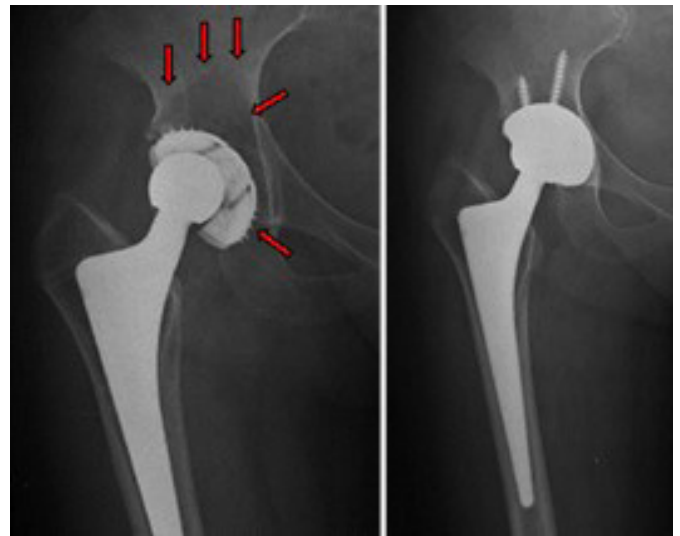


Figura 4: Extensa osteólise periprotética acetabular em prótese total da anca com 16 anos de evolução. Reconstrução acetabular com aloenxerto granulado esponjoso impactado e implantação de uma cúpula aparafusada revestida com tântalo.

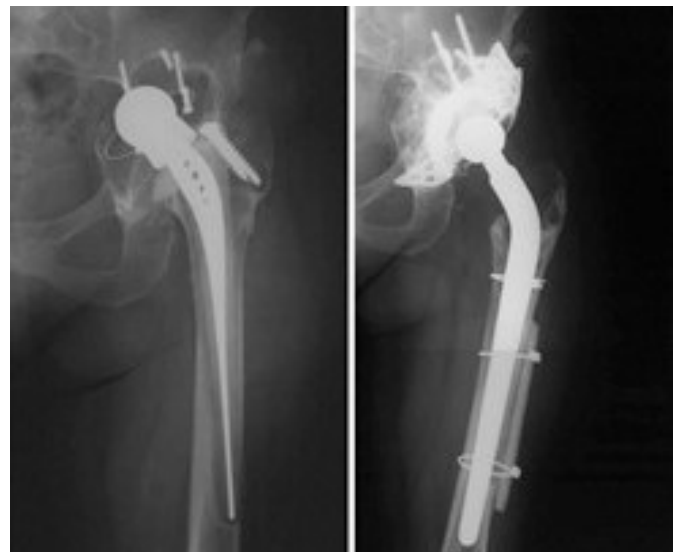

Figura 5: Descolamento bipolar de prótese total da anca aos 15 anos de evolução, observando-se uma extensa osteólise periprotética acetabular. Aspeto da incorporação do aloenxerto granulado esponjoso impactado usado na reconstrução acetabular aos 10 anos de evolução pós-operatória. Ao nível femoral, aplicou-se um aloenxerto estrutural, uma tábua de cortical da tíbia.

CONCLUSÃO

A preparação e a impactação de aloenxertos granulados esponjosos na reconstrução de lises ósseas acetabulares na cirurgia de revisão de próteses da anca, pode incluir a lavagem dos enxertos e o uso de instrumentação manual. O tamanho dos fragmentos ósseos entre 7-10 mm é um dos fatores críticos para se conseguir alcançar o sucesso da reconstrução cirúrgica.

REFERÊNCIAS BIBLIOGRÁFICAS

1. Stroet MA, Rijnen WH, Gardeniers JW, van Kampen A, Schreurs BW. Satisfying outcomes scores and survivorship achieved with impaction grafting for revision THA in young patients. *Clin Orthop Relat Res.* 2015; 473 (12): 3867-3875
2. van Egmond N, Kam DC De, Gardeniers JW, Schreurs BW. Revisions of extensive acetabular defects with impaction grafting and a cement cup. *Clin Orthop Relat Res.* 2011; 469 (2): 562-573
3. Zwitser EW, Jiya TU, Licher H George, van Royen BJ. Design and management of an orthopaedic bone bank in The Netherlands. *Cell Tissue Bank.* 2012; 13 (2): 63-69
4. Arts JJ, Verdonschot N, Buma P, Schreurs BW. Larger bone graft size and washing of bone grafts prior to impaction enhances the initial stability of cemented cups: experiments using a synthetic acetabular model. *Acta Orthop.* 2006; 77 (2): 227-233
5. Putzer D, Huber DC, Wurm A, Schmoelz W, Nogler M. The mechanical stability of allografts after a cleaning process: comparison of two preparation modes. *J Arthroplasty.* 2014; 29 (8): 1642-1646
6. Judas F, Figueiredo MH, Cabrita AM, Proença A. Incorporation of impacted morselized bone allografts in rabbits. *Transplant Proc.* 2005; 37 (6): 2802-2804
7. Proença A, Judas F, Cabral R, Canha N. Revision surgery of hip prosthesis. Osteolysis reconstruction with bone allografts. Orthopaedics Department of Coimbra University Hospitals. 1996;
8. Judas F, Saavedra MJ, Mendes AF, Dias R. Cortical strut allografting in reconstructive orthopaedic surgery. *Acta Reumatol Port.* 2011; 36 (1): 24-28