SOCIEDADE PORTUGUESA DE
ORTOPEDIA E TRAUMATOLOGIA

Rev Port Ortop Traum 27(2): 121-128, 2019

CASO CLÍNICO

TACÍCULA INVERTIDA APÓS REDUÇÃO DE EPIFISIÓLISE DO RÁDIO PROXIMAL – CASO CLÍNICO

Susana Ângelo, João Cabral, Pedro Sá Cardoso, Vítor Pinheiro, Oliana Tarquini
Serviço de Ortopedia Pediátrica do Hospital Pediátrico – CHUC, EPE

Susana Ângelo
Médica Interna da Formação Específica em Ortopedia

João Cabral, Oliana Tarquini
Assistente Hospitalar de Ortopedia

Pedro Sá Cardoso
Assistente Graduado de Ortopedia

Vítor Pinheiro
Médico Interno da Formação Específica em Ortopedia

Submetido em 24 novembro 2018
Revisto em 10 janeiro 2019
Aceite em 10 janeiro 2019

Tipo de Estudo: Estudo Terapêutico
Nível de Evidência: V

Declaração de conflito de interesses: Nada a declarar.

Correspondência
João Cabral
Serviço de Ortopedia Pediátrica do Hospital Pediátrico – CHUC, EPE
Avenida Afonso Romão
3000-600 COIMBRA
Telefone: 91 843 66 94

pinheiro.vhugo@gmail.com

RESUMO

As lesões Jeffery tipo2 correspondem a epifisiólises do rádio proximal com angulação superior a 90º relativamente à metáfise radial. O tratamento deste tipo de epifisiólise deve ser a redução aberta.
Os autores descrevem um caso clinico de tacicula radial invertida após redução fechada de uma epifisiólise do rádio proximal e fazem uma breve revisão da literatura.

Palavras chave: *Lesão Jeffery tipo2; tacicula radial invertida; epifisiólise; crianças*

© Sociedade Portuguesa de Ortopedia e Traumatologia

ABSTRACT

Jeffery type 2 lesions correspond to an epiphysiolysis of the proximal radius with angulations greater than 90º in relation to the radial metaphysis. The treatment of these epiphysiolysis should be open reduction.
The authors describe a case of reversed radial head after closed reduction of a proximal radius epiphysiolysis and make the literature review about this issue.

Key words: *Jeffery type 2; reversed radial head; epiphysiolysis; children*

INTRODUÇÃO

As fracturas da tacícula radial com desvio são relativamente incomuns nas crianças[1,2]. Estas fracturas correspondem a epifisiólises do rádio proximal e angulações superiores a 90º em relação à diáfise do rádio, lesão tipo 2 de Jeffery, descrita pela primeira vez em 1950, representam um importante factor de risco para o insucesso da redução fechada. A redução fechada nestes casos pode levar à imperceptível reversão de 180º da tacícula radial, com consequências severas na funcionalidade do membro superior[1,3].

A abordagem destas lesões permanece controversa com a incidência de resultados insatisfatórios entre os 15 e os 33%[3]; mas a maioria dos autores defende a redução aberta da epifisiólise do rádio proximal como o Gold Standard[3,4,5,6,8,9,10].

Os autores descrevem um caso clínico de tacícula invertida após redução fechada de uma epifisiólise do rádio proximal e fazem uma revisão da literatura.

CASO CLÍNICO

Descreve-se o caso de um menino, de 12 anos de idade, admitido pela urgência com dor e impotência funcional no cotovelo direito, após queda da própria altura sobre a mão em extensão, durante um jogo de futebol. Apresentava recusa à mobilização e derrame articular. Sem défices vasculares ou neurológicos. Observou-se fratura-epifisiólise da tacícula radial na radiografia, com descoaptação completa e angulação de 90° lesão tipo 2 de Jeffery (Figura 1). Sob anestesia geral e com controlo fluroscópico, procedeu-se a redução fechada com manobra de Patterson. Obteve-se alinhamento da tacícula radial e congruência radiocapitelar com estabilidade da redução. Por suspeita de inversão da tacícula radial numa das imagens de fluoroscopia, decidiu-se realizar TC ao cotovelo. Foi realizada imobilização braquipalmar provisória. A TAC confirmou redução invertida da tacícula radial (Figura 2).

Decorridas 24 horas após redução fechada, foi realizada redução aberta por abordagem de Kocher e fixação interna com encavilhamento elástico retrógrado (extremidade da cavilha afilada) e dois fios de kirschner percutâneos (Figura 3). Imobilizou-se com gesso braquipalmar. Teve alta após 24 horas

Figura 1 – Radiografia do cotovelo direito - Fratura epifisiólise da tacícula radial com descoaptação completa e angulação > 90° (Lesão tipo 2 de Jeffery; Tipo II de Salter&Harris).

orientado para a consulta externa onde retirou a imobilização e os fios de kirschner às 4 semanas, tendo iniciado mobilização ativa progressiva do cotovelo.

Aos 3 meses pos-operatório, sem limitação para as atividades de vida diárias, sem dor. Mantendo evicção desportiva.

Após 6 meses da cirurgia, mantinha-se sem queixas clínicas e sem limitações.

Radiograficamente já apresentava sinais de esclerose e irregularidade da fise do radio proximal, mantendo alinhamento da tacícula. Clinicamente sem dor ou limitação das mobilidades articulares do cotovelo e antebraço, sem dor a palpação da tacícula radial ou região radial do punho distal mas com ligeiro atrito no cotovelo à pronossupinação do antebraço. E teve indicação para iniciar a prática desportiva de forma progressiva (Figura 4).

Aos 11 meses pós-operatório foi realizada extração da cavilha elástica, sem intercorrências. Mantendo-se assintomático e a praticar desporto (guarda-redes de futebol de 11) (Figura 5).

DISCUSSÃO

Jeffery, em 1950, classificou as fracturas da tacícula radial em dois tipos: tipo 1 - lesões com inclinação lateral da tacícula radial; tipo 2 - lesões com desvio do tacícula de 90º em relação à diáfise. Num estudo retrospectivo de 450 fracturas da tacícula radial em crianças, identificou 2 casos de epifisiólise da tacícula com desvio do fragmento proximal de 90º, lesões de Jeffery tipo 2. As lesões de Jeffery tipo 1 resultam de queda sobre a mão em extensão com consequente valgização forçada do cotovelo, em que

© Sociedade Portuguesa de Ortopedia e Traumatologia

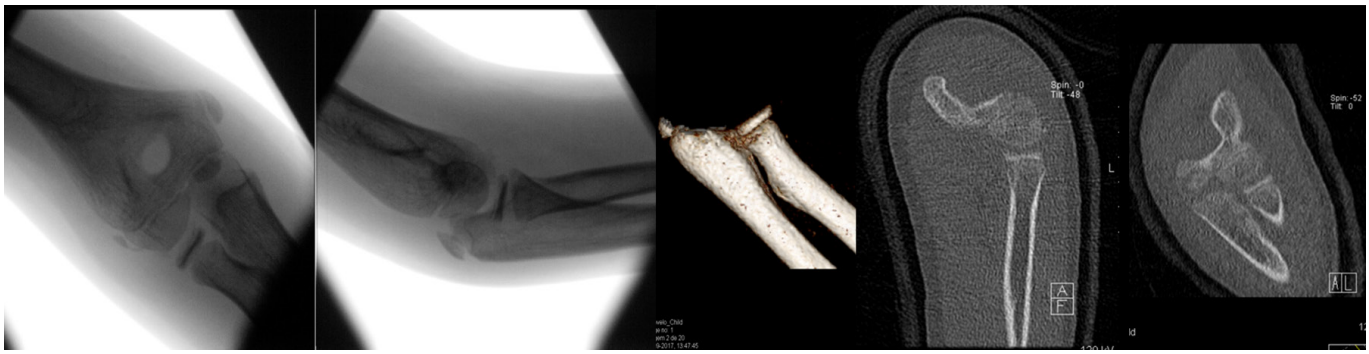

Figura 2 – Radiografia e TC pós-redução fechada: inversão de 180º da tacícula radial.

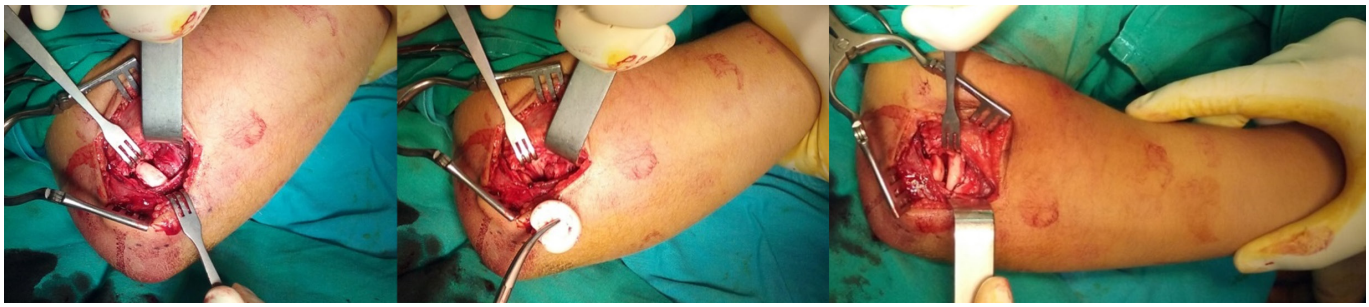

Figura 3 – Redução aberta – via de Kocher.

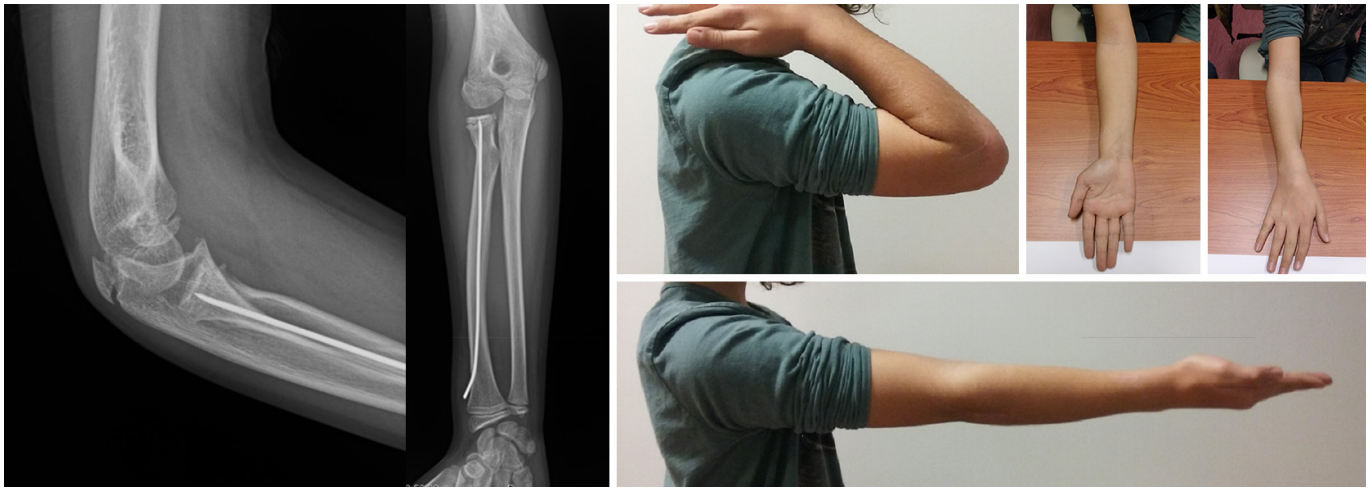

Figura 4 – 6 meses pós-operatório: raiox com sinais de esclerose e irregularidade da fise do radio proximal e correto alinhamento da tacícula radial. Exame físico: mobilidade completa indolor.

Figura 5 – Follow-up 12 meses – 6 semanas após extração da cavilha elástica.

o *capitelum* é empurrado contra a tacícula radial; o tratamento consiste na redução fechada da tacícula (manobra de *Patterson*)[1,3,4].

As lesões de Jeffery tipo 2 resultam de queda sobre a mão com luxação posterior do cotovelo e redução espontânea; durante a redução a tacícula radial é decapitada pela interposição do *capitelum* "bottle opener effect"[1].

O Quadro 1, resume os casos clínicos de lesões tipo 2 de Jeffery descritos na literatura, a abordagem inicial, o tratamento e os resultados obtidos.

Autores	Lesão tipo 2 Jeffrey (idade, sexo)	Luxação cotovelo	RF	[RA-RF] (dias)	Redução aberta (com ou sem fixação)	Imobilização (semanas)	Follow-up (meses)	Mobilidade	Evolução Radiográfica
Jeffrey et al., 1950	2 Casos:								
	M, 8A	Não	-	-	Sim (sem fixação)	3	12	F/E: completa; P -35º; S: completa	Encerramento precoce da fise
	M, 13A	Não	Tacícula invertida	0	Sim (sem fixação)	5	48	F/E: Completa; P-25º; S-30º;	Encerramento precoce da fise; tacícula deformada
Wood et al., 1969	2 Casos:								
	F, 9A	Não	Tacícula invertida	0	Sim (sem fixação)	10	78	F/E: completa; P/S: completa	Normal
	M, 12A	Não	Tacícula invertida	0	Sim (sem fixação)	?	24	F/E:completa: P -70; S -30	Tacícula deformada
Chotel et al., 2004	4 Casos:								
	M, 13A	Não	Tacícula invertida	15	Sim: Técnica de Metaizeau	2 dias	36	F/E: completa; P/S: completa	Normal
	F, 8A	Não	Tacícula invertida	0	Sim: Sutura reabsorvível	3	24	F/E: completa; P/S: completa	Encerramento precoce da fise
	F, 9A	Não	Tacícula invertida	0	Sim: Sutura reabsorvível	4	48	F/E/P: completa; S -30º	Encerramento precoce da fise
	M, 10A	Não	Tacícula invertida	9	Sim: Técnica de Metaizeau	?	?	F/E : -20º; P -60; S -45º	?
Kherbeck et al., 2006	1 Caso:								
	F, 9A	Não	Tacícula invertida	7	Sim (sem fixação)	3	6	F -60; E -20; P -30º; S -20º	Normal
Navali et al. 2006	1 Caso:								
	F, 13A	Não	Tacícula invertida	7	Sim: Sutura reabsorvível	3	12	F -60º; E -10º; P -40º; S -30º	Tacícula deformada
Simão et al. 2010	1 Caso:								
	F, 13A	Sim	Tacícula invertida	0	Sim: placa e parafusos	10 dias	12	F/E: completa; P -30º; S -25º	?

Quadro 1 – Quadro-resumo dos casos clínicos descritos na literatura.
M – masculino; F – feminino; RF – redução fechada; [RA-RF] – intervalo de tempo entre a redução fechada e a redução aberta da tacícula; (-) – não realizado; (?) – não mencionado no artigo.

Todos os casos descritos na literatura de lesão Tipo 2 de Jeffery necessitaram de redução aberta; a redução fechada destas lesões levou em todos os casos à inversão de 180º da tacícula radial, complicação descrita pela primeira vez também por Jeffery em 1950[1], podendo esta má redução passar despercebida e atrasar a redução anatómica da tacícula (Quadro 1). A redução fechada ao levar à completa inversão da tacícula condiciona lesão da cartilagem, disrupção da vascularização restante e destruição das inserções ligamentares da tacícula radial[1,2]. Após redução aberta da tacícula e de acordo com a estabilidade intra-operatório poderá ser necessário fixar ou não a epífise, os métodos de fixação descritos na literatura são: suturas reabsorvíveis ou encavilhamento retrógrado do rádio pela técnica de *Metaizeau*[5,6,7].

© Sociedade Portuguesa de Ortopedia e Traumatologia

Quando a epífise proximal é completamente desviada da diáfise do rádio, alguma perda de mobilidade é expectável mesmo que seja realizada uma redução anatómica imediata, a pronossupinação é a mais afectada. Outras complicações frequentes são: encerramento precoce da fise do rádio proximal e necrose avascular da epifise com perda do contorno arredondado da tacícula radial.

Em relação ao caso clínico apresentado, optou-se como abordagem inicial a redução fechada sob anestesia geral. Após esta manobra e analisando as imagens radiográficas os cirurgiões tiveram dúvidas se a cabeça radial estava anatomicamente reduzida. Como tal, a fim de não proceder a uma redução aberta sem ter certeza de que a epífise estaria invertida ou não, optaram pela realização prévia de uma TC. A epífise invertida foi confirmada, o que vai de encontro com a literatura limitada sobre o assunto - a probabilidade de redução invertida após redução fechada é muito alta. Assim, procedeu-se à redução aberta e fixação interna da tacícula radial.

CONCLUSÃO

As lesões tipo 2 de Jeffery são lesões raras, e quando o tratamento escolhido é a redução fechada o risco de reversão de 180º da tacícula radial é muito elevado. Estas lesões devem ser tratadas por redução aberta, e mesmo com a redução anatómica precoce complicações como encerramento precoce da fise do rádio proximal e necrose avascular da tacícula radial são frequentes.

REFERÊNCIAS BIBLIOGRÁFICAS

1. Jeffery CC. Fractures of the Head of the Radius in Children. Journal of Bone and Joint Surgery Br. 1950; 32: 314-324
2. Jeffery C. Fractures of the neck of the radius in children. Mechanism of causation. J Bone Joint Surg Br. 1972; 54: 717-719
3. Kherbeck T, Gillani S, Ali A. Reversed reduction of radial neck fractures: a predictable complication of closed manipulation. Injury Extra. 2006; 37: 116-119
4. Steinberg EL, Golomb D, Salama R, Wientroub S. Radial head and neck fractures in children. J Pediatr Orthop. 1988; 8: 35-40
5. Navali AM, Sadigi A. Displaced fracture of the neck of the radius with complete 180º rotation of the radial head during closed reduction. Journal of Hand Br. 2006; 31: 689-691
6. Chotel F, Vallese P, Parot R, Laville JM, Hodgkinson I, Mullerd C, et al. Complete dislocation of the radial head following fracture of the radial neck in children: the Jeffery type II lesion. Journal of Pediatric Orthopaedics B. 2004; 13: 268-274
7. Metaizeau J, Lascombes P, Lemelle J. Reduction and fixation of displaced radial neck fractures by closed intramedullary pinning. J Pediatr Orthop. 1993; 13: 355-360
8. Shtarker H, Stahl S, Ross A, Bialik V. The 'upside-down' radial head: a diagnostic challenge. J Pediatr Orthop B. 2001; 10: 331-333
9. Wood SK. Reversal of the radial head during reduction of fracture of the neck of the radius in children. J Bone Joint Surg Br. 1969; 51: 707-710
10. Simão RS, Monteiro M, Dopico C, Pinto R, Cabral AT. Upside-Down Radial Head: A Rare Complication After an Unrecognized Jeffery Type 2 Lesion. J Orthop Trauma. 2010; 24: 17-20

© Sociedade Portuguesa de Ortopedia e Traumatologia