

# Eritema Periocular Induzido pelo Álcool: Efeito Adverso Raro de Tacrolimus

Loures A<sup>1</sup>, Oliveira-Soares R<sup>2</sup> 

<sup>1</sup>Fundação Lusiada (Hospital Estadual Guilherme Álvaro), Santos- São Paulo, Brasil

<sup>2</sup>Hospital Cuf Descobertas, Lisboa, Portugal

**RESUMO** – A crescente incidência da alopecia fibrosante frontal tornou frequente o uso tópico dos inibidores da calcineurina na região frontal para controlo da atividade da doença. Relatamos um raro efeito adverso induzido por tacrolimus e concomitante ingestão de álcool.

**PALAVRAS-CHAVE** – Alopecia/tratamento farmacológico; Consumo de Bebidas Alcoólicas/efeitos adversos; Eritema/induzido quimicamente; Rubor//induzido quimicamente; Tacrolimus/efeitos adversos.

## Periocular Erythema Induced by Alcohol: A Rare Adverse Effect of Tacrolimus

**ABSTRACT** – With the increasing incidence of frontal fibrosing alopecia topical use of calcineurin inhibitors in the frontal region to control disease activity has increased. We report a rare adverse effect induced by tacrolimus and concomitant alcohol intake.

**KEYWORDS** – Alcohol Drinking/adverse effects; Alopecia / drug therapy; Erythema/chemically induced; Flushing / chemically induced; Tacrolimus/adverse effects.

### INTRODUÇÃO

O tacrolimus é um imunomodulador não esteroide utilizado topicamente no tratamento da alopecia fibrosante frontal (AFF). Pensa-se que, ao bloquear a ativação dos linfócitos T, reduz o processo inflamatório que destruiria as células pluripotenciais foliculo.<sup>1,2</sup> Pode ser combinado com inibidores da 5 alfa redutase, hidroxicloroquina, tetraciclina, ciclosporina e corticóides na tentativa de redução do processo inflamatório.<sup>3</sup> Esse fármaco exerce sua ação no meio intracelular através do bloqueio da enzima calcineurina fosfatase, com interrupção da produção do fator nuclear de células T ativadas (NF-AT) e da liberação de citocinas pro-inflamatórias. Dessa forma, promove-se menor transcrição génica no interior de linfócitos Th1 e redução de citocinas como IL-2 e de IFN-gama.<sup>4,5</sup>

Relatamos um raro efeito adverso induzido pelo tacrolimus e concomitante ingestão de álcool.

### CASO CLÍNICO

Paciente de sexo feminino, 66 anos, com diagnóstico de

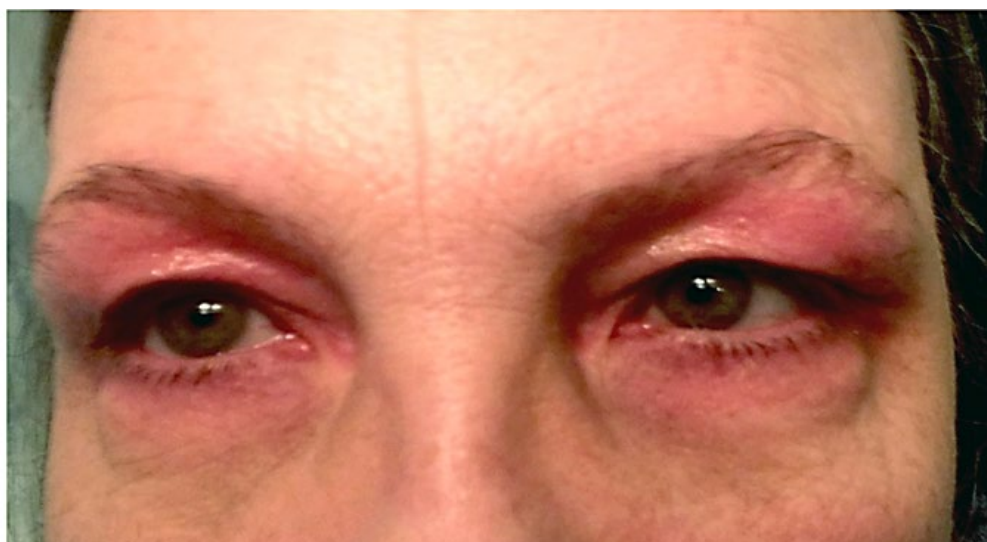
AFF há 1 ano, medicada apenas com finasterida mas com progressão da alopecia fronto-temporal. A linha anterior de implantação frontal distava 88 mm do ponto mais interno da sobrancelha e 37 mm da prega frontal de expressão mais alta. À tricoscopia, observava-se ligeira atividade peripilar (eritema e discretos rolhões) apenas na região frontal, motivo que levou à prescrição de pomada de tacrolimus 0,1% (Protopic<sup>®</sup>) para aplicação na linha anterior de implantação capilar 1 vez/dia ao deitar. Desde o fim da primeira semana de aplicação de tacrolimus referia sensação de calor/ardor facial e flushing exclusivamente periorbitário que ocorria cerca de 10 minutos após a ingestão de álcool e persistia entre 20 minutos e 2 horas, dependendo da quantidade de álcool ingerido (Fig.s 1 e 2). Não se observava o mesmo fenómeno na linha de implantação fronto-temporal, região na qual aplicava a pomada. Em relação ao tipo de álcool, sucedia com vinho tinto, cerveja e digestivos, com resolução completa após 2 horas da ingestão e relatava que deixava de ter a reação a partir do terceiro dia sem aplicar a pomada.

**Correspondência:** Aline Falci Loures  
Fundação Lusiada (Hospital Estadual Guilherme Álvaro)  
Santos- São Paulo, Brasil  
**E-mail:** aline\_falci@hotmail.com  
**DOI:** <https://dx.doi.org/10.29021/spdv.78.3.1178>

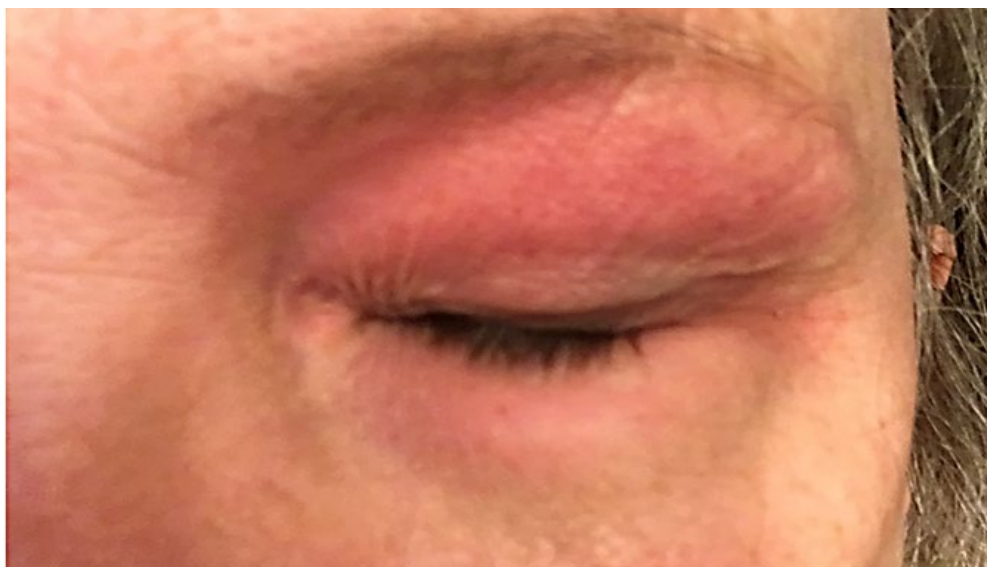Recebido/Received	Aceite/Accepted	Publicado/Published
2019/03/29	2020/06/12	2020/09/30

© Autor (es) (ou seu (s) empregador (es)) 2020 Revista SPDV. Reutilização permitida de acordo com CC BY-NC. Nenhuma reutilização comercial.  
© Author(s) (or their employer(s)) 2020 SPDV Journal. Re-use permitted under CC BY-NC. No commercial re-use.

## Caso Clínico



**Figura 1** - Eritema após ingestão de álcool.



**Figura 2** - Flushing exclusivamente periorbitário.

### DISCUSSÃO

O tacrolimus não produz atrofia (esta já existe na AFF), telangiectasias e taquifilaxia, ao contrário dos corticóides. São pouco frequentes os efeitos adversos persistentes e incluem dor, ardor, rubor ou dermatite rosaceiforme após uso tópico.<sup>8</sup> O ardor ocorre em até 50% dos casos, após as primeiras aplicações. O consumo de álcool pode potenciar uma reação adversa adicional, menos frequente: o *flushing* facial. Este efeito, presente em 6% dos pacientes, surge 5 a 15 minutos após a ingestão de álcool e dura até 30 minutos, envolvendo não apenas a área de aplicação, mas também a face e o pescoço.<sup>9,10</sup>

São raros os casos descritos de flushing exclusivamente periorbitário desencadeado pelo álcool em pacientes medicados com tacrolimus. A primeira descrição deste fenômeno foi comunicada em 2016 e era relativa a paciente de sexo masculino com dermatite atópica.<sup>11</sup> Não se sabe ao certo a base fisiopatológica para este efeito adverso, mas têm sido proposta algumas hipóteses. O etanol, quando concomitante com inibidores da calcineurina, potencializaria a liberação de neuropeptídeos mediados por capsaicina e óxido nítrico, gerando um efeito vasodilatador.<sup>9,12</sup> Num estudo de 2003 também foi proposto que o álcool e tacrolimus teriam ação sinérgica na inibição da enzima calcineurina fosfatase.

Outra via possível seria a inibição de aldeído desidrogenase, levando ao acúmulo de acetaldeído que mediará o eritema através do acúmulo de prostaglandinas no local. Alguns autores consideram esse processo como reação disulfiram-like devido à ausência de sintomas sistêmicos associados.<sup>13,14</sup>

Em conclusão, trata-se de reação adversa rara. No entanto, a incidência crescente de AFF e o frequente uso de tacrolimus nestes pacientes torna necessário que o dermatologista conheça este efeito adverso e possa orientar os pacientes afetados relativamente à evicção de bebidas alcólicas durante o tratamento.

**Conflitos de interesse:** Os autores declaram a inexistência de conflitos de interesse na realização do presente trabalho.

**Fontes de financiamento:** Não existiram fontes externas de financiamento para a realização deste artigo.

**Confidencialidade dos dados:** Os autores declaram ter seguido os protocolos da sua instituição acerca da publicação dos dados de doentes.

**Consentimento:** Consentimento do doente para publicação obtido.

**Proveniência e revisão por pares:** Não comissionado; revisão externa por pares.


**Conflicts of interest:** The authors have no conflicts of interest to declare.

**Financing support:** This work has not received any contribution, grant or scholarship.

**Confidentiality of data:** The authors declare that they have followed the protocols of their work center on the publication of data from patients.

**Patient Consent:** Consent for publication was obtained.

**Provenance and peer review:** Not commissioned; externally peer reviewed

 ORCID

Aline Falci Loures

<https://orcid.org/0000-0002-9718-6782>

### REFERÊNCIAS

- Pérez-Rodríguez IM, García-Melendez ME, Eichelmann K, Vázquez-Martínez O, Ocampo-Candiani J. Hyperpigmentation following treatment of frontal fibrosing alopecia. *Case Rep Dermatol.* 2013;5:357-62. doi: 10.1159/000357022.
- Katoulis A, Georgala S, Bozi E, Papadavid E, Kalogeromitros D, Stavrianeas N. Frontal fibrosing alopecia: treatment with oral dutasteride and topical pimecrolimus. *J Eur Acad Dermatol Venereol.* 2009;23:580-2. doi: 10.1111/j.1468-3083.2008.02963.x.
- Fertig R, Tosti A. Frontal fibrosing alopecia treatment options. *Intractable Rare Dis Res.* 2016;5:314-5. doi: 10.5582/irdr.2016.01065.
- Carr WW. Topical calcineurin inhibitors for atopic dermatitis: review and treatment recommendations. *Pediatr Drugs.* 2013;15:303-10. doi: 10.1007/s40272-013-0013-9.
- Rebora A. Tacrolimus in asymmetric frontal fibrosing alopecia. Report of a case. *Acta Sci Microbiol.* 2019;2:60-1.
- Strazzulla LC, Avila L, Li X, Sicco KL, Shapiro J. Prognosis, treatment, and disease outcomes in frontal fibrosing alopecia: A retrospective review of 92 cases. *J Am Acad Dermatol.* 2018;78:203-5. doi: 10.1016/j.jaad.2017.07.035.
- Ho A, Shapiro J. Medical therapy for frontal fibrosing alopecia: A review and clinical approach. *J Am Acad Dermatol.* 2019;81:568-80. doi: 10.1016/j.jaad.2019.03.079.
- Antille C, Saurat J-H, Lübke J. Induction of rosaceaiform dermatitis during treatment of facial inflammatory dermatoses with tacrolimus ointment. *Arch Dermatol.* 2004;140:457-60. doi: 10.1001/archderm.140.4.457.
- Milingou M, Antille C, Sorg O, Saurat J-H, Lübke J. Alcohol intolerance and facial flushing in patients treated with topical tacrolimus. *Arch Dermatol.* 2004;140:1542-4. doi: 10.1001/archderm.140.12.1542-b.
- Stinco G, Piccirillo F, Sallustio M, Patrone P. Facial flush reaction after alcohol ingestion during topical pimecrolimus and tacrolimus treatment. *Dermatology.* 2008;218:71-2. doi: 10.1159/000161123.
- Woolner K, Sauder M. Periorbital erythema following alcohol ingestion during treatment with topical tacrolimus. *CMAJ.* 2016;188:368. doi: 10.1503/cmaj.150710.
- Ohashi I, Pohoreki R, Morita K, Stemmer PM. Alcohols increase calmodulin affinity for Ca<sup>2+</sup> and decrease target affinity for calmodulin. *Biochim Biophys Acta.* 2004;1691:161-7. doi: 10.1016/j.bbamcr.2004.02.001.
- Kaewphaleuk T, Watanapa WB, Panich U. Ethanol enhances endothelial ionic currents and nitric oxide release via intermediate-conductance calcium-activated potassium channel. *Life Sci.* 2019;228:21-9. doi: 10.1016/j.lfs.2019.04.052.
- Morales-Molina JA, Mateu-de J Antonio, Grau S, Ferrández ó. Alcohol ingestion and topical tacrolimus: a disulfiram-like interaction?. *Ann Pharmacother.* 2005;39:772-3. doi: 10.1345/aph.1E529.