CONFERÊNCIA ANÁTOMO-CLÍNICA

14 MARÇO 2012

CASO III - DOENÇA DE CROHN – CASO PROBLEMA

RESUMO

Jovem com doença de Crohn diagnosticada aos 13 anos de idade, no hospital da área de residência e onde se manteve em seguimento até Novembro 2010. A primeira manifestação da doença foi um abcesso escrotal. Terá iniciado tratamento com azatioprina e messalazina com aparente controlo sintomático. Em 2008, iniciou dor abdominal e diarreias frequentes que motivaram múltiplos internamentos, iniciando tratamento com infliximab em 2009, com melhoria transitória. Em Janeiro de 2010 foi substituído infliximab por adalimumab associado a corticoterapia, que manteve até Outubro 2010. Nessa data foi internado no hospital local por doença perianal fistulizante agudizada. Foi proposta protocolectomia total que não foi exequível dado o estado de caquexia do doente.

Em Novembro de 2010 transferido para o nosso Serviço onde foi iniciado programa de recuperação nutricional com alimentação parentérica total e entérica polimérica. A ressonância magnética pélvica mostrou doença perianal complexa com colecções abcedadas e trajectos fistulosos. Procedeu-se a drenagem cirúrgica dos abcessos e colocação de drenos e "setons". Foi instituída terapêutica com prednisolona, azatioprina e antibioterapia de largo espectro. Re-iniciou infliximab em Dezembro 2010 (10 mg/kg e repetido esquema de indução).

Em Janeiro 2011, por agudização da doença perianal foi realizada colostomia. Teve novo agravamento clínico com emagrecimento acentuado e subida dos indicadores de inflamação. A ressonância pélvica não mostrou alterações de novo, sugerindo espessamento inflamatório do sigmoide e recto. A ileocolonoscopia, revelou mucosa de aspecto normal do ileo, colon ascendente e transverso; o descendente apresentava eritema mas sem úlceras; o segmento disfuncionalizado apresentava mucosa friável revestida por muco. Durante o internamento iniciou dor lombar e nos membros inferiores que o impediam de deambular. Concluiu-se, após investigação adequada, a existência de dor miofascial por contractura do ilopsoas direito bem como polineuropatia desmielinizante e axonal de gravidade moderada. Repetiu-se a electromiografia 2 semanas após a 3ª perfusão de infliximab (Março 2011), que mostrou agravamento em relação ao estudo prévio. Por esse motivo repensou-se a estratégia terapêutica, abandonado-se o tratamento com infliximab e iniciou-se metotrexato. Observou-se melhoria progressiva das queixas neuropáticas com recuperação da marcha autónoma ao fim de alguns meses.

O grande desafio actual consiste em definir a melhor estratégia terapêutica para este doente, com doença fistulizante particularmente agressiva e complexa, uma vez que as múltiplas combinações efectuadas até à data nunca se revelaram verdadeiramente eficazes.

Unidade de Gastrenterologia Pediátrica e Serviço de Cirurgia Pediátrica, Hospital S. João

INTRODUÇÃO

Dr. Jorge Amil Dias (JAD): **Este caso clínico, que provavelmente já terão lido na documentação prévia desta sessão, consiste num jovem com Doença de Crohn, com vários anos de evolução. Quando andei na Faculdade aprendi que a Doença de Crohn e a colite ulcerosa, eram doenças do adulto jovem, mas hoje um ⅓ a ¼ de todos os novos doentes com doença inflamatória intestinal tem menos de 20 anos e isto ocorre em todo o mundo ocidental. Por isso é muito importante que todos os médicos tenham sensibilidade para identificar estes doentes, ainda que o caso de hoje falar seja um pouco atípico na sua gravidade como vão ver. Reparem que a DII é actualmente um problema também do âmbito da assistência pediátrica; é necessário estabelecer diagnóstico atempado e correcto para influenciar e melhorar a evolução clínica. Antes de iniciar a discussão agradeço ao Prof. Júlio Leite o favor de ter acedido a participar nesta sessão e comentar alguns aspectos do nosso doente. Todos os outros são participantes da casa, e agradeço a todos os colegas que vão intervir o empenho que puseram e o tempo que dedicaram a estudar a preparar este caso clínico. Convido a Drª Eunice Trindade de Gastrenterologia Pediátrica a fazer a apresentação clínica, que depois iremos complementar com comentários ou questões que queiram colocar.**

Drª Eunice Trindade (ET): A história que hoje vos trazemos refere-se a um jovem que tem agora 18 anos de idade do sexo masculino, cujos antecedentes pessoais patológicos são de mononucleose infecciosa aos 3 anos de idade, meningite vírica aos 6 anos e púrpura Henoch-Schonlein aos 8 anos. Estas entidades são relativamente frequentes em idade pediátrica; a mononucleose é relativamente frequente: na idade adulta cerca de 95% das pessoas já tiveram contacto com o vírus Epstein-Barr, a clínica pode ser variável e muitos casos são assintomáticos. A meningite vírica também é relativamente frequente em pediatria e o agente habitualmente implicado é Enterovirus: são meningites com curso absolutamente benigno sem sequelas. A púrpura de Henoch-Schonlein é uma vasculite sistémica em que há depósito de IgA e C3 ao nível dos tecidos e vasos; habitualmente cursa com bom prognóstico, ainda que uma pequena percentagem destes doentes (até 5%) tenha sequelas renais. Este doente não teve repercussão subsequente de nenhuma destas doenças. Nos antecedentes familiares não havia história familiar da doença inflamatória intestinal, que envolve algum risco familiar acrescido. A doença actual deste rapaz começa aos 13 anos: foi diagnosticada Doença de Crohn, no Hospital local, com base num abcesso escrotal e investigação subsequente. Terá sido instituída terapêutica com mesalazina e azatioprina nessa altura. A mesalazina é um anti-inflamatório tópico de mucosa e constitui em muitos caos a 1ª linha de tratamento. A azatioprina é um imunomodulador, usada também em idade pediátrica, no sentido de tentar obter remissão mais prolongada da doença. Apesar disso a evolução não foi favorável e aos 15 anos foi internado várias vezes por agudização da doença luminal, diarreia com sangue, dor abdominal e febre; e terá feito vários cursos de corticoterapia e antibióticos. Ainda assim, também não foi conseguido controlo da doença e cerca dos 16 anos iniciou terapêutica com infliximab, um anticorpo monoclonal que é já um passo terapêutico mais avançado: com este fármaco pretende-se obter remissão rápida da doença e cicatrização da mucosa intestinal. Apesar desta terapêutica a doença manteve-se activa e aos 17 anos foi mudado para um outro anticorpo monoclonal, adalimumab, e fez mais do que um ciclo de corticoterapia. Apesar de tudo houve progressão da doença, nomeadamente da doença perianal que se tornou incontrolável. Por esse motivo foi proposta protocolectomia. Foi então enviado a outro hospital mas dado o estado de caquexia foi então referenciado à nossa Unidade, no sentido de se tentar recuperação nutricional e tratamento subsequente.

Prof. Sobrinho Simões (SS): Estes anticorpos monoclonais são contra o quê?

ET: São antiTNF-alfa.

SS: Ambos?

ET: Ambos, sim.
Nós conhecemos este jovem em **Novembro de 2010** na admissão no nosso hospital; ele estava profundamente sintomático, com vómitos, diarreia e febre, era incapaz de ter marcha autónoma e no exame objectivo era notório o aspecto muito emagrecido, tinha um índice de massa corporal de 12! Para terem a noção da gravidade e fazerem paralismo, a anorexia nervosa define-se com o índice de massa corporal de cerca de 17, portanto percebe-se como estava profundamente desnutrido. Observava-se um dreno colocado através da nádega direita com drenagem sero-hemática. Na avaliação analítica inicial era notório um desequilíbrio metabólico e sinais de inflamação importantes, nomeadamente trombocitose, PCR e VS bastante elevadas e os vários iões sanguíneos estavam também diminuídos. Os exames culturais sanguíneos e de fezes viriam a ser negativos. Portanto tínhamos um jovem de 17 anos, com doença de Crohn luminal e perianal não controlada, e desnutrição severa.

A nossa preocupação imediata foi promover a recuperação nutricional: foi iniciada alimentação parentérica de forma progressiva com muito cuidado no sentido de se evitar o síndrome de renutrição. Na desnutrição severa, ser demasiado ambicioso logo na fase inicial pode levar a desequilíbrios metabólicos importantes, nomeadamente insuficiência cardíaca, arritmias e que podem ser fatais. No sentido de efectuar a avaliação da extensão e gravidade da doença foram programados outros exames, nomeadamente a Ressonância Magnética (RM).

JAD: Vale a pena explicar que a RM faz parte do protocolo de avaliação da doença inflamatória intestinal, particularmente da Doença de Crohn, porque permite avaliar a extensão e a gravidade dos trajectos fistulosos perianais, mas também a extensão da doença no Intestino Delgado, que condiciona as opções terapêuticas e prognóstico dos doentes.
Há alguma questão?

SS: Vou colocar uma aos nossos alunos – Que diferença é que há entre este nome infliximab e o do outro anticorpo que se chama adalimumab? Então? O "mab" final indica *monoclonal antibody*, um é "ximab" e o outro é "mumab"; donde vem o "u" em vez de "i"? De humanizado, claro.

JAD: O infliximab é um anticorpo monoclonal quimérico desenvolvido com uma percentagem ainda que muito pequena, menos de 5% de proteína de ratinho e como tal, sendo eficaz no controlo da doença é em si um estímulo antigénico que leva a que alguns doentes desenvolvam, com o tempo, anticorpos que vão inactivar o medicamento; quando isso acontece opta-se então por uma versão semelhante do fármaco, mas totalmente humanizado e que consegue recapturar efeito em doentes que deixaram de responder ao infliximab.

Plateia: O adalimumab é usado só em 2ª linha quando o doente deixa de responder ao infliximab?

JAD: Habitualmente é possível voltar a obter controlo da doença com essa estratégia. Mas, particularmente em adultos, há quem inicie o tratamento biológico com adalimumab. A vantagem maior deste fármaco é o conforto para o doente, porque é administrado por via subcutânea, com uma caneta semelhante à de insulina e os doentes podem fazer isso em casa, sem precisar de vir ao Hospital, enquanto o infliximab é feito em perfusão. Contudo vale a pena iniciar por aquilo que é eficaz e que nos deixa ainda uma reserva terapêutica em caso de falência.

O TNF-alfa é um mediador inflamatório que se demonstrou estar aumentado na doença inflamatória, nas fezes em períodos de agravamento da doença, que traduz produção e acção local na mucosa intestinal. Por isso, inibindo este mediador pode controlar-se a actividade da inflamação. Isso não cura a doença, mas permite controlar de forma razoavelmente eficaz o processo inflamatório intestinal.

Dr. Pedro Abreu (PA): O etarnecpt também é usado para o tratamento?

Prof. Fernando Magro (FM): O Etarnecept não foi eficaz na Doença de Crohn, não tem o mesmo conceito farmacológico que tem o infliximab e o adalimumab. É uma proteína de fusão que tem um receptor e não induz apoptose das células e pensa-se que é por isso que não foi eficaz na Doença de Crohn, embora não se tenha a certeza quanto a este facto. Há um outro anticorpo, natalizumab, que a Neurologia também utiliza, que é um anticorpo contra uma proteína ou alfa4 que impede as células de ir para os tecidos, que foi aprovado pela FDA mas não pela EMEA por estar associado a leucoencefalopatia em 1/1000 doentes tratados. Por isso não está autorizado na Europa para tratamento da doença inflamatória, doença de Crohn, embora seja eficaz.

Há quem diga que há um efeito de classe entre os anti-TNFs que são todos iguais. Eu tenho algumas dúvidas... O infliximab é um anticorpo quimérico, utilizado por via endovenosa; o adalimumab por via subcutânea. Em termos de farmacocinética, a área debaixo da curva dos 2 fármacos não é a mesma e por isso tenho dúvidas quanto à sua eficácia ser completamente sobreponível: o infliximab está aprovado na Europa para tratamento da Doença de Crohn e colite ulcerosa, e o adalimumab até agora só para a Doença de Crohn e ainda não demonstrou eficácia muito acentuada na colite ulcerosa.

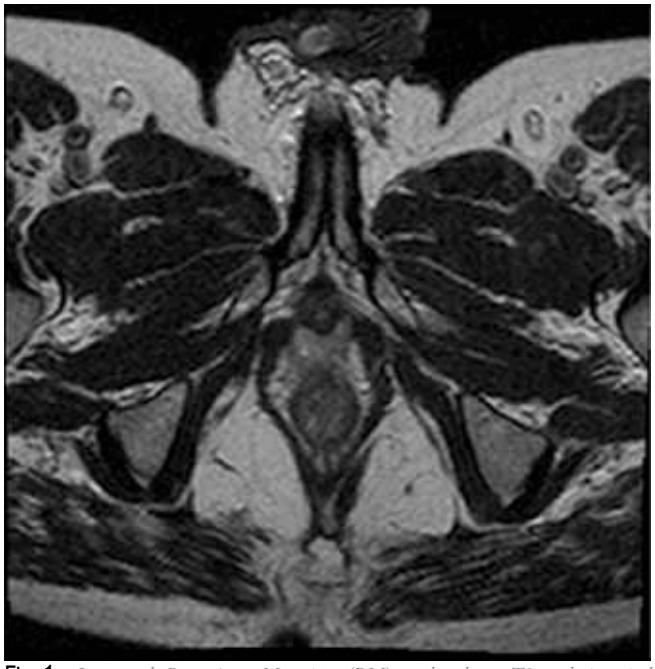

Fig. 1 - *Imagem de Ressonância Magnética (RM) ponderada em T2, onde é possível observar que o esfíncter anal externo (seta preta) é contínuo com o diafragma pélvico (seta branca). O esfíncter anal interno (cabeça de seta) apresenta um sinal ligeiramente mais elevado do que o esfíncter externo nas imagens ponderadas em T2.*

Plateia: O etarnecept tem sido muito utilizado em Reumatologia. Claro que são doenças diferentes, mas em termos biológicos a acção do TNF provavelmente é diferente no Crohn ou na artrite reumatóide...
FM: Pensa-se que a grande diferença é a capacidade de induzir apoptose: na doença inflamatória é quase obrigatório os induzir apoptose para ter alguma eficácia em termos de terapêutica e biológica.

SS: Induzir apoptose de quê e porquê?

FM: Induzir a apoptose dos linfócitos das células mononucleares porque na Doença de Crohn há uma resposta exagerada no modo e no tempo das células mononucleares: no modo porque há um excesso de produção de TNF-alfa, interferão gama e interleucina 12; no tempo porque perante o mesmo estímulo antigénico as células respondem de forma diferente e desadequada durante muito tempo. É, pois, importante ter mecanismos controladores das células biológicas de frenação deste mecanismo imunológico e a apoptose é um desses mecanismos.

Dr. Luís Guimarães (LG): O esfíncter anal interno está em continuidade com a camada circular da musculatura do recto. Visto desta outra forma nós vemos o esfíncter anal externo em continuidade com o diafragma pélvico, o esfíncter anal interno em continuidade com a camada circular da musculatura da parede do recto, e há umas fibras longitudinais que são a continuação da camada longitudinal muscular do recto. Visto em secção, em corte axial, que é assim que nós geralmente vemos estas imagens de Ressonância Magnética, de facto temos aqui a mucosa do ânus, à volta uma camada muscular que corresponde ao esfíncter anal interno e o esfíncter anal externo a continuar-se com o diafragma pélvico. Posto isto ao lado de uma imagem de RM, vemos o esfíncter anal interno, e depois o esfíncter anal externo a continuar-se com o diafragma pélvico (**Fig. 1**).

No doente em discussão existem muitos trajectos fistulosos que distorcem a anatomia desta zona. Temos aqui duas imagens ponderadas em T2 (**Fig. 2**). Neste tipo de ponderação, tudo o que seja inflamação ou edema aparece brilhante, aparece "muito branco". Contudo, há um problema nesta imagem (**Fig. 2a**): é que também a gordura aparece a branco e isso reduz a "conspicuidade" dos processos patológicos. Por isso usamos uma técnica em que damos um pulso de radiofrequência que satura toda a gordura, a qual passa a aparecer a preto. Assim, nesta figura (**Fig. 2b**) tudo que vêm a branco é de facto um processo patológico, que fica muito mais conspícuo com esta sequência, que é na mesma ponderada em T2, mas com saturação da gordura. Agora penso que conseguem reconhecer o esfíncter anal interno e é possível ver aqui um traço muito branco que, de facto, não devia existir aqui; o esfíncter anal interno devia ser uma estrutura contínua, como vos mostrei na figura anterior (**Fig. 1**). Isto é, pois, um trajecto fistuloso que intercepta não só o esfíncter anal interno como o esfíncter anal externo. Este trajecto fistuloso tem origem no canal anal sensivelmente às 6 horas. Os radiologistas e os cirurgiões costumam imaginar um relógio a nível do esfíncter anal interno em que as 12 horas estão na parede anterior e assim entendemo-nos quanto à localização das lesões nos exames de imagem.

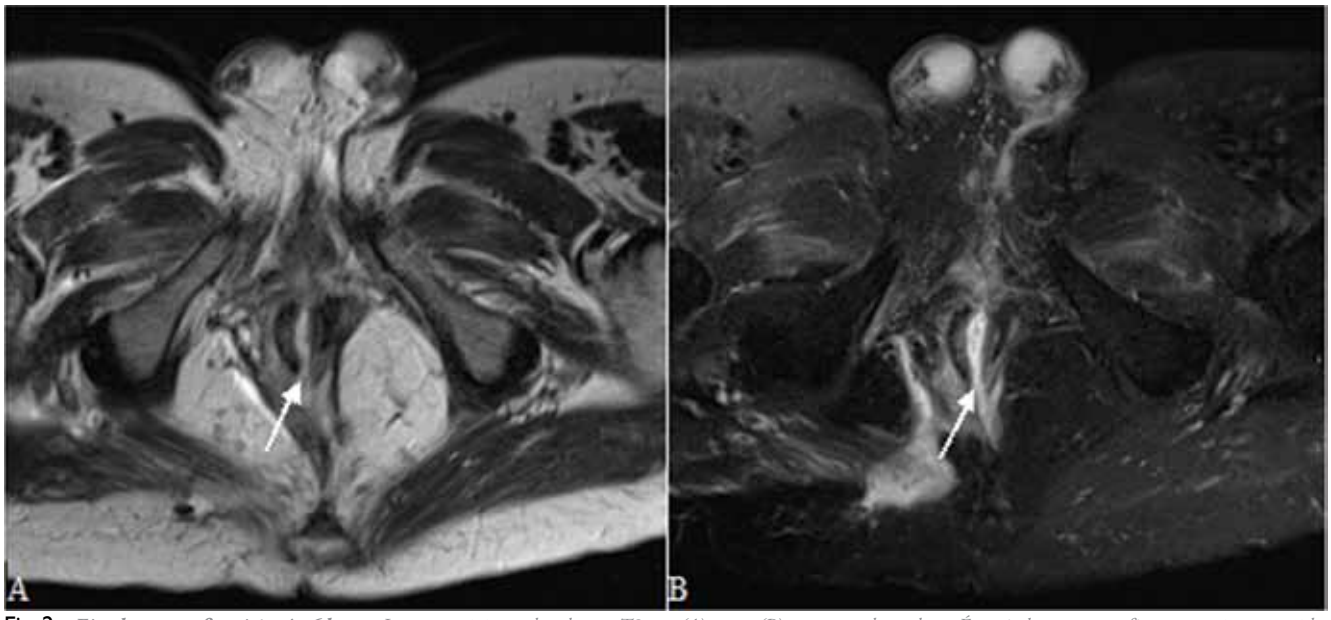

Fig. 2 - ***Fístula transesfinctérica às 6 horas.*** *Imagens axiais ponderadas em T2 sem (A) e com (B) saturação de gordura. É possível ver que os esfíncteres são interrompidos posteriormente e na linha média por uma linha de hipersinal (seta), que traduz uma fístula transesfinctérica.*

Há um trajecto fistuloso que sai no ânus sensivelmente às 6 horas e depois tem 3 ramificações, uma para o lado esquerdo, outro trajecto que continua para cima e que vai originar uma fístula de grandes dimensões (há quem chame a isto uma pequena colecção, há quem chame a isto uma fístula de grandes dimensões) – **Fig. 3a** - localizada na fossa isquioanal à direita e depois este trajecto, esta fístula transfinctérica, que intercepta o esfíncter anal interno e externo, continua-se também para um trajecto que desce até sair e drenar na nádega direita (**Fig. 3b**) e num segundo local a nível do sulco interna-degueiro na nádega esquerda. Nesta imagem vê-se um espessamento da parede do cólon sigmoide (**Fig 4**). Esta imagem, obtida após administração de produto de contraste endovenoso, mostra uma linha branca a delinear internamente a parede do cólon sigmoide e do recto, que não é habitual ver-se com esta conspicuidade e traduz híper-captação, hiperemia da mucosa e é o sinal mais importante que confirma doença activa. Os trajectos fistulosos, que descrevi há pouco, captam também activamente o produto de contraste, por isso aparecem a branco e vemos as paredes a captar; o interior é muito preto, neste caso provavelmente por presença de algumas bolhas de gás. Há uma classificação (score de Van Assche) que nos indica a gravidade e severidade do atingimento da doença perianal nos doentes de Crohn. Os parâmetros que entram nesse índice têm a ver com a complexidade dos trajetos fistulosos, a localização, etc. Este doente tem de facto um score altíssimo, porque tem múltiplos trajectos fistulosos, uma fístula transfinctérica e extensão que chega ao andar supra-elevador, portanto acima do diafragma pélvico, e tem hipersinal em T2 muito marcado; tem ainda o abcesso na fossa ísquio-anal direita e envolvimento na parede rectal com hipercaptação da mucosa e espessamento parietal.

JAD: Obrigado. Temos pois um jovem com Doença de Crohn de início precoce, com uma forma que responde mal ao tratamento,

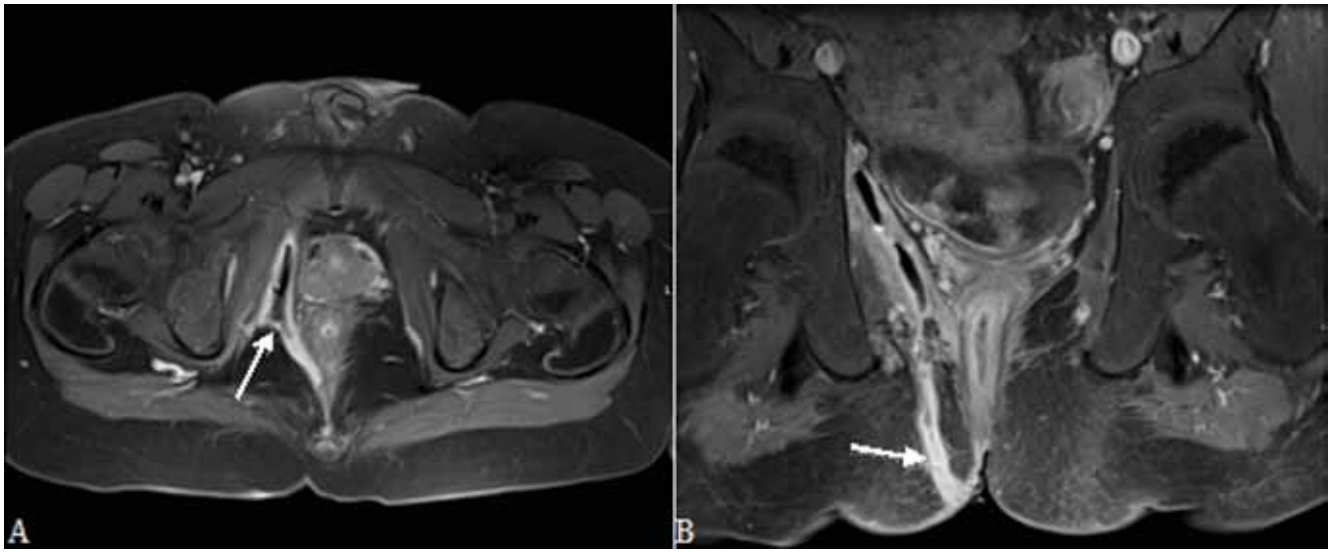

Fig. 3 - ***Extensões da fístula.*** *As imagens A) e B) são imagens ponderadas em T1 com saturação de gordura, adquiridas após administração de produto de contraste endovenoso. Nestas imagens, as estruturas com hipersinal são geralmente hipervascularizadas. Os processos patológicos activos mais frequentes vão-se distinguir das estruturas envolventes pelo seu superior grau de sinal, que traduz hipervascularização. Na imagem A) é possível observar a colecção localizada na fossa ísquio-anal direita (seta). Na imagem B) a seta aponta para uma extensão da fístula que atinge a pele da nádega direita.*

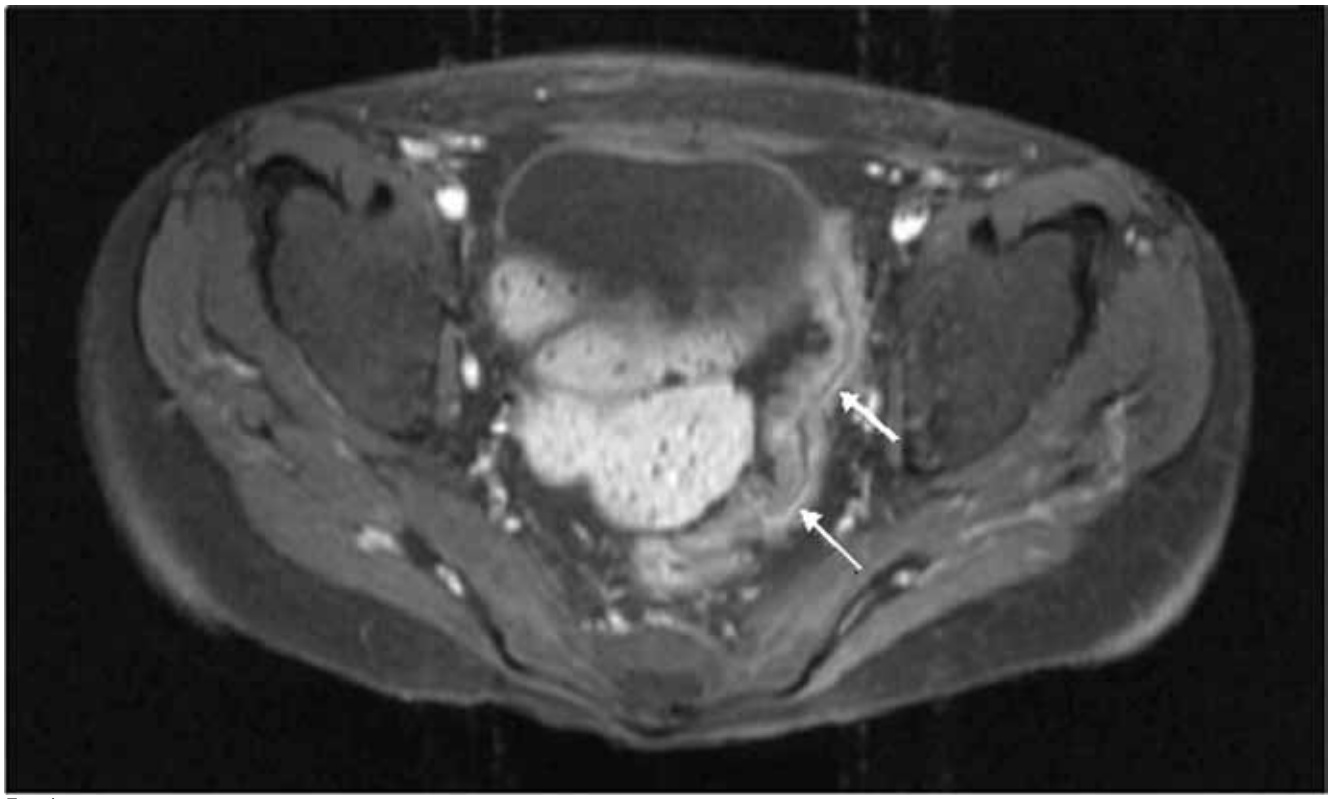

Fig. 4 - ***Sinais de doença de Crohn activa no cólon sigmoide.*** *Nesta imagem, ponderada em T1 com saturação de gordura e obtida após administração de produto de contraste endovenoso, é possível observar que o cólon sigmoide tem paredes espessadas e que existe hipervascularização da mucosa, traduzida pelo hipersinal que apresenta nesta imagem pós-contraste (setas). A hipercaptação do produto de contraste endovenoso por parte da mucosa é um sinal sugestivo da existência de doença em fase activa.*

doença penetrante muito agressiva, indícios de supuração que dificultam também a opção por medicamentos que são em si imunossupressores e desnutrição muito grave. O quadro estava traçado como situação particularmente agressiva.

ET: Perante esta informação da ressonância foi programada exploração cirúrgica da região perianal sob anestesia. A sedação profunda ou anestesia é essencial para facilitar a observação e tratamento sem agravar o desconforto do doente. Foram então colocados drenos nos trajectos fistulosos para drenagem eficaz das colecções purulentas.

No mesmo tempo anestésico procedeu-se a avaliação endoscópica da actividade da doença no tracto digestivo alto que não mostrou alterações. A observação endoscópica do segmento distal do colon mostrou mucosa muito friável com úlceras e fibrina abundante que impedia quase a observação de mucosa subjacente.

JAD: E o que nos mostra a análise do material obtido em biópsias?

Drª Joanne Lopes (JoL): No Serviço de Anatomia Patológica, recebemos produtos de biópsia de Endoscopia Alta: duodeno, estômago e esófago. A mucosa duodenal apresentava características normais (vilosidades alongadas, digitiformes, sem alterações inflamatórias). (**Fig. 5a**) Na mucosa gástrica do antro observam-se lesões de gastrite crónica focalmente activa e presença de pequeno granuloma epitelióide, sem células gigantes ou necrose (**Fig. 5b**). No esófago observou-se alongamento das papilas sub-epiteliais, com infiltrado inflamatório polimórfico e exocitose de células inflamatórias na espessura do epitélio esofágico (**Fig. 5c**). Em resumo, no tracto digestivo superior observam-se lesões de gastrite focalmente activa com granuloma e esofagite com actividade (sem granuloma).

JAD: Aqui podem perguntar, mas afinal se a doença afectava o intestino distal, porque fomos fazer a endoscopia alta? E a resposta é rápida: são internacionalmente aceites os critérios de avaliação de Doença Inflamatória Intestinal publicados e descritos como os "critérios do Porto" que consistem em avaliação da extensão da doença em todos os doentes com DII e muito particularmente na situação da Doença de Crohn porque sabemos que pode envolver todo o tubo digestivo. Por isso a endoscopia alta com biópsias faz parte do protocolo diagnóstico. Já tivemos casos em que a identificação de granuloma numa biópsia gástrica conduziu ao diagnóstico, pelo que fazemos biopsias de todos os segmentos.

ET: Após esta avaliação inicial da actividade da doença, continuámos a investir na recuperação nutricional, com alimentação parentérica por cateter venoso central, e fomos conseguindo alguma autonomia digestiva o que permitiu iniciar dieta polimérica e houve recuperação ponderal significativa. No sentido de controlar a actividade da doença, sabendo que não havia abcessos intra-abdominais nem perianais, foi instituída terapêutica com prednisolona, infliximab e mantivemos antibioterapia que parece ser eficaz no encerramento dessas fístulas. Promoveu-se também a recuperação funcional e iniciou um programa de fisioterapia, para melhorar a mobilidade e força muscular. Cerca de 1 mês mais tarde foi repetida a ressonância que mostrava trajectos sobreponíveis e aumento do hipersinal em T2 indiciando persistência da actividade inflamatória.

LG: Esta é a 1ª ressonância do doente e vamos agora ver a 2ª: nota-se que os trajectos fistulosos são exactamente os mesmos. Há ainda a

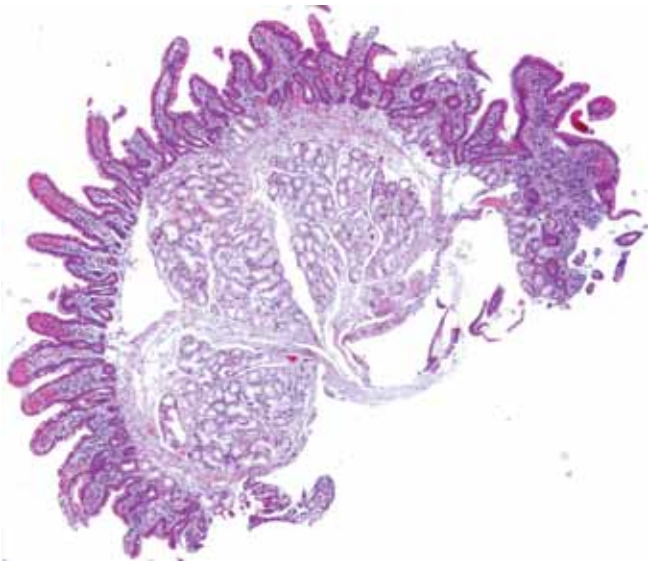

Fig. 5a

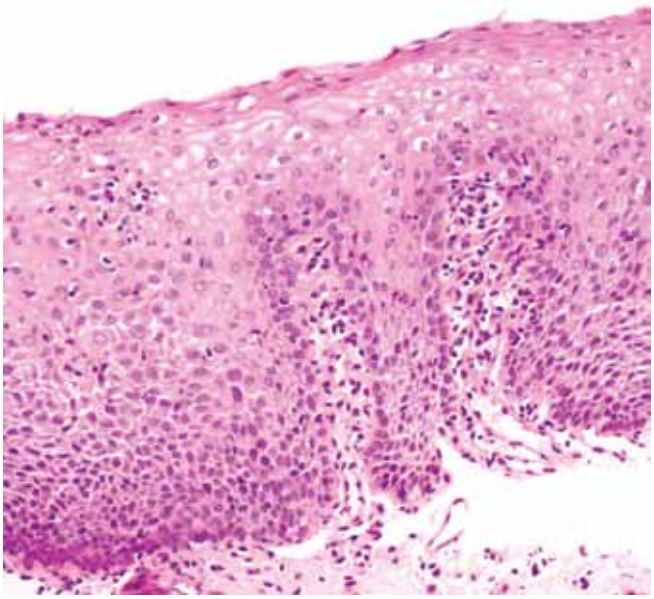

Fig. 5c

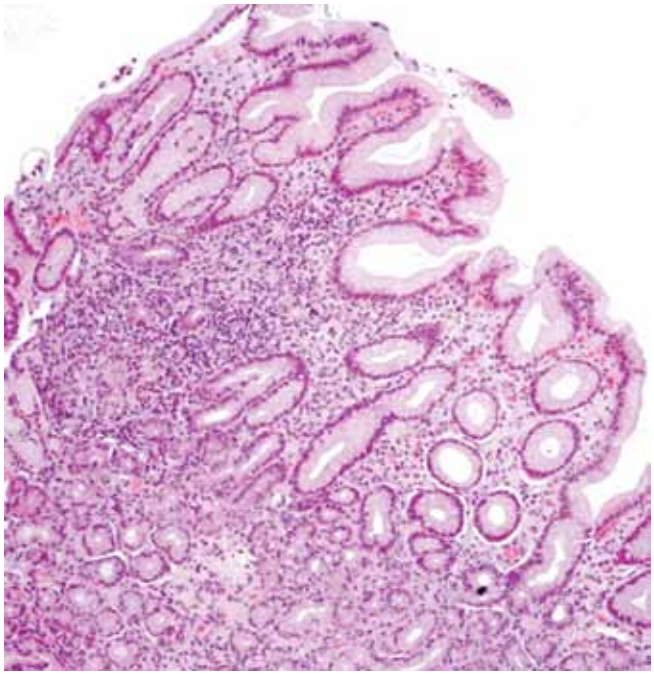

Fig. 5b

fístula transfinctérica com derivação para a esquerda, trajecto fistuloso de grandes dimensões para a fossa ísquio-anal direita e um trajecto na nádega direita que acaba por drenar na pele em dois sítios. Os trajectos fistulosos são os mesmos mas há uma diferença entre as duas que tem a ver com o maior brilho, ou seja, é mais branco, isto é, há aumento do hipersinal em T2, o que tem tradução fisiopatológica: significa maior grau de inflamação (**Fig. 6**). Havia, pois, agravamento dos achados perianais, apesar dos aspectos fistulosos serem os mesmos.

ET: Em Dezembro de 2010 tínhamos já efectuado duas perfusões de infliximab do esquema de indução, continuava com corticoterapia e mantinha terapêutica antibiótica. Do ponto de vista bioquímico, estávamos contentes com a evolução, pois havia normalização dos parâmetros que habitualmente utilizamos (VS normal e PCR negativa). Do ponto de vista nutricional também o doente continuava a recuperar e com bom estado geral, já capaz de deambular sozinho. No entanto em **Janeiro de 2011** ocorreu novo reagrava-

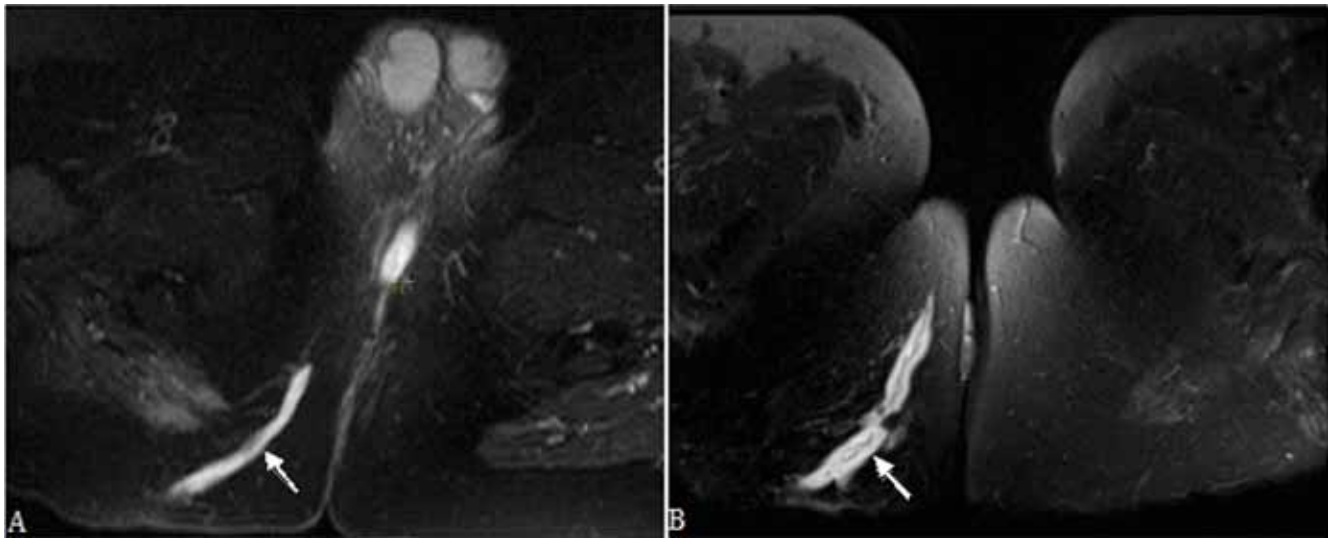

Fig. 6 - ***Evolução do sinal em T2 das fístulas perianais.*** *A imagem A pertence à primeira RM realizada pelo paciente. É possível ver um trajecto fistuloso na nádega direita (seta). A imagem B pertence à segunda RM realizada pelo paciente, cerca de um mês depois da primeira. O trajecto fistuloso em causa é o mesmo, mas há um ligeiro aumento do sinal do trajecto em T2 e um discreto aumento da sua espessura. Estes aspectos sugerem aumento da actividade inflamatória.*

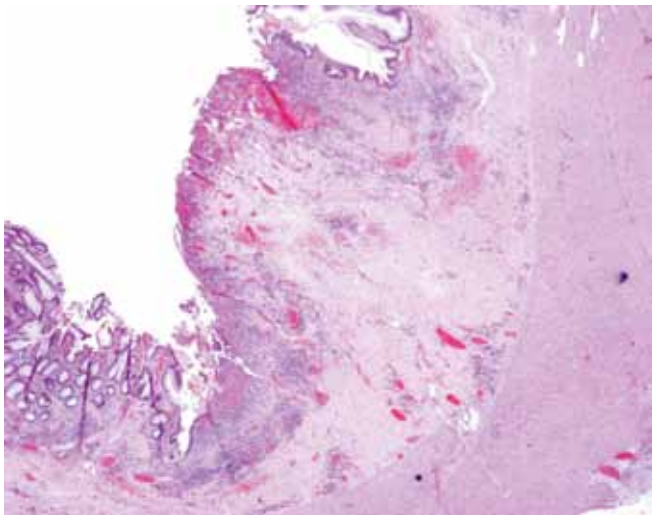

Fig. 7

mento, em que a doença perianal tinha aumento da supuração. Por isso foi decidido proceder a colostomia de derivação no sentido de poupar a região perianal e tentar controlar melhor esta doença muito agressiva.

JoL: A peça de colostomia era constituída por um segmento cólico com 3 cm de comprimento. No revestimento mucoso há alternância de áreas de mucosa preservada e outras constituídas por tecido de granulação, a traduzir ulceração (**Fig. 7**). O processo inflamatório envolve toda a espessura da parede, com constituição de agregados linfóides.

ET: Cerca de 15 dias depois da colostomia temos novo agravamento clínico, desta vez com perda ponderal, um humor depressivo e um dado novo que foi o aparecimento de dores nos membros inferiores e região lombar com alterações da sensibilidade com hiperstesias. Nesta altura fazemos nova avaliação da atividade da doença, colonoscopia efectuada pelo topo da colostomia mostrava apenas um discreto eritema do cólon descendente e uma mucosa algo friável e na colonoscopia que foi efectuada pelo ânus apresentava-se a mucosa revestida por muco e com área de eritema, do ponto de vista macroscópico a endoscopia era difícil dizer se se tratava de doença ativa ou se correspondia de facto a uma situação de disfuncionalização deste segmento.

JAD: Nesta fase da evolução peço Prof Júlio Leite para comentar a perspectiva cirúrgica perante a evolução agressiva deste doente.

Prof. Júlio Leite (JL): É um caso complicado. A terapêutica médica por vezes, como neste caso, não estava a ser eficaz, revelando doença refractária ao tratamento. O processo supurativo era grande a nível pélvico, e o que a equipe médico-cirurgica decidiu foi desviar as fezes nessa área tentando reduzir o processo inflamatório sem ainda tomar ainda a decisão de extracção cirúrgica. Estávamos numa fase intermédia em que a decisão foi desfuncionalizar: com o sigmóide colocado à pele, por colostomia, as fezes deixam de passar pelo recto e pode admitir-se que haja redução do processo inflamatório. A cirurgia que foi feita antes consistiu na colocação de drenos.Não era previsivel que só com isso curasse porque havia uma solução de continuidade a nível do canal anal. A doença de Crohn ocorre porque a mucosa começa a estar alterada e há solução de continuidade que é foco da entrada da infecção e começa a drenar por vários sítios. Com tratamento médico tudo pode voltar ao normal, mas neste caso não estava a acontecer.

JAD: O doente já tinha sido anteriormente tratado com fármacos biológicos – infliximab e adlimumab – e havia algum risco de hipersensibilidade ao reiniciar esse tratamento. Contudo, com a agressividade da doença, uma vez controlado o componente séptico fazia sentido tentar recuperar o efeito do biológico. Aproveitando a menção do Prof. Júlio Leite à desfuncionalização de um segmento intestinal, trata-se de técnica usada muito antes dos novos fármacos. Ao eliminar o contacto antigénico nutricional com a mucosa há melhoria. Particularmente em Pediatria temos experiência de que a 1ª linha de tratamento da Doença de Crohn é um tratamento nutricional, que consiste em alimentação polimérica, eliminando grande parte da estimulação antigénica e por modificação do microbioma intestinal, conseguimos controlar a inflamação. Portanto, desfuncionalizar um determinado segmento e tirá-lo do contacto com a estimulação luminal poderia conduzir a melhoria sintomática do doente e a diminuição da actividade inflamatória do segmento distal deixando em aberto outras opções de reanastomosar ou não este doente conforme a evolução subsequente.

O Dr. Miguel Campos, cirurgião, operou o doente e poderá comentar o procedimento.

MC: A decisão de realizar a colostomia foi tomada em grupo e estávamos conscientes de que neste tipo de doença o sucesso é variável. As várias séries apresentam taxas de sucesso que variam dos 30 aos 80%. Mas não esqueçam que estamos perante um jovem de 17 anos e que estamos no início de um processo, pelo que a opção é sempre a menos invasiva possível. Isso foi proposto e explicado ao doente e à família que a probabilidade de sucesso é variável.

JoL: No Serviço de Anatomia Patológica recebemos dois conjuntos de biopsias: um de biopsias obtidas por recto-sigmoidoscopia; o outro de biopsias obtidas pela colostomia, este constituído por fragmentos do ileon, cego, ascendente, transverso e descendente. Nas biopsias distais o processo inflamatório era acentuado, com sinais de actividade e erosão (**Fig. 8**). Nos fragmentos proximais não se observaram alterações valorizáveis. No ileon (**Fig. 9a**) e nos fragmentos restantes observaram-se alterações inflamatórias de intensidade menor do que as do sigmóide e do recto (**Fig. 9b**), assim como hiperplasia de células de Paneth. Não se observou, em qualquer dos fragmentos, a presença de granulomas.

ET: Prosseguindo a avaliação, repetimos a ressonância magnética pélvica, que mostrava ainda as fistulas conhecidas com dreno e comprovava-se mais uma vez o espessamento inflamatório do colon distal, nomeadamente do sigmóide e do recto. O doente estava sob imunossupressão pesada com infliximab, corticoterapia e por isso a presença de coleções abcedadas é contra-indicação absoluta ao uso destes fármacos.

LG: Voltamos a ter um nível de hipersinal em T2 nos trajectos fistulosos equivalente aos da primeira ressonância. Portanto houve

melhoria nesse sentido, provavelmente devido à colostomia e também ao tratamento médico efectuado. E houve também melhoria das paredes do cólon sigmóide, um bocadinho menos espessada. O edema que circundava a parede do cólon sigmóide e a parede do sigmoide tinha desaparecido nesta 3ª ressonância.

JL: Eu fiquei com a impressão de que a doença mais activa fosse no recto, espessadíssimo. Tem a certeza de que não há mais soluções de continuidade? Será só aquela a nível do canal anal? Poderia haver uma solução de continuidade mais alta que justificasse o abcesso supra elevador.

LG: Nas ressonâncias o abcesso era adjacente ao elevador do ânus, mas infra elevador e havia espessamento de todo o recto e cólon sigmoide. Numa das últimas ressonâncias começamos a ver um bocadinho de espessamento parietal no íleo terminal, mas mesmo do ponto vista endoscópio, já havia sinais da doença que não existiam inicialmente. Não havia mais doença a não ser no recto e cólon sigmoide; havia um outro trajecto fistuloso que tinha origem sensivelmente às 12 horas e se dirigia para o escroto, para a vertente esquerda do escroto e que foi a apresentação do doente: abcesso escrotal, que provinha da mesma zona, com dois orifícios, portanto não era uma fistula em ferradura, era um orifício de fistula transfinctérica às 6 horas e outra às 12 horas, uma com direção posterior que depois ramificava e outra com direção antero-lateral esquerda.

MC: O seton é um material que nós usamos nesta situação, mas pode ser material diferente, que se passa através do trajecto fistuloso para não o deixar encerrar e não formar o abcesso. Não queremos que se forme um abcesso. O doente teve 2 setons.

ET: Cerca de 2 meses após a admissão tínhamos o doente já com 3 perfusões de infliximab, ainda sob corticoterapia, metronidazol, ciprofloxacina e foi adicionada azatioprina na tentativa de obter um melhor controlo da doença. Como vos disse nesta última recaída, havia um achado novo - dores nos membros inferiores, atrofia muscular acentuada de ambas as pernas e marcha com características neuropáticas. Foi então realizada electromiografia que mostrou polineuropatia motora e sensitiva primariamente axonal de gravidade moderada. Foi considerada a possibilidade de toxicidade pelo infliximab, ou pelo metronidazol, e não podíamos excluir complicações da desnutrição severa por que o doente tinha passado e causar polineuropatias axonais. Perante a melhoria clínica que que se esboçava decidimos manter a estratégica terapêutica, com a 4ª perfusão de infliximab e cerca de 2 semanas depois, repetimos a electromiografia e que mostrava agravamento da polineuropatia agora também com características desmielinizantes. Decidimos então suspender o infliximab repensar a estratégica, e foi iniciado metotrexato. O doente tinha dor muito incapacitante, e pedimos apoio à consulta da Dor. Para controlar o desconforto do doente, foi necessário recorrer a amitriptilina, gabapentina, tramadol e diazepam. Não se lhe podia tocar nos pés, que despertava dor intensa e não era capaz de andar.

JAD: Peço ao Dr. Pedro Abreu do Serviço de Neurologia que nos comente os achados e a probabilidade da relação iatrogénica destas alterações.

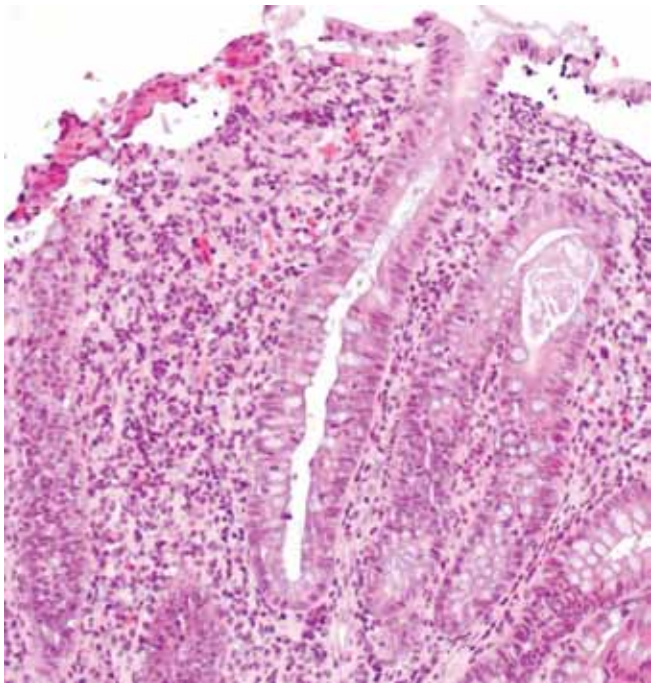

Fig. 8

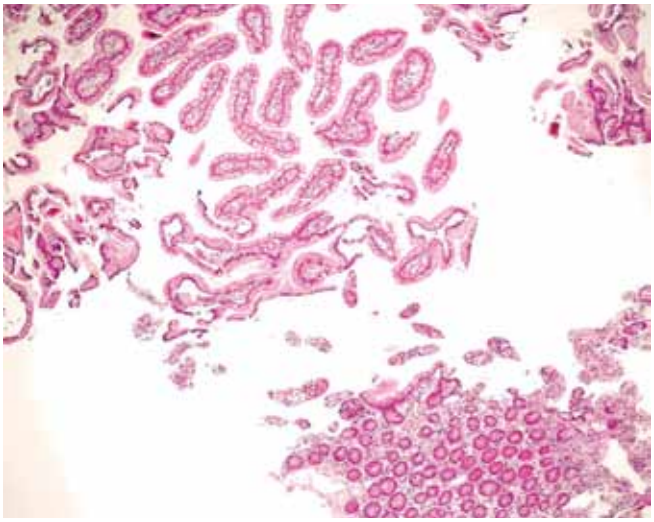

Fig. 9a

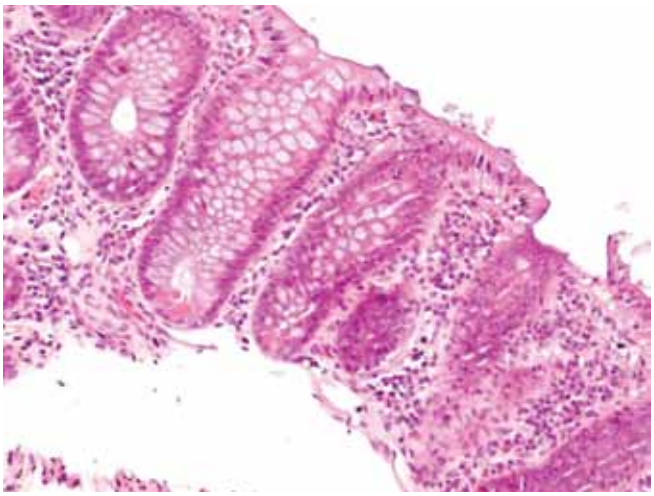

Fig. 9b

Dr. Pedro Abreu (PA): Não me parece que fosse uma neuropatia só devida ao infliximab; provavelmente seria multifactorial. O infliximab e os outros inibidores do TNF-alfa têm um mecanismo de acção quase pleiotrópico. Os efeitos secundários serão devidos a ataque auto-imune, mediado por células T, e factores humorais contra a mielina e daí darem neuropatias desmielinizantes. Podem haver também mecanismo vasculítico, ou seja há interrupção do vaso, *vasa nervorum* com isquemia e o nervo entra em sofrimento e tem desmielinização. Pode ainda ocorrer um mecanismo mais complexo, por inibição de sinalização das proteínas de suporte axonal e também estes inibidores do TNF-alfa poderem causar neuropatias axonais. No entanto, a maior parte os efeitos secundários descritos na literatura são sobre o sistema nervoso central, causam desmielinização, agravamento de lesões de esclerose múltipla porque já são lesões desmielinizantes. Estão descritos assim mesmo muitos quadros, agudos de neuropatias e axonais, desmielinizantes (as neuropatias agudas tipo Sindrome Guillian-Barré). Estão também descritas polineuropatias axonais e desmielinizantes crónicas, neuropatias motoras multifocais com bloqueios de condução, neuropatias sensitivas motoras desmielinizantes adquiridas, neuropatia múltipla por um processo mais de vasculite, polineuropatias sensitivo-motoras axonais distais e ainda raramente miopatias. A associação com metronidazol pode também ocasionar doença intersticial pulmonar. O tratamento destas polineuropatias causadas pelos inibidores do TNF-alfa passa pela suspensão do fármaco, a recuperação é quase universal na maior parte dos doentes e normalmente ao fim de um ano estão completamente recuperados. Estas complicações surgem em média ± 9,5 meses depois de ter iniciado o fármaco, mas estão casos descritos após 2ª toma ou 12 meses demais de terem tomado o fármaco. Há um caso publicado em que o doente teve polineuropatia aguda desmielinizante com infliximab, mudou-se para adalimumab e o doente está bem sem alteração polineuropática, Noutros casos insistiu-se com infliximab e os doentes não tiveram alteração autoimune, portanto não se percebe muito bem porque acontece. É, por vezes, complicado encontrar nexos de casualidade

JAD: Mas neste doente há um 2º culpado potencial?

PA: Temos o metronidazol também. O uso crónico também dá neuropatias; 85% dos doentes têm neuropatia crónica e sub-aguda ao fim de 1 ano de tratamento com metronidazol, sobretudo quando tomam doses totais superiores a 30gr. O metronidazol causa neuropatia sensitiva axonal distal simétrica. A recuperação normalmente ocorre 6 a 12 meses depois de terminar o fármaco. Mas estão reportados casos em que não houve recuperação e houve até agravamento da polineuropatia. Temos outro 3º culpado provável que é a desnutrição terrível que este doente teve. O défice de vitamina B12, causa atingimento do sistema nervoso central: há degenerescência combinada, alterações cognitivas, ataxia da marcha, isto também pelo processo de desmielinização. Do ponto de vista neuromuscular dá neuropatia sensitiva de predomínio axonal, neuropatia motora, mais tardia. As as neuropatias são mais sensitivas o que é parecido com este caso, ou seja, os doentes queixam-se inicialmente da sensibilidade, dor neuropática com alodínia: qualquer estímulo não doloroso provoca a dor com distesias, parestesias, etc. Pode ainda ocasionar neuropatia autonómica e hipotensão postural. O tratamento passa pela ministração de vitamina B_{12}. Do ponto de vista clínico se os níveis de vitamina B_{12} estão próximos de 200 µg/ml e temos dúvida se há défice é importante dosear o ácido metilmalónico e homocisteína porque isso nos indica se há défice de vitamina B_{12}. A vitamina E por si só também causa neuropatia sensitiva de predomínio axonal distal, como é este caso, e afecta grandes fibras causando também ataxia sensitiva. Também défices de cobre, magnésio e vitamina D podem causar neuropatia. Temos pois vários factores para a polineuropatia. A interrupção do fármaco poderá revelar o nexo de causalidade.

JAD: A opção nessa altura foi suspensão dos fármacos. Este jovem deixou de andar e passou a deslocar-se em cadeira de rodas. Tinha pois atingimento grave. Eunice diga-nos como correu depois

ET: Em Março de 2011 surgiu um novo abcesso na nádega direita no local onde teve um dreno que foi progressivamente retirado para promover o encerramento do trajecto fistuloso. Em Maio de 2011 apareceu um abcesso na região umbilical na zona onde tinha sido inserido um trocar aquando da colostomia, que teve drenagem espontânea. Curiosamente do ponto de vista geral foi entre Março e Junho de 2011 que teve a melhor fase em termos gerais: retomou a escola, repôs o peso normal e passou a ter marcha autónoma. Em Junho de 2011 tivemos novo agravamento, com diarreia e perda ponderal, a colonoscopia mostrou então atingimento descontínuo da mucosa com úlceras, fibrina, com atingimento mais exuberante no cego e no descendente.

JoL: Nos fragmentos de biopsia obtidos por endoscopia alta não se observaram alterações relevantes. Nos fragmentos obtidos por endoscopia baixa salientava-se a existência de ulceração no cego (**Fig. 10a**) e alterações inflamatórias com actividade, sem distorção arquitectural, no ascendente, transverso e descendente, com metaplasia de células de Paneth, tal como acontece na doença de Crohn (**Fig. 10b**).

ET: Tínhamos novamente agudização da doença luminal, fistulizante evolutiva e à qual se associou iatrogenia. Optou-se por aumentar a dose de metrotexato tendo em conta a recuperação ponderal, e um ciclo de corticoterapia a que correspondeu melhoria clínica e analítica.

Em Setembro de 2011, teve uveíte unilateral que acabou por se resolver com terapêutica, e controlo oftalmológico normal.

Em Dezembro de 2011, ocorreu novo agravamento desta vez com doença perianal destrutiva e reabertura da fístula escrotal que se tinha manifestado no diagnóstico aos 13 anos.

Cerca de um mês e meio depois cicatrizou completamente cicatrizado.

Em Fevereiro, já deste ano, aparece o que nos pareceu uma lesão metastática no prepúcio e na glande, com exsudado que se mantinha cronicamente. Foi efetuada biópsia (**Fig. 11**).

ET: Em resumo, temos uma doença de Crohn com 5 anos de evolução, num jovem de 18 anos, com atingimento perianal agressivo, agudizações frequentes da doença luminal, com manifestação extra intestinal de uveíte e provável lesão metastática no

prepúcio, em quem foi efectuado uma escalada terapêutica sem nunca verdadeiramente termos conseguido um controlo eficaz e prolongado da doença, sobretudo perianal. Durante este processo terapêutico ocorreu ainda iatrogenia. A discussão é agora qual a estratégia futura.

JAD: Peço ao Prof. Júlio Leite o seu ponto de vista perante esta grave situação.

JL: É um caso difícil e tem de ser acompanhado. Não sei como é que está o períneo neste momento: supurando? Cicatrizado? Mantém-se em actividade? está digamos praticamente sem nenhum processo supurativo? 2ª questão: como é que está o recto? Não tivemos fotografias da endoscopia para mostrar. O recto está desfuncionalizado, mas pode ser um recto que está tão fibrótico, colapsado, não sei se vem a ter capacidade de distensibilidade e do doente utilizar, numa perspectiva futura. Há uma doença perianal grave que se acompanha de uma proctite, inflamação grave do recto; é um prognóstico mau, e se não conseguirmos controlar a doença, teremos necessidade mesmo de tirar o recto, para tentar solucionar o problema. Qual tem sido a evolução clínica?

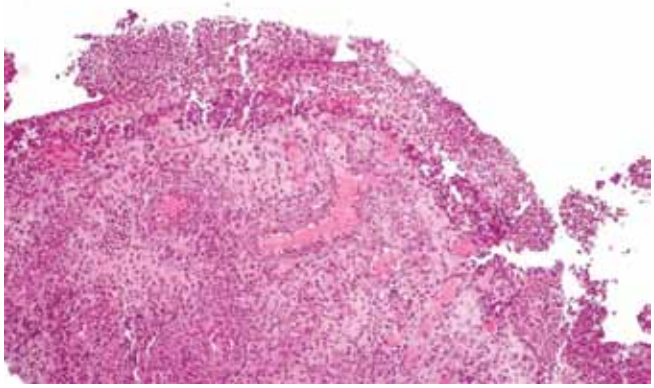

Fig. 10a

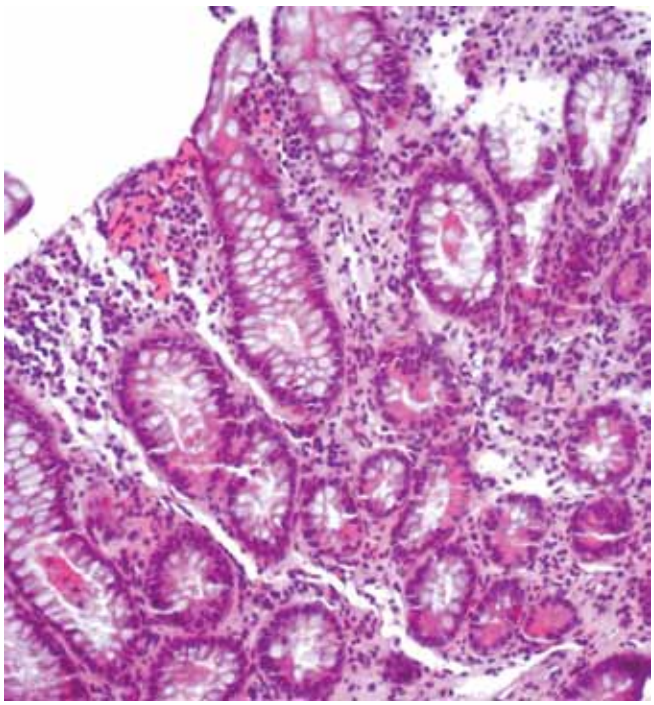

Fig. 10b

FM: Neste momento o doente não tem seton, tem o períneo completamente cicatrizado e as fístulas estão cicatrizadas. Não tem drenagem nenhuma. Temos neste momento a doença anal clinicamente controlada

MC: Deixa-me fazer um comentário. Têm sido apresentados aqui os episódios de agudização, mas nos intervalos tem fases de melhoria em que não supura nada; tem supuração vestigial e quando a supuração aumenta ou aparece uma colecção de novo é que são as agudizações. O caso é complexo, mas a apresentação baseia-se nos episódios de agravamento e durante este ano e alguns meses e ele tem episódios em que anda francamente bem. Esta é a primeira fase em que provavelmente não há nem sequer um orifício fistuloso visível, mas houve fases sem drenagem e com encerramento de trajectos e depois reabertura.

LG: Eu queria fazer um comentário, porque este tema tem sido extensamente estudado na literatura radiológica e gastroenterológica recente. Inicialmente utilizava-se a existência ou não de drenagem dos trajectos fistulosos na pele como critério de resposta ou de remissão clínica. Começou depois a reparar-se que, apesar de às vezes os doentes entrarem em remissão clínica sem terem trajectos fistulosos a drenar, a ressonância revelava um ou mais trajectos que mostravam actividade, ou seja o tal hipersinal nas sequências ponderadas em T2 e a captação do produto de contraste. Num doente sem iatrogenia cada vez mais o objectivo terapêutico não deve ser a remissão clínica (ausência de drenagem das fistulas), mas sim a remissão radiológica. Na ressonância, podemos ter fístulas mas sem hipersinal em T2 nem captação, isto é, fístulas ou trajectos fistulosos crónicos. A última ressonância mostra os trajectos fistulosos exatamente iguais à 1ª, com os mesmos sinais de actividade. Mesmo que neste momento não tenha trajetos a drenar estou convencido de que uma nova ressonância voltaria a revelar númerosos trajetos e doença em actividade.

FM: Trata-se duma doença de Crohn com inicio aos 13 anos. Sabemos hoje que o inicio antes dos 16 anos ou antes dos 40 anos é factor de mau prognóstico. Antigamente estratificava-se a doença em ligeira, moderada ou grave e instituía-se a terapêutica de acordo

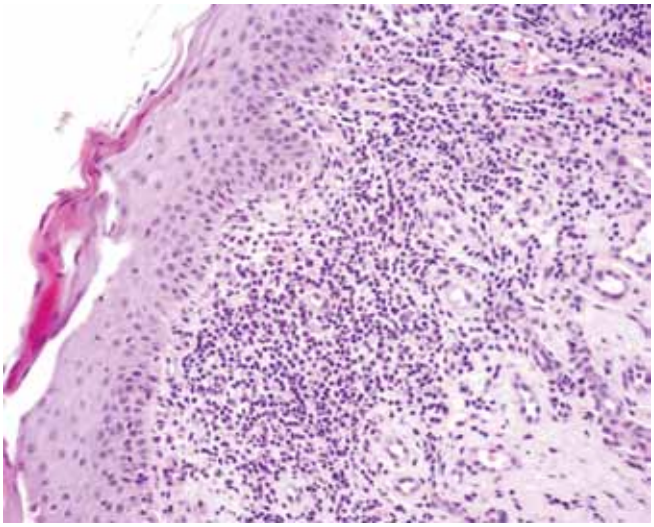

Fig. 11

com essa estratificação. Atualmente reconhecem-se grupos de risco e deve actuar-se com essa estratificação. Neste caso há doença antes dos 16 anos, envolvimento do recto, que é outro factor de risco de mau prognóstico, e do tracto digestivo superior porque tem um granuloma, que é outro factor de mau prognóstico e doença anal. Tem 4 dos factores de mau prognóstico e provavelmente emagrecimento superior a 5Kg no diagnóstico. Perante um doente assim a terapêutica exigida hoje inclui imunossupressores, para tentarmos alterar a história natural da doença. Houve um conceito clássico de abordar a doença de Crohn. Actualmente temos uma abordagem diferente. No protocolo actual utilizamos azatioprina desde o tratamento inicial. Na 1ª recidiva da doença luminal ou anal, recomenda-se introdução de fármaco biológico anti-TNF alfa. Como disse o Sr. Prof. Júlio Leite ocorreu destruição sucessiva da estrutura anatómica e funcional anal. Também tenho dúvidas que este recto mesmo sem ulceração venha a ser funcional. Tendo sido refractário ao infliximab é lícito reintroduzi-lo? O Anti-TNF mais eficaz na doença anal é o infliximab e a estratégia mais eficaz é infliximab mais azatioprina. Estamos a correr riscos de linfoma neste doente, mas temos que os assumir claramente perante nós e perante o doente ou não conseguimos alterar a evolução. Temos doença anal não controlada e enquanto não a controlarmos medicamente, como disse o Prof. Júlio Leite, não conseguimos resolver as fístulas nem os abcessos. Portanto o objectivo actual é resolver a doença medicamente e a estratégia combinada que se adoptou foi de infliximab mais metotrexato que hoje se admite ser o mais eficaz para este tipo de doença ou infliximab mais azatioprina como ele tinha feito. Em grupo assumimos uma estratégia possível que é assumir o risco de reintrodução de biológico, maximizar o metotrexato e suspender o corticoide.

JAD: Vale a pena aqui abrir um parêntese para quem não está muito familiarizado com o tratamento de doença inflamatória intestinal. Em gastrenterologia de adultos sobre o tratamento da doença de Crohn discute-se muito a abordagem "step up", isto é corticoide, imunomodelador e biológicos ou "top down", ou seja, começar com biológicos e depois ir decrescendo a medicação. Em Pediatria este protocolo "top down" não provou ainda ser igualmente eficaz e não há evidência que o justifique em doentes pediátricos. Contudo em Pediatria fazemos outra coisa, o "rapid step up", isto é, se os doente têm factores de gravidade, como o Prof Fernando Magro mencionou, iniciamos não só o corticoide mas também o imunomodelador (azatioprina) em simultâneo. Sabemos que a azatioprina leva pelo menos 3 meses a ser farmacologicamente eficaz e por isso há que a iniciar precocemente para podermos reduzir os corticoides e manter o efeito terapêutico. Havendo factores de risco progredimos mais rapidamente, e avançamos para os biológicos. À luz da experiência actual poderia iniciar mais precocemente biológicos por todos os factores de gravidade que tinha.

SS: Gostaria de saber se foi doseada a vitamina B12.

ET: Isso foi feito inicialmente e não havia défice, com valor de cerca de 450 pg/ml.

JAD: O doente esteve durante meses com alimentação parentérica, com suplementação adequada dos vários oligoelementos, pelo que era improvável que ocorresse, a não ser por acidente técnico de preparação.

PA: Nos casos publicados com polineuropatia ocasionadas pelos inibidores do TNF-alfa, alguns autores não reiniciaram, provavelmente porque a doença era menos grave do que este. Em dois casos ocorreu síndrome de Guillan-Barré e foi necessário ministrar imunoglobulinas recuperar da poliradiculo-nevrite aguda desmielinizante. Sugiro que se realize electromiografia 4 semanas após reiniciar o infliximab. No nosso doente pode surgir polineuropatia aguda ou crónica e vários tipos de polineuropatias, bloqueios de condução etc, pelo que vai necessitar de vigilância clínica sobretudo neurológica e perante qualquer suspeita de parestesias, disestesias ou alteração polineuropática vai necessitar de electromiografia. Como vimos não há relação obrigatória com a dose: alguns só tiveram reagravamento neurológico ao fim de 12 meses, e vamos pois avaliar o ponto de vista clínico do doente e estar atento a qualquer alteração neuropática e repetir a electromiografia perante qualquer suspeita mínima. Eu gostava de perguntar se há hipótese de dosear dos anticorpos contra o fármaco.

FM: É possível fazer o doseamento do fármaco e anticorpos, mas nós utilizamos mais em termos farmacocinéticos a quantificação do fármaco. Se o fármaco estiver em níveis adequados depois já não fazemos o doseamento de anticorpos, mas isso está mais provado de certa forma para a doença luminal, não para a anal.

JAD: Perante todo este cenário e dificuldades, a situação foi discutida com o doente e com a família. A nossa proposta foi reiniciar o infliximab, conscientes de que havia algum risco de poder surgir efeito lateral, mas com vigilância e precocemente suspender, se necessário. Havia um claro risco de recidiva da doença sem este tratamento. Como foi dito, os trajectos fistulosos estão aparentemente encerrados depois de retomar o infliximab. Eles aceitaram conscientemente o risco do tratamento. Realizou-se a 1ª infusão e esta semana tem melhoria substancial. Uma das angústias desta família é se a evolução teria sido diferente numa instituição diferente da inicial. Não é garantido que assim seja; este doente tem uma evolução particularmente agressiva que é pouco frequente neste grupo etário. Seria muito interessante avaliar factores genéticos, saber se tem mutações do NOD2. Como sabem há factores genéticos que predispõem para um risco acrescido de doença de Crohn, mas não são exclusivos nem suficientes para a ocorrência da doença. Os doentes que tem uma ou duas mutações no NOD2/CARD15 têm risco de doença mais agressiva. Temos aqui uma doença particularmente grave, com decisões terapêuticas muito delicadas, e é muito evidente a necessidade de informarmos os doentes e serem parte interessada nas decisões que é preciso tomar. E agora o que pensam os cirurgiões em termos de futuro desta colostomia e deste intestino distal. O que acham que se pode prever?

JL: Nós temos verificado nos adultos que tratamos com doenças graves de Crohn é que realmente conseguimos diminuir o processo inflamatório. Neste doente se estiver assim tudo suavemente, sem processo inflamatório e existir ainda um trajecto que vá supurando

ligeiramenteC e deixar cicatrizada aquela zona. O que nos interessa é que tudo cicatrize e depois, é possível que possa vir a tentar fechar a colostomia. Com o que vimos daquele recto, acho que vale a pena fazer um clássico clister com gastrografina, pois temos convicção de que o recto só funciona se for distensível; se estamos na presença de um recto que não se distende o próprio doente tem dificuldade em segurar as fezes. A capacidade da continência depende da distensibilidade do recto e do tamanho esfíncter, que já está um pouco comprometido pelas lesões. Se associadamente a isso o doente tem tendência para diarreia, pode ter incontinência e aí então o resultado clínico não é bom. Estamos pois perante uma certa dificuldade de dizer o que vai acontecer.

Plateia: No início da apresentação disseram que o doente veio para cá com proposta de protocolectomia total certo? Tendo em conta que a doença é tão grave, não põe esta hipótese cirúrgica porquê ou em que casos é que o fariam?

JL: Tem toda a razão. Se verificarmos que é uma doença refractária, se a terapêutica médica que hoje em dia sabemos que é eficaz, não puder ser realizada pela polineuropatia ou se continuar a reactivar, poderemos chegar à tal situação de ter que tirar a doença,que parecia mais localizada ao recto e sigmoide. Mas agora já verificamos que também estava no cólon direito. Mas essa hipótese mantém-se e tenho vários doentes relativamente jovens tratados com essa terapêutica.

SS: Neste caso as pessoas procuraram proteger o doente no sentido de não avançar para a cirurgia, porque é muito mutilante.

JAD: A protocolectomia condena inevitavelmente este doente a colostomia para o resto da vida. O que temos tentado fazer é controlar a doença e ir aguentando, ver se é possível algures no futuro repor o transito, embora com consciência destas duvidas e que é pouco provável que isso possa ser feito.

FM: A nossa decisão foi motivada por achamos que a terapêutica médica não tinha sido ainda esgotada e era preciso maximizá-la para ficarmos tranquilos em relação ao futuro do doente, e porque o cirurgião não gosta de operar doença anal, particularmente rectal, quando não conseguimos medicamente controlá-la. Achámos que em termos médicos podíamos ainda oferecer mais coisas ao doente e que pode submeter-se a cirurgia num segundo tempo com a doença mais controlada.
Plateia: Imaginemos que conseguimos controlar a doença até os trajectos fistulosos. Como vamos saber se o recto está funcional ou não? Vamos arriscar a restituição do trânsito?

JL: Clinicamente temos capacidade pelo exame anal e toque rectal, de ter ideia da capacidade funcional. A própria endoscopia permite ver se dilata com a insuflação de ar. Nas imagens estáticas que pode nem ser tão evidente esta situação de rigidez que nos pareceu. Por vezes operamos doentes em que temporariamente deixamos uma ostomia por um cano, e fazemos um clister com gastrografina para ver se há fístula e vemos um tubo muito fino e apesar de tudo o doente consegue ter uma aceitável continência. Embora tenha expressado esta dúvida tenho confiança que ainda se vai conseguir encerrar a colostomia.

JAD: Este doente coloca ainda uma outra dimensão preocupante: é a transição para a consulta de adultos. Nós entregamos aos colegas de adultos doentes que são verdadeiros "presentes envenenados". Quando eles diagnosticam um doente de Crohn aos 30 anos ou 40 começam a tratá-los desde o principio e vão subindo esta escalada terapêutica de que fomos falando, mas quando entregamos os nossos doentes já os recebem no fim da escalada, isto é já correram tudo aquilo que há disponível e ainda vão ter mais 50 ou 60 anos de doença, o que cria problemas graves. Por isso é necessário que esta transição se faça de forma muito harmoniosa para que não haja interrupção de cuidados, para que haja continuação e acordo nos protocolos terapêuticos de forma a minimizar o risco de complicações e de agravamento. O Hospital S. João tem sido pioneiro em termos nacionais na organização desta transição de cuidados e agradeço ao Prof. Fernando Magro a colaboração que tem dado neste processo.

Plateia: Isto é o fim da linha em termos de terapêutica médica de doença de Crohn? Se falharem os inibidores TNF, há possibilidade de usar outros imunossupressores mais potentes?

JAD: Há vários fármacos em investigação e é previsível que em 5 ou 10 anos outros fármacos sejam usados, actuando noutros pontos da cascata inflamatória.

Plateia: Temos verificado que alguns doentes com patologia autoimune melhoram quando fazem autotransplante de células progenitoras hematopoéticas na sequência de mielomas ou linfomas que provavelmente aparecem também na sequência de patologia autoimune. Qual a sua aplicabilidade na doença de Crohn?

FM: Podemos utilizar o ustequimumab, anti IL12 e IL23, de que começa a haver estudos na doença de Crohn, e o natalizumab não foi aprovado na Europa, mas pode utilizar-se off label na doença de Crohn. Há já mais de 40 doentes com doença de Crohn refratária a todas as terapêuticas convencionais que foram submetidos a autotransplante com resultados favoráveis de 60 a 70%.

JAD: Há também grupos espanhóis a investigar o implante de células estaminais no encerramento de trajectos fistulosos, mas tudo isso, está ainda no domínio da investigação clínica.
Plateia: Eu gostava de perceber melhor o que é e em que consiste a alimentação polimérica e se foi uma coisa só momentânea naquela agudização? Há alguma relação directa entre a alimentação e as agudizações da doença?

JAD: Há mais de 20 anos, em crianças com formas graves de Crohn perianal os cirurgiões faziam derivações do transito intestinal, com colostomia, como forma de curar ou melhorar a doença perianal.Verificava-se que eliminar o contacto da mucosa com os nutrientes servia para melhorar a inflamação da mucosa. Daí surgiu a ideia de eventualmente tratar os doentes com alimentação mono antigénica elementar. Fizeram-se então ensaios

com dieta elementar, isto é, formulas à base de aminoácidos e conseguiram-se resultados semelhantes aos dos corticóides. Mas adiante, essas dietas são de paladar muito desagradável, difíceis de aceitar, e ensaiou-se então tratamento com dietas poliméricas e hoje está claramente documentado em várias metanálises que a alimentação polimérica durante 6 a 8 semanas na doença de Crohn pediátrica tem resultados equivalentes ao dos corticóides, mas com claro benefício nutricional e sem os inconvenientes da corticoterapia. Na doença de Crohn dos adultos esse benefício é menos evidente, mas na doença de Crohn pediátrica hoje é cada vez mais generalizada a utilização da dieta polimérica como alimentação exclusiva durante 6 a 8 semanas na indução da remissão. Um polímero é um conjunto de moléculas e neste caso usa cadeia proteica. Em vez de aminoácidos simples usam-se proteínas, que conferem uma monotonia antigénica e consegue-se com esse tipo de alimentação (em frascos semelhantes a iogurte líquido), nutrir os doentes e diminuir marcadamente a actividade inflamatória do intestino. Temos alguns doentes que, quando entram em recaída, preferem voltar à dieta em vez de corticoides.

Plateia: Uma questão, relacionado com o microbioma, em relação a probióticos ou antibióticos: não há nada descrito que seja benéfico na doença de Crohn?

JAD: Tem havido imensa investigação sobre isso. Durante dezenas de anos achava-se que havia um agente infeccioso que causaria a doença de Crohn. Como sabem é uma doença granulomatosa e por semelhança com outras doenças granulomatosas como a tuberculose achava-se que provavelmente havia um agente específico que causava a infecção. Não se idnetificou, contudo um agente único sabemos que a doença decorre da interacção com a flora bacteriana intestinal, o microbioma. Factores genéticos, mas também ambientais, como o tipo de gorduras, açúcares, etc, terão papel importante. Há 20 anos verificou-se que indianos que emigram para Inglaterra tinham uma baixa prevalência de doença inflamatória intestinal, mas os seus filhos com o mesmo património genético já tinham uma prevalência igual ao da população inglesa, o que revela a importância dos factores ambientais.

Contudo, o uso de agentes vivos, como os probióticos, não revelou resultado sconsistentes na prevenção ou no tratamento da Doença de Crohn. Num outro contexto, na colite ulcerosa, especialmente em doente ssubmetidos a cirurgia, parece haver benefício no seu uso.

Prof. Sobrinho Simões e o Dr. Jorge Amil Dias agradeceram a colaboração de todos os participantes e da audiência.