# The use of meshes in urogynecological surgery – contribution of imaging
# O uso de redes na cirurgia uroginecológica – contributo da imagiologia

Isabel Vázquez*, Sofia Brandão**, Sónia Duarte***, Teresa Mascarenhas****
Faculdade de Medicina da Universidade do Porto

## Abstract

Pelvic floor disorders, which include pelvic organ prolapse (POP) and urinary incontinence (UI), affect 23% of women that when symptomatic can be surgically approached using synthetic meshes. Imaging techniques, particularly Ultrasound and Magnetic Resonance Imaging, have been increasingly used to evaluate patients submitted to these procedures, in both pre- and post-operative periods.

The aim of this review is to assess the contribution of clinical imaging regarding meshes used in urogynecological surgery.

**Keywords:** Surgical Meshes; Ultrasound; MRI; Pelvic floor disorders; Urogenital Surgical Procedures.

## INTRODUÇÃO

As disfunções do pavimento pélvico, que incluem o prolapso dos órgãos pélvicos (POP) e a incontinência urinária (IU), limitam consideravelmente as atividades diárias e a qualidade de vida das mulheres, sendo consideradas um problema de saúde pública: 23% das mulheres são afetadas por esta patologia, 10% são operadas até aos 70 anos de idade, 29% dos casos irão requerer re-operação[1-3] e até 80% das mulheres com incontinência urinária têm concomitantemente POP[4].

A cirurgia para correção do prolapso pélvico é três vezes mais comum do que para IU de esforço[5]. No tratamento do POP, a abordagem cirúrgica reflete o esforço em restabelecer a anatomia funcional do pavimento pélvico[6]. Nos Estados Unidos, em 2010, 300.000 mulheres foram submetidas a cirurgia para correção do prolapso, sendo que um terço destes procedimentos foram realizados com recurso a redes sintéticas[7] .

Segundo Chughtai *et al.*, o uso de redes na correção de prolapso pélvico aumentou 44,7% de 2008 a 2011 no estado de Nova Iorque[8]. Por outro lado, Skoczylas *et al.* concluem que houve uma decréscimo no recurso a redes nos procedimentos vaginais no sistema hospitalar regional de Pittsburgh: estas correspondiam a 27% das correções de prolapso no início de 2008, diminuindo para 15% após a primeira notificação da *Food and Drug Administration* (FDA) relativa a complicações associadas ao uso de redes por via transvaginal na cirurgia de POP e IU e para 5% após a segunda notificação, atingindo 2% no final de 2011[9].

Em Portugal, de 2000 a 2012, foi registado um aumento de 105% no diagnóstico de prolapso genital, entre os quais apenas 6% foram corrigidos com recurso a redes cirúrgicas, refletindo um uso limitado das mesmas[10]. Apesar disso, a sua utilização cresceu a partir de 2007[10]. Este crescimento surge como consequência das altas taxas de insucesso e de re-operação da técnica de colporrafia clássica, o que condicionou a procura de alternativas de tratamento[11, 12]. A aplicação de redes sintéticas está associada a maiores taxas de sucesso e menor risco de recidiva[13,14]. No entanto, a sua utilização não se encontra isenta de complicações[7]. As mais frequentes são a extrusão/erosão da rede, dor e dispareunia, infeção, perfuração de órgãos, hemorragia e alterações urinárias que, pela sua prevalência e gravidade, le-

*Aluna da Faculdade de Medicina da Universidade do Porto
**Departamento de imagiologia do Centro Hospitalar de São João – EPE/ /Faculdade de Medicina da Universidade do Porto; Colaborador LAETA, INEGI – Pólo FEUP, Faculdade de Engenharia da Universidade do Porto; Professor Convidado Adjunto CESPU
***Assistente Hospitalar no Hospital Cuf Porto; Docente Voluntária na Faculdade de Medicina da Universidade do Porto
****Professora Associada Convidada da Faculdade de Medicina da Universidade do Porto; Assistente Hospitalar Sénior do Serviço de Ginecologia e Obstetrícia do Centro Hospitalar de São João

varam a notificações de alerta por parte da FDA[9,15,16]. Recentemente foi emitido um novo comunicado reclassificando as redes utilizadas para correção de POP por via vaginal como classe III, o que corresponde a dispositivos médicos de alto risco[17]. Perante este cenário, torna-se cada vez mais importante elaborar critérios de seleção de pacientes, estudar o benefício, os efeitos adversos e o comportamento dinâmico das redes na cirurgia uroginecológica.

Este artigo de revisão tem como objetivo analisar o contributo da imagiologia na seleção e estudo das doentes com disfunção do pavimento pélvico candidatas à utilização de redes, bem como na sua visualização, e das complicações a elas associadas na cirurgia uroginecológica de correção do prolapso pélvico e de incontinência urinária de esforço.

## MÉTODOS

Foi efetuada uma pesquisa bibliográfica na MEDLINE, através do motor de busca Pubmed, entre setembro de 2015 e janeiro de 2016. Na pesquisa utilizaram-se os termos MeSH "Pelvic Floor" AND ("Surgical Meshes" OR "Surgery" OR "MRI" OR "Ultrasound" OR "Medical Imaging" OR "Pelvic Organ Prolapse" OR "Urinary Incontinence"). A pesquisa foi restringida a artigos disponíveis no seu formato integral, publicados nos últimos quinze anos e escritos em língua inglesa. Com base nos títulos foram selecionados 92 artigos, dos quais após análise dos resumos 30 foram excluídos, permanecendo um total de 62 para leitura integral. Adicionalmente, foram incluídas as notificações da FDA relativas ao uso de redes na cirurgia uroginecológica.

## REVISÃO

### Métodos de imagem no estudo da paciente com disfunção do pavimento pélvico

A avaliação clínica nem sempre é suficiente para a avaliação anátomo-funcional do pavimento pélvico[18,19]. O exame físico pode por vezes sub/sobre valorizar algumas condições, na medida em que a avaliação dos defeitos estruturais pode ser limitada, especialmente na avaliação detalhada dos ligamentos ou de enterocelos[19,20]. É também conhecido que o prolapso dos compartimentos médio e posterior é geralmente mais pronunciado na avaliação intra-operatória do que no exame clínico[21]. Neste sentido, a imagiologia, designadamente a Ecografia e a Ressonância Magnética (RM), tem vindo a ser cada vez mais utilizada para documentar a gravidade do prolapso, assim como o resultado cirúrgico[20,21], sobretudo em casos complexos e na presença de complicações.

#### Ecografia

A ecografia é a técnica de imagem mais acessível e menos dispendiosa em Uroginecologia, que permite não só obter informação morfológica e dinâmica em tempo real mas também o armazenamento das imagens 2D e até 4D para posterior avaliação *offline*, comparação e manipulação das mesmas através de *software* próprio com a possibilidade de medir distâncias, áreas e volumes[22-24]. No entanto, a avaliação varia com a experiência do médico e é limitada pela distância ao transdutor, o que dificulta a visualização do aspeto cranial das redes utilizadas na correção de POP, principalmente na presença de prolapso persistente[19,22,23].

A via transperineal (ou translabial) é considerada a melhor abordagem para avaliar o pavimento pélvico[22].

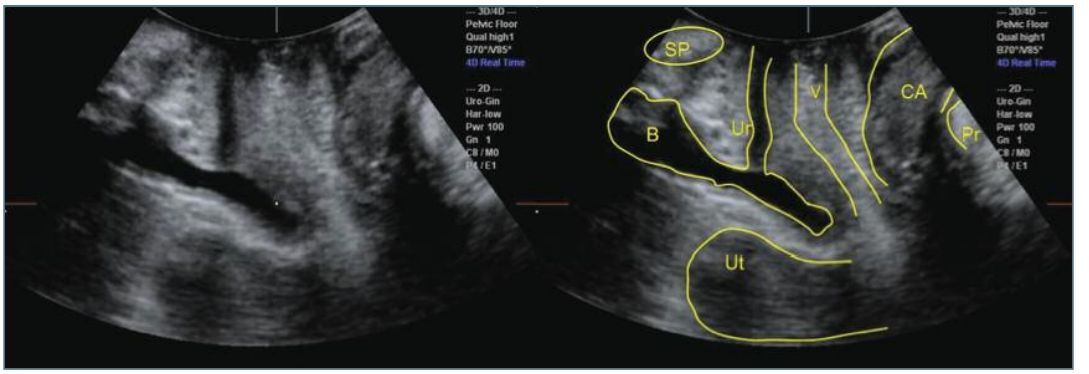


**FIGURA 1.** Ecografia. Imagem 2D de pavimento pélvico em corte sagittal em repouso.
SP: sínfise púbica; Ur: uretra; B: bexiga; V: vagina; Ut: útero; CA: canal anal; Pr: músculo puborretal

As aquisições 3D e 4D, que permitem uma avaliação multiplanar com imagens mais detalhadas e com resolução temporal superior, têm uma qualidade comparada à da RM dinâmica[22,24,25].

A avaliação ecográfica do pavimento pélvico em casos de prolapso é útil para a observação e quantificação da descida dos órgãos pélvicos em valsalva, enquanto na IU de esforço permite avaliar a posição e mobilidade do colo vesical, da uretra proximal e o afunilamento do meato utetral interno, frequentemente associado a perdas urinárias[19,26]. De todos os parâmetros ecográficos de hipermobilidade, a descida do colo vesical parece ter a associação mais forte com a IU de esforço[27]. Além da descida dos órgãos pélvicos e quantificação do prolapso, a ecografia possibilita também a avaliação do músculo levantador do ânus e é o método imagiológico de eleição para a visualização de implantes de rede devido à alta ecogenicidade dos mesmos, os quais são de mais difícil visualização na Tomografia Computorizada (TC) ou RM, sendo particularmente útil no estudo de complicações relacionadas com os procedimentos[22,25,28] . Estas complicações, bem como a implicação do músculo levantador do ânus na função e estática do pavimento pélvico, serão adiante apresentadas.

## Ressonância Magnética (RM)

A RM parece ser a técnica de imagem com mais detalhe na avaliação do pavimento pélvico[29] (Figura 2). Esta permite a visualização anatómica multiplanar da pelve e a avaliação dinâmica do prolapso, oferecendo a vantagem de incluir a movimentação de órgãos pélvicos e tecidos circundantes na avaliação do POP , bem como na análise da hipermobilidade uretral, característica da IU de esforço[12,30] (Figura 3). Adicionalmente, pode ser utilizada para a construção de modelos computorizados a 3D que permitem a comparação de estruturas do pavimento pélvico, nomeadamente a área do músculo levantador do ânus[31] . Em comparação com o exame físico, a RM tem o benefício de permitir um detalhe anatómico superior e sinais diretos relativos à reação dos tecidos ao material implantado, nomeadamente a presença de inflamação[20] .

Apesar da RM dinâmica parecer ser altamente reproduzível entre examinadores, existe uma baixa correlação entre os sintomas e o grau de prolapso[3]. De acordo com Broekhuis *et al.*, o único sintoma correlacionado com o grau de prolapso é a sensação ou visualização de uma protusão vaginal[33]. Contudo, num estudo publicado por Attenberger *et al.*, no qual 60 doentes efetuaram RM dinâmica, esta foi determinante para a decisão terapêutica em 44% dos casos, permitindo a alteração do tratamento em 59% das mulheres, diagnosticando 12 enterocelos que não tinham sido detetados no exame físico, mostrando-se assim um componente essencial para a avaliação do compartimento posterior[34].

**FIGURA 2.** Ressonância magnética. Imagem do pavimento pélvico em corte sagital em repouso.
SP: sínfise púbica; Ur: uretra; B: bexiga; V: vagina; Ut: útero; Pr: músculo puborretal

Na IU, a RM permite avaliar detalhadamente a anatomia uretral, bem como as estruturas de suporte e os órgãos vizinhos. Em pacientes com IU de esforço, a uretra revela diminuição de espessura e distorção dos ligamentos pubo-uretrais[3]. Apesar de a RM ser normalmente menos eficaz do que a ecografia para observar uma fita transvaginal junto à uretra, esta parece ser superior para visualizar a sua porção retropúbica[3]. As causas mais frequentes para a realização de RM após cirurgia de reconstrução do pavimento pélvico são a investigação da dor crónica pós-operatória, infeção, e a avaliação de recidiva de prolapso ou IU, podendo também ser utilizada para avaliar a integridade dos locais de ancoragem da rede[35]. Em suma, a RM dinâmica pode influenciar a abordagem terapêutica, melhorar a seleção de pacientes e reduzir a necessidade de re-operações[32,36].

## Predição de recidiva

### *Avaliação do músculo levantador do ânus*

Os defeitos do músculo levantador do ânus, em gran-

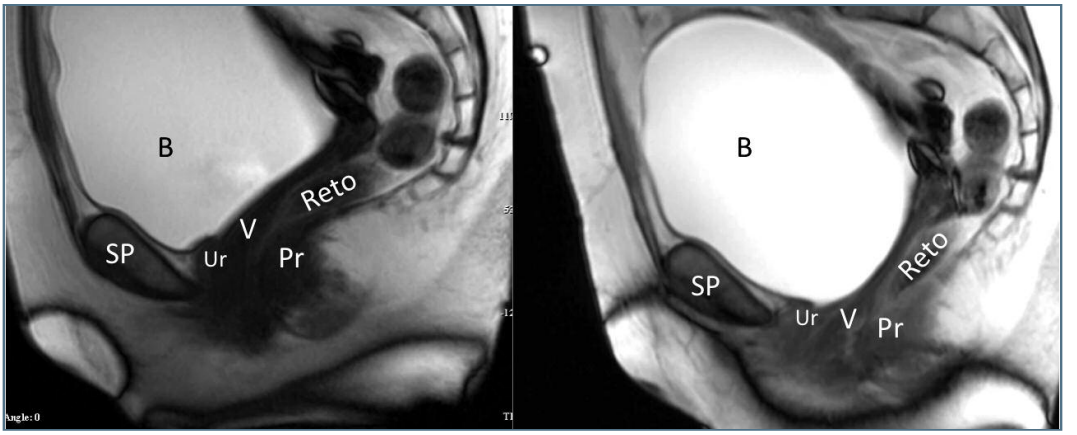


**FIGURA 3.** Ressonância Magnética. Imagens dinâmicas adquiridas em contração ativa e manobra de valsalva.
SP: sínfise púbica; Ur: uretra; B: bexiga; V: vagina; Pr: músculo puborretal

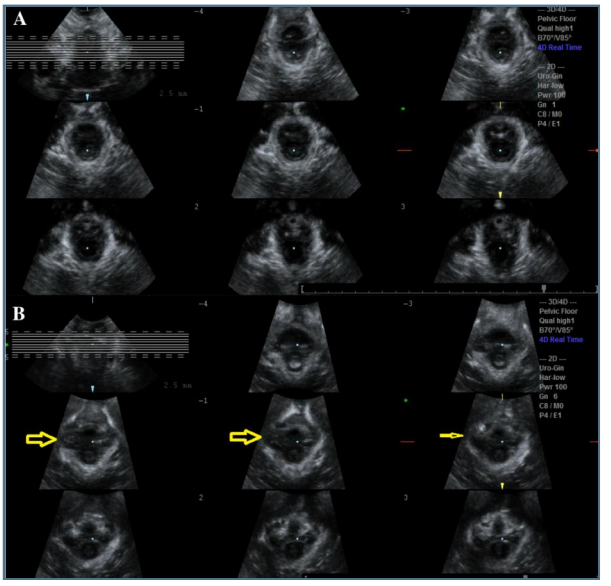


**FIGURA 4.** Tomografia ultrassónica
A: pavimento pélvico normal; B: avulsão direita do músculo puborretal

de parte associados ao parto vaginal, são divididos em defeitos *minor*, que condicionam normalmente alargamento do hiato urogenital, o qual quando superior a 30 $cm^2$ é considerado *ballooning*, e defeitos *major*, que correspondem à avulsão do músculo[18,37] (Figura 4). Ambos predispõem não só para prolapso dos compartimentos anterior, central e posterior, bem como para a recidiva de prolapso após cirurgia, nomeadamente de cistocelos[38,39] . Mulheres com defeitos *major* podem apresentar uma probabilidade duas vezes maior de apresentar prolapso grau 2 ou superior em comparação com as mulheres sem lesão[37,39].

Há evidência de que o tamanho do hiato urogenital é um preditor independente da avulsão do músculo levantador do ânus, uma vez que pacientes com excessiva distensibilidade muscular parecem ter um aumento do risco de falência do suporte do pavimento pélvico[18,37,38] (Figura 5). Um estudo no qual um modelo 3D baseado em RM foi usado para avaliar a área seccional muscular do pavimento pélvico mostrou que pacientes com prolapso tinham associada maior distensão do músculo levantador do ânus, acompanhada ou não de redução da espessura do mesmo[31]. Adicionalmente, o aumento ecográfico da área do hiato urogenital durante a realização da manobra de valsalva e a presença de prolapso grau 3 ou 4 prévios à cirurgia são fatores de risco independentes para a recidiva anatómica de cistocelo após colporrafia anterior[11,40].

Apesar da avulsão do músculo levantador do ânus poder ser detetada através de avaliação clínica, com aprendizagem e treino consideráveis, o mesmo não acontece com o *ballooning*, sendo o diagnóstico por imagem de ambos mais reprodutível[18,19,22].

Os implantes sintéticos mostraram-se eficazes na redução da recidiva de prolapso, especialmente em doentes com avulsão do levantador do ânus[11,39]. Por esse motivo, a identificação destas mulheres poderá ajudar a classificar com eficácia as doentes com maior risco de recidiva, permitindo selecionar melhor as candidatas a cirurgia com redes[38,39].

***Presença de envolvimento multicompartimental***

A disfunção do pavimento pélvico é frequentemente

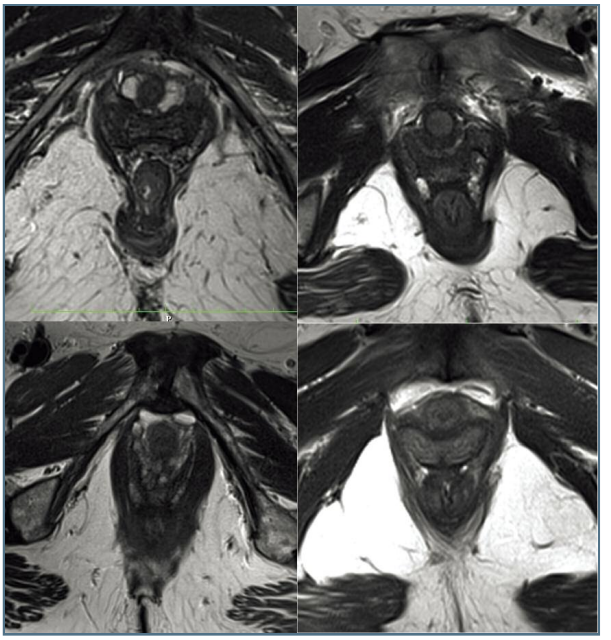

**FIGURA 5.** Ressonância Magnética. Imagens axiais adquiridas segundo o plano de dimensões mínimas (correspondente à linha H). A espessura do músculo puborretal, bem como a morfologia e área do hiato urogenital são visivelmente diferentes

multicompartimental, sendo essencial identificar os compartimentos envolvidos e o seu grau de envolvimento[32], para que possa ser aplicado o tratamento mais eficaz[34], já que se a reconstrução é insuficiente, prolapso persistente e/ou sintomas pós-operatórios podem surgir, em alguns casos até 10-30% das doentes[30,32]. Ao exame físico é frequentemente utilizado o sistema de quantificação de prolapso de órgãos pélvicos (POP-Q), o qual leva algumas vezes à subestimação do número de compartimentos afetados e à falha terapêutica[41]. Ao longo da última década, a imagiologia, sobretudo a RM dinâmica em contração, valsalva e defecação parece ser particularmente útil no planeamento pré-operatório de casos complexos e possibilitar a alteração atempada da terapêutica cirúrgica em até 67% dos casos[30,41], nomeadamente no caso de existência de enterocelos clinicamente ocultos, cujo diagnóstico altera significativamente a abordagem[34].

Devido à frequente co-existência de POP e IU, deve avaliar-se a sua presença para que a correção simultânea das patologias seja uma opção. Há evidência de que a realização de cirurgia reconstrutiva da parede anterior em combinação com a colocação de fita transobturadora não agrava o resultado funcional nem afeta os achados ecográficos (nomeadamente localização e tensão) da última[4,42].

A imagiologia no pós-operatório pode ser útil para identificar precocemente casos de recidiva de POP[30]. De acordo com Siegmann *et al.*, após colocação da rede, se um compartimento é reparado, em 73,3% dos casos outro compartimento sofre disfunção, ainda sem evidência sintomatológica[30]. Assim, o diagnóstico de defeitos em todos os compartimentos pélvicos é essencial para o planeamento da abordagem cirúrgica ou re-intervenção, podendo ser importante efetuar um estudo imagiológico, particularmente na suspeita de enterocelo por alterações na função defecatória.

## O contributo da imagiologia na cirurgia uroginecológica com recurso a redes

As redes de polipropileno produzem um sinal hiperecogénico distinto, sendo facilmente visualizáveis independentemente da localização anterior ou posterior[24]. A rede do compartimento anterior é visualizada como uma estrutura linear, altamente ecogénica, situada dorsalmente ao colo da bexiga e dorso-caudal ao trígono e à parede vesical posterior, sendo usualmente mais visível durante a manobra de valsalva[11]. A ecografia é também útil na avaliação da função e posicionamento de *slings*[43,44] (Figura 6). As fitas livres de tensão, o *standard* no tratamento da IU de esforço, são hiperecogénicas, com sombra acústica, posterior à uretra, criando

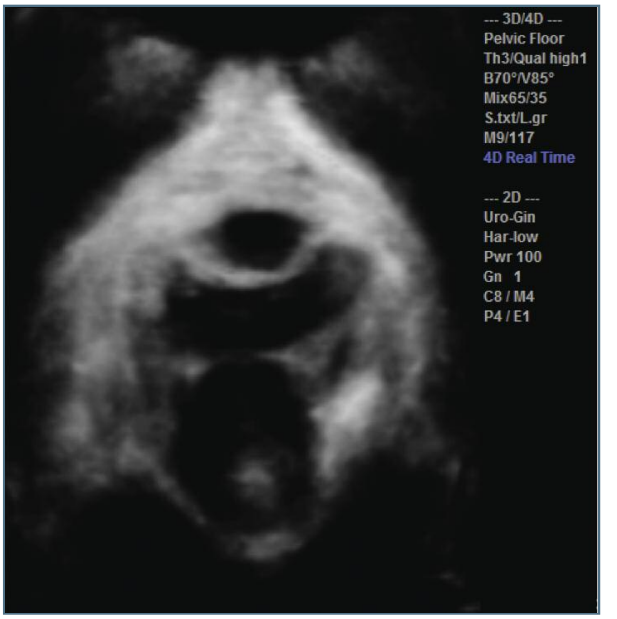


**FIGURA 6**. Ecografia. Imagem de reconstrução 3D de *mini-sling* suburetral normoposicionado

na reconstrução 3D/4D uma imagem em "U" ou em "gaivota", conforme se trate de *slings* retropúbicos ou transobturadores e mini-*slings*, respetivamente[24].

Na RM as redes de polipropileno não são facilmente identificáveis[29]; contudo, genericamente apresentam-se como uma imagem hipointensa com uma espessura de 2-3 mm[20]. Atualmente são já comercializadas na Europa redes de polipropileno com micropigmentos de material metálico na sua estrutura, o que os torna visualizáveis por esta técnica[29,45]. Ainda que não seja visível, a RM pode ser utilizada para avaliar os efeitos do suporte da rede no POP antes e após cirurgia, permitindo comparar diferentes métodos cirúrgicos[21,23] e o resultado terapêutico intraindividual, de acordo com a capacidade máxima de esforço de cada paciente[23]. Ainda, pode ser útil para estudar a interação da rede com o pavimento pélvico e compreender o desenvolvimento da recidiva de POP, de modo a auxiliar na sua deteção precoce[30,32].

## Avaliação de complicações

A colocação de redes sintéticas está associada a várias complicações como: exposição da rede; dor vaginal; dispareunia; dor na coxa; lesões neurológicas; perfuração da bexiga; hemorragia pélvica; bexiga hiperativa *de novo*; retenção urinária; ou sintomas de IU de esforço[8,14,46,47] (Figura 7). As dúvidas relativamente à segurança destes implantes originaram notificações por parte da FDA em 2008, 2011 e 2016[15-17]. Na mais recente, as redes utilizadas por via transvaginal para correção de POP foram reclassificadas de classe II (dispositivo de risco moderado) para classe III (dispositivo médico de alto risco). No entanto esta alteração não é aplicável à correção de IU de esforço ou reparação abdominal de POP[17].

Os tipos de redes sintéticas variam de acordo com a sua composição, forma, densidade, espessura, rigidez, tamanho e estrutura dos poros[48]. A elevada rigidez afeta a funcionalidade da prótese e está associada a complicações pós-cirúrgicas como erosão[48]. O tamanho dos poros, considerado o principal determinante de compatibilidade bioquímica, quando reduzido (10μm), comparado com tamanhos superiores (75 μm) está associado a infeção[49]. Atualmente as redes leves, com poros largos, monofilamentares e de polipropileno parecem ser as melhor toleradas[50].

Há evidência de que, na reparação de cistocelo, o risco de re-operação é maior após cirurgias com redes do que com o uso de tecido nativo (15,2% *vs.* 9,8%), devido a complicações e não a recidiva do prolapso[51]. O atraso no diagnóstico destas complicações pode causar problemas crónicos difíceis de tratar mesmo após a remoção da rede[43].

Na presença de complicações relacionadas com a colocação de rede, a maioria das mulheres procura outro médico, provocando incerteza quanto à história cirúrgica[43]. De acordo com Manonai *et al.*, o exame clínico em mulheres com complicações após cirurgia va-

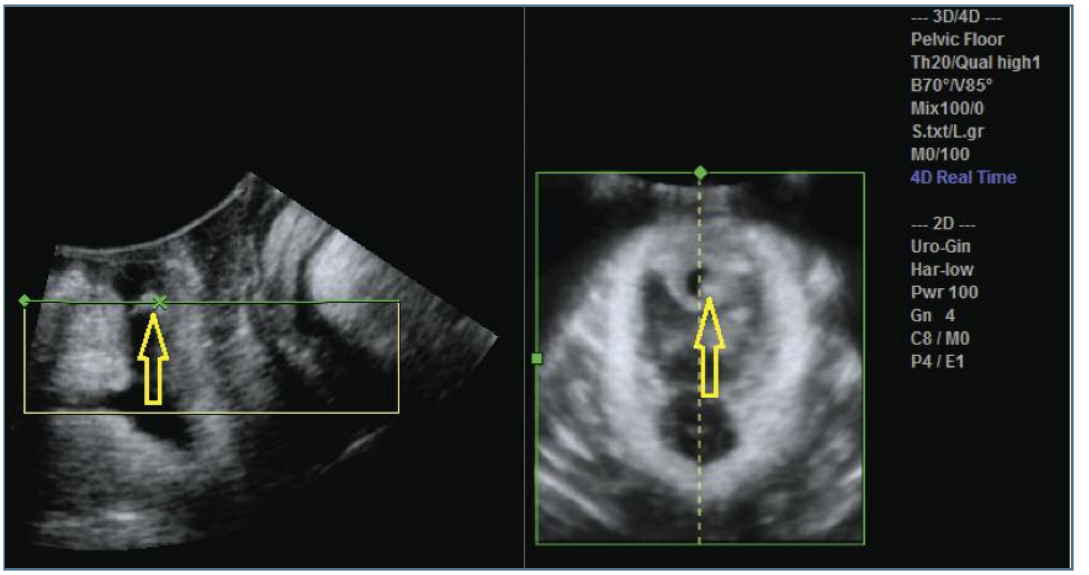


**FIGURA 7.** Ecografia. Imagem 2D de plano sagital e reconstrução 3D de sling suburetral transobturador com erosão intra-uteral

ginal, apesar de apresentar um elevado valor preditivo positivo e uma sensibilidade aceitável para detetar a presença de rede vaginal (94,5% e 72,2%, respetivamente), só identificou corretamente 50% das doentes que não tinham implante, sendo a ecografia recomendada em doentes que não conhecem a natureza exata da cirurgia a que foram submetidas[43].

O recurso à imagiologia surge na avaliação de complicações principalmente para visualizar a localização e configuração das redes em situações de recidiva dos sintomas ou contração do implante[22,28].

Na IU de esforço, o número de complicações (na sua maioria exposições vaginais) é semelhante na abordagem transobturadora e retropúbica, podendo ocorrer até 2 anos após a cirurgia[47]. A ecografia é particularmente útil na avaliação de sintomas como disfunção na micção e urgência *de novo*, ajudando na decisão de remoção do *sling*[19] pela avaliação do posicionamento do implante para excisão da rede[24,43], podendo a ecografia ser utilizada durante o próprio procedimento[43].

Segundo Joukhadar *et al*., após sacropexia bilateral laparoscópica modificada, em 3/10 dos casos foi possível excluir a presença de complicações através da RM, evitando nova intervenção cirúrgica[36]. Especula-se que a extrusão da rede, uma das principais complicações associadas aos implantes de polipropileno, seja causada por contração da mesma[24]. Na RM podem ser evidentes áreas de hipersinal no septo vesico-vaginal decorrentes do contexto inflamatório[20]. Já em ecografia, quando a extrusão da rede é de grande dimensão é visualizada como uma estrutura ondulada e hiperecogénica que se desloca da parede vaginal[24]. A RM permite o diagnóstico de hematomas, abcessos e miosite secundários a colocação de redes[3]. Na presença de infeções crónicas ou persistentes, esta pode ser útil para demonstrar o tamanho e extensão de qualquer coleção existente e a sua relação com o implante[35]. Existem relatos de complicações graves como a obstrução ou perfuração retal após cirurgias para correção de retocelo, inicialmente excluídas ao exame físico, nas quais a RM foi determinante para diagnóstico e decisão terapêutica[52,53].

***Contração da rede***

A contração da rede tem mostrado ser uma característica comum no período pós-cirúrgico aparentemente associada à distribuição intraoperatória insuficiente do implante ou ao seu *folding* espontâneo, durante ou logo após a cirurgia[19, 28,46,54], o que sugere um contributo da técnica cirúrgica, relacionado com a disseção e inserção da rede[19,54].

Adicionalmente, o processo inflamatório secundário à colocação do implante pode aumentar a deposição de colagénio e levar à alteração química e degradação da rede[46,54]. Estudos em modelos animais apontam para uma maior deterioração na histomorfologia e composição vaginal, com atrofia da camada muscular lisa e aumento da apoptose quando são implantadas redes com rigidez superior[50,55]. O revestimento de redes com plasma autólogo antes da implementação poderá vir a ser uma solução para contornar o processo inflamatório, fibrose e consequente deformação da rede no período pós-operatório, reduzindo o número de complicações e recidiva[49].

A ecografia permite avaliar a diminuição do tamanho da rede, a qual ocorre em grau variável entre doentes e é interpretada como contração da mesma[19,22,28,46,54,56,57]. Num estudo de Eisenberg *et al*., a taxa de *folding* da rede foi de 74,2% em mulheres submetidas a correção de prolapso apical por sacrocolpopexia abdominal, sendo que em todas as participantes as dimensões da rede diminuíram com o tempo[28]. O mesmo parece ocorrer nas cirurgias de correção de cistocelo, surgindo a maior redução das dimensões no período pós-operatório imediato[54]. A retração de redes foi ainda associada a bexiga hiperativa *de novo* e dor vaginal pós-operatória[46]. Apesar do indiscutível valor da ecografia, o contributo da RM tem sido igualmente explorado[45,58]. Os resultados em estudos animais apontam para a observação dos mesmo fenómenos de redução na área de superfície pouco tempo após a colocação de redes[58].

A reconstrução completa de redes implantadas em modelos a 3D para avaliar a sua morfologia e posição permitiram a criação de algoritmos que medem a área de suporte efetivo fornecida pelo implante, o que poderá ser útil na determinação do resultado cirúrgico e monitorização da configuração do implante[45].

***Avaliação da Ancoragem***

A movimentação das âncoras parece ser um fenómeno frequente[11,59]. As técnicas de imagem permitem avaliar a ancoragem e a falência da rede[22]. A análise dos pontos de suspensão feita através de modelos baseados em imagens de RM permitem analisar a relação estrutural entre os pontos de suspensão da rede e a posição vaginal, possibilitando um melhor entendimento dos fatores de levam à recidiva de prolapso apical[60].

Ao comparar a taxa de sucesso da correção de POP do compartimento anterior com recurso a uma rede

com fixação transobturadora *vs.* rede com fixação lateral e apical, os resultados favoreceram a primeira, sugerindo que a ancoragem apical não confere necessariamente uma vantagem[61]. Adicionalmente, os casos de insucesso apical e global estão associados a uma maior área do hiato durante a manobra de valsalva, o que pode sujeitar as estruturas de ancoragem a maiores cargas e aumenta o risco de falha terapêutica[11].

Conhecer os mecanismos de falha da ancoragem poderá ajudar a contornar a recidiva ao adequar a abordagem cirúrgica e otimizar o desenho dos implantes.

## CONCLUSÃO

A ecografia e a RM mostram-se métodos não invasivos eficazes na avaliação dos implantes de rede utilizados na correção de disfunção do pavimento pélvico. Na ecografia, a alta ecogenicidade dos implantes permite a sua fácil visualização; já na RM, estes dificilmente são observados, o que tem vindo a ser contornado com a comercialização de redes contrastantes em RM.

Uma vez que o uso de redes na cirurgia de correção do POP está acompanhado de menor risco de recidiva mas também maior número de complicações, as mulheres submetidas a estes procedimentos devem ser criteriosamente selecionadas. A presença de avulsão ou hiperdistensibilidade do músculo levantador ânus, associados a maior predisposição para a recidiva de prolapso, podem ser diagnosticados com métodos de imagem de modo mais reprodutível do que através do exame físico, o que permite identificar as candidatas mais suscetíveis a recidiva, que beneficiarão com a utilização dos implantes sintéticos.

Relativamente à abordagem terapêutica, esta pode ser significativamente alterada perante o diagnóstico de prolapso com envolvimento multicompartimental, assim como a presença concomitante de IU. Os métodos de imagem permitem avaliar todos os compartimentos, o que algumas vezes não acontece no exame físico, tendo particular relevância no diagnóstico de enterocelos ocultos.

Na presença de complicações pós-cirúrgicas, a imagiologia permite localizar e avaliar a configuração do implante, identificar a presença de processos infamatórios (nomeadamente a RM), avaliar a presença de recidiva, planear a cirurgia de remoção da rede e guiar o cirurgião durante a mesma. Entre as diversas complicações, a mais controversa na literatura é a contração da rede. A utilização de métodos de imagem poderá ajudar a chegar a consenso relativamente à sua existência, aos seus fatores causais e à sua evicção. Relativamente à recidiva, a avaliação da ancoragem das redes através da imagiologia permite avaliar os mecanismos de falha (como a movimentação das âncoras, ancoragem no local errado ou inadequação dos pontos de ancoragem estabelecidos) o que poderá resultar na otimização dos implantes.

Na literatura têm sido referidas diversas limitações, nomeadamente ausência de grupo de controlo devido ao preço elevado da RM, períodos curtos de seguimento, dificuldade em visualizar ecograficamente redes com localização sagrada devido à distância ao transdutor, necessidade de um maior número de pacientes, variações interpessoais na capacidade de esforço e realização da RM em supinação.

Numa perspetiva futura, a investigação dos implantes de rede com recurso à imagiologia poderá permitir identificar causas e mecanismos de falha de suspensão, avaliar a reação tecidular a diferentes tipos de redes e, por fim, construir modelos 3D que possibilitem definir qual o implante mais indicado e conduzir a um maior sucesso cirúrgico.

### REFERÊNCIAS BIBLIOGRÁFICAS

1. Alas AN, Bresee C, Eilber K, Toubi K, Rashid R, Roth C, Shekelle P, Wenger N, Anger JT. Measuring the quality of care provided to women with pelvic organ prolapse. Am J Obstet Gynecol. 2015;212(4):471 e1-9.

2. Haya N, Baessler K, Christmann-Schmid C, de Tayrac R, Dietz V, Guldberg R, Mascarenhas T, Nussler E, Ballard E, Ankardal M, Boudemaghe T, Wu JM, Maher CF. Prolapse and continence surgery in countries of the Organization for Economic Cooperation and Development in 2012. Am J Obstet Gynecol. 2015;212(6):755 e1- e27.

3. Pizzoferrato AC, Nyangoh Timoh K, Fritel X, Zareski E, Bader G, Fauconnier A. Dynamic Magnetic Resonance Imaging and pelvic floor disorders: how and when? Eur J Obstet Gynecol Reprod Biol. 2014;181:259-266.

4. Huang WC, Yang SH, Yang JM, Tzeng CR. Impact of concomitant anterior vaginal reconstructive surgery on transobturator suburethral tape procedures. Ultrasound Obstet Gynecol. 2012;40(5):562-569.

5. Norton P, Brubaker L. Urinary incontinence in women. Lancet. 2006;367(9504):57-67.

6. Pena E, Calvo B, Martinez MA, Martins P, Mascarenhas T, Jorge RM, Ferreira A, Doblare M. Experimental study and constitutive modeling of the viscoelastic mechanical properties of the human prolapsed vaginal tissue. Biomech Model Mechanobiol. 2010;9(1):35-44.

7. Jonsson Funk M, Edenfield AL, Pate V, Visco AG, Weidner AC, Wu JM. Trends in use of surgical mesh for pelvic organ prolapse. Am J Obstet Gynecol. 2013;208(1):79 e1-7.

8. Chughtai B, Mao J, Buck J, Kaplan S, Sedrakyan A. Use and risks of surgical mesh for pelvic organ prolapse surgery in women in New York state: population based cohort study. BMJ. 2015;350:h2685.

9. Skoczylas LC, Turner LC, Wang L, Winger DG, Shepherd JP. Changes in prolapse surgery trends relative to FDA notifications regarding vaginal mesh. Int Urogynecol J. 2014;25(4):471--477.

10. Mascarenhas T, Mascarenhas-Saraiva M, Jr., Ricon-Ferraz A, Nogueira P, Lopes F, Freitas A. Pelvic organ prolapse surgical management in Portugal and FDA safety communication have an impact on vaginal mesh. Int Urogynecol J. 2015;26(1):113-122.

11. Shek KL, Wong V, Lee J, Rosamilia A, Rane AJ, Krause H, Goh J, Dietz HP. Anterior compartment mesh: a descriptive study of mesh anchoring failure. Ultrasound Obstet Gynecol. 2013;42(6):699-704.

12. Ginath S, Garely AD, Luchs JS, Shahryarinejad A, Olivera CK, Zhou S, Ascher-Walsh CJ, Condrea A, Brodman ML, Vardy MD. Magnetic resonance imaging of abdominal versus vaginal prolapse surgery with mesh. Int Urogynecol J. 2012;23(11):1569--1576.

13. Delroy CA, Castro Rde A, Dias MM, Feldner PC, Jr., Bortolini MA, Girao MJ, Sartori MG. The use of transvaginal synthetic mesh for anterior vaginal wall prolapse repair: a randomized controlled trial. Int Urogynecol J. 2013;24(11):1899-1907.

14. Altman D, Vayrynen T, Engh ME, Axelsen S, Falconer C, Nordic Transvaginal Mesh G. Anterior colporrhaphy versus transvaginal mesh for pelvic-organ prolapse. N Engl J Med. 2011;364(19):1826-1836.

15. Food and Drug Administration. FDA Public Health Notification: Serious Complications Associated with Transvaginal Placement of Surgical Mesh in Repair of Pelvic Organ Prolapse and Stress Urinary Incontinence 2008. Available from: http://www.fda.gov/MedicalDevices/Safety/AlertsandNotices/PublicHealthNotifications/ucm061976.htm.

16. Food and Drug Administration. UPDATE on Serious Complications Associated with Transvaginal Placement of Surgical Mesh for Pelvic Organ Prolapse: FDA Safety Communication 2011. Available from: http://www.fda.gov/MedicalDevices/Safety/AlertsandNotices/ucm262435.htm.

17. Food and Drug Administration. FDA strengthens requirements for surgical mesh for the transvaginal repair of pelvic organ prolapse to adress safety risks 2016. Available from: http://www.fda.gov/NewsEvents/Newsroom/PressAnnouncements/ucm479732.htm.

18. Dietz HP. Why pelvic floor surgeons should utilize ultrasound imaging. Ultrasound Obstet Gynecol. 2006;28(5):629-34.

19. Dietz HP. Pelvic floor ultrasound: a review. Am J Obstet Gynecol. 2010;202(4):321-334.

20. Kasturi S, Lowman JK, Kelvin FM, Akisik FM, Terry CL, Hale DS. Pelvic magnetic resonance imaging for assessment of the efficacy of the Prolift system for pelvic organ prolapse. Am J Obstet Gynecol. 2010;203(5):504 e1-5.

21. van der Weiden RM, Rociu E, Mannaerts GH, van Hooff MH, Vierhout ME, Withagen MI. Dynamic magnetic resonance imaging before and 6 months after laparoscopic sacrocolpopexy. Int Urogynecol J. 2014;25(4):507-515.

22. Dietz HP. Mesh in prolapse surgery: an imaging perspective. Ultrasound Obstet Gynecol. 2012;40(5):495-503.

23. Alt CD, Brocker KA, Lenz F, Sohn C, Kauczor HU, Hallscheidt P. MRI findings before and after prolapse surgery. Acta Radiol. 2014;55(4):495-504.

24. Denson L, Shobeiri SA. Three-dimensional endovaginal sonography of synthetic implanted materials in the female pelvic floor. J Ultrasound Med. 2014;33(3):521-529.

25. Dietz HP. Ultrasound imaging of the pelvic floor. Part II: three-dimensional or volume imaging. Ultrasound Obstet Gynecol. 2004;23(6):615-625.

26. Dietz HP. Ultrasound imaging of the pelvic floor. Part I: two-dimensional aspects. Ultrasound Obstet Gynecol. 2004;23(1):80-92.

27. Dietz HP. Pelvic floor ultrasound in incontinence: what's in it for the surgeon? Int Urogynecol J. 2011;22(9):1085-1097.

28. Eisenberg VH, Steinberg M, Weiner Z, Alcalay M, Itskovitz-Eldor J, Schiff E, Lowenstein L. Three-dimensional transperineal ultrasound for imaging mesh implants following sacrocolpopexy. Ultrasound Obstet Gynecol. 2014;43(4):459-465.

29. Letouzey V, Huberlant S, Cornille A, Blanquer S, Guillaume O, Lemaire L, Garric X, de Tayrac R. Tolerance and long-term MRI imaging of gadolinium-modified meshes used in soft organ repair. PLoS One. 2015;10(3):e0120218.

30. Siegmann KC, Reisenauer C, Speck S, Barth S, Kraemer B, Claussen CD. Dynamic magnetic resonance imaging for assessment of minimally invasive pelvic floor reconstruction with polypropylene implant. Eur J Radiol. 2011;80(2):182-187.

31. Silva-Filho AL, Saleme CS, Roza T, Martins PA, Parente MM, Pinotti M, Mascarenhas T, Ferreira AJ, Jorge RM. Evaluation of pelvic floor muscle cross-sectional area using a 3D computer model based on MRI in women with and without prolapse. Eur J Obstet Gynecol Reprod Biol. 2010;153(1):110-111.

32. Brocker KA, Alt CD, Corteville C, Hallscheidt P, Lenz F, Sohn C. Short-range clinical, dynamic magnetic resonance imaging and P-QOL questionnaire results after mesh repair in female pelvic organ prolapse. Eur J Obstet Gynecol Reprod Biol. 2011;157(1):107-112.

33. Broekhuis SR, Futterer JJ, Hendriks JC, Barentsz JO, Vierhout ME, Kluivers KB. Symptoms of pelvic floor dysfunction are poorly correlated with findings on clinical examination and dynamic MR imaging of the pelvic floor. Int Urogynecol J Pelvic Floor Dysfunct. 2009;20(10):1169-1174.

34. Attenberger UI, Morelli JN, Budjan J, Herold A, Kienle P, Kleine W, Hacker A, Baumann C, Heinzelbecker J, Schoenberg SO, Michaely HJ. The value of dynamic magnetic resonance imaging in interdisciplinary treatment of pelvic floor dysfunction. Abdom Imaging. 2015;40(7):2242-2247.

35. Schofield ML, Higgs P, Hawnaur JM. MRI findings following laparoscopic sacrocolpopexy. Clin Radiol. 2005;60(3):333-9.

36. Joukhadar R, Meyberg-Solomayer G, Hamza A, Radosa J, Bader W, Barski D, Ismaeel F, Schneider G, Solomayer E, Baum S. A Novel Operative Procedure for Pelvic Organ Prolapse Utilizing a MRI-Visible Mesh Implant: Safety and Outcome of Modified Laparoscopic Bilateral Sacropexy. Biomed Res Int. 2015;2015:860784.

37. Dietz HP, Shek C, De Leon J, Steensma AB. Ballooning of the levator hiatus. Ultrasound Obstet Gynecol. 2008;31(6):676--680.

38. Rodrigo N, Wong V, Shek KL, Martin A, Dietz HP. The use of 3-dimensional ultrasound of the pelvic floor to predict recurrence risk after pelvic reconstructive surgery. Aust N Z J Obstet Gynaecol. 2014;54(3):206-211.

39. Svabik K, Martan A, Masata J, El-Haddad R, Hubka P. Comparison of vaginal mesh repair with sacrospinous vaginal colpopexy in the management of vaginal vault prolapse after hysterectomy in patients with levator ani avulsion: a randomized controlled trial. Ultrasound Obstet Gynecol. 2014;43(4):365-371.

40. Vergeldt TF, Notten KJ, Weemhoff M, van Kuijk SM, Mulder FE, Beets-Tan RG, Vliegen RF, Gondrie ET, Bergmans MG, Roovers JP, Kluivers KB. Levator hiatal area as a risk factor for cystocele recurrence after surgery: a prospective study. BJOG. 2015; 122(8):1130-1137.

41. Garcia del Salto L, de Miguel Criado J, Aguilera del Hoyo LF, Gutierrez Velasco L, Fraga Rivas P, Manzano Paradela M, Diez Perez de las Vacas MI, Marco Sanz AG, Fraile Moreno E. MR imaging-based assessment of the female pelvic floor. Radiographics. 2014;34(5):1417-1439.

42. Lo TS, Tan YL, Cortes EF, Lin YH, Wu PY, Pue LB. Influence of anterior vaginal mesh with concomitant mid-urethral sling surgery on stress urinary incontinence: clinical and sonographic outcome. Aust N Z J Obstet Gynaecol. 2015.

43. Manonai J, Rostaminia G, Denson L, Shobeiri SA. Clinical and ultrasonographic study of patients presenting with transvaginal mesh complications. Neurourol Urodyn. 2015.

44. Dietz HP, Barry C, Lim YN, Rane A. Two-dimensional and three-dimensional ultrasound imaging of suburethral slings. Ultrasound Obstet Gynecol. 2005;26(2):175-179.

45. Sindhwani N, Feola A, De Keyzer F, Claus F, Callewaert G, Urbankova I, Ourselin S, D'Hooge J, Deprest J. Three-dimensional analysis of implanted magnetic-resonance-visible meshes. Int Urogynecol J. 2015;26(10):1459-1465.

46. Rogowski A, Bienkowski P, Tosiak A, Jerzak M, Mierzejewski P, Baranowski W. Mesh retraction correlates with vaginal pain and overactive bladder symptoms after anterior vaginal mesh repair. Int Urogynecol J. 2013;24(12):2087-2092.

47. Brubaker L, Norton PA, Albo ME, Chai TC, Dandreo KJ, Lloyd KL, Lowder JL, Sirls LT, Lemack GE, Arisco AM, Xu Y, Kusek JW, Urinary Incontinence Treatment N. Adverse events over two years after retropubic or transobturator midurethral sling surgery: findings from the Trial of Midurethral Slings (TOMUS) study. Am J Obstet Gynecol. 2011;205(5):498 e1-6.

48. Todros S, Pavan PG, Natali AN. Biomechanical properties of synthetic surgical meshes for pelvic prolapse repair. J Mech Behav Biomed Mater. 2015;55:271-285.

49. Barski D, Gerullis H, Georgas E, Bar A, Lammers B, Ramon A, Ysebaert D, Klosterhalfen B, Boros M, Otto T. Coating of mesh grafts for prolapse and urinary incontinence repair with autologous plasma: exploration stage of a surgical innovation. Biomed Res Int. 2014;2014:296498.

50. Liang R, Abramowitch S, Knight K, Palcsey S, Nolfi A, Feola A, Stein S, Moalli PA. Vaginal degeneration following implantation of synthetic mesh with increased stiffness. BJOG. 2013;120(2):233-243.

51. Jonsson Funk M, Visco AG, Weidner AC, Pate V, Wu JM. Long-term outcomes of vaginal mesh versus native tissue repair for anterior vaginal wall prolapse. Int Urogynecol J. 2013;24(8):1279--1285.

52. Lang P, Oliphant S, Mizell J, Austin B, Barr S. Rectal perforation at the time of vaginal mesh placement and subsequent abdominal mesh removal. Int Urogynecol J. 2015;26(10):1545--1546.

53. Vierhout ME, Withagen MI, Futterer JJ. Rectal obstruction after a vaginal posterior compartment polypropylene mesh fixed to the sacrospinous ligaments. Int Urogynecol J. 2011;22(8):1035--1037.

54. Svabik K, Martan A, Masata J, El-Haddad R, Hubka P, Pavlikova M. Ultrasound appearances after mesh implantation—evidence of mesh contraction or folding? Int Urogynecol J. 2011;22 (5):529-533.

55. Feola A, Abramowitch S, Jallah Z, Stein S, Barone W, Palcsey S, Moalli P. Deterioration in biomechanical properties of the vagina following implantation of a high-stiffness prolapse mesh. BJOG. 2013;120(2):224-232.

56. Dietz HP, Erdmann M, Shek KL. Mesh contraction: myth or reality? Am J Obstet Gynecol. 2011;204(2):173 e1-4.

57. Shek KL, Dietz HP, Rane A, Balakrishnan S. Transobturator mesh for cystocele repair: a short- to medium-term follow-up using 3D/4D ultrasound. Ultrasound Obstet Gynecol. 2008;32(1): 82-86.

58. Endo M, Feola A, Sindhwani N, Manodoro S, Vlacil J, Engels AC, Claus F, Deprest JA. Mesh contraction: in vivo documentation of changes in apparent surface area utilizing meshes visible on magnetic resonance imaging in the rabbit abdominal wall model. Int Urogynecol J. 2014;25(6):737-743.

59. Brennand EA, Bhayana D, Tang S, Birch C, Murphy M, Cenaiko D, Ross S, Robert M. Anchor placement and subsequent movement in a mesh kit with self-fixating tips: 6-month follow-up of a prospective cohort. BJOG. 2014;121(5):634-640.

60. Larson KA, Hsu Y, DeLancey JO. The relationship between superior attachment points for anterior wall mesh operations and the upper vagina using a 3-dimensional magnetic resonance model in women with normal support. Am J Obstet Gynecol. 2009;200(5):554 e1-6.

61. Wong V, Shek KL, Rane A, Lee J, Rosamilia A, Dietz HP. A comparison of two different mesh kit systems for anterior compartment prolapse repair. Aust N Z J Obstet Gynaecol. 2014;54(3):212-217.

**ENDEREÇO PARA CORRESPONDÊNCIA**
Isabel Vázquez
E-mail: isabelbvazquez@hotmail.com

**RECEBIDO EM:** 18-03-2015
**ACEITE PARA PUBLICAÇÃO:** 10-05-2016