Posterior reversible encephalopathy syndrome and eclampsia: a case report

Síndrome de encefalopatia posterior reversível e eclâmpsia: caso clínico

Alexia Toller*, Ana Beatriz Godinho**, Filipa Ladeira***, Tânia Lampreia****, Fernando Cirurgião*****
Hospital de São Francisco Xavier, Centro Hospitalar de Lisboa Ocidental

Abstract

Posterior Reversible Encephalopathy Syndrome (PRES) is a clinical and radiologic entity characterized by seizure, headaches, visual symptoms and mental status changes associated with a predominantly posterior leucoencephalopathy. The authors report a case of a primigravida with an eclampsia and imagiological findings consistent with PRES.

Keywords: Posterior reversible encephalopathy syndrome; Eclampsia

INTRODUÇÃO

A pré-eclâmpsia é uma síndrome caracterizada por hipertensão arterial (HTA) geralmente acompanhada por proteinúria. Na ausência desta, é diagnosticada por HTA associada a trombocitopénia, comprometimento hepático ou renal, edema pulmonar ou aparecimento de complicações neurológicas (cefaleia, convulsões ou défices neurológicos focais) e alterações visuais [1]. A frequência da pré-eclâmpsia pode variar. Na série estudada por Sibai *et al.* 2 a 7% das nulíparas saudáveis desenvolveram pré-eclâmpsia[2] e 0,3% desenvolveram um quadro de eclâmpsia[3]. A eclâmpsia define-se como a presença de crise convulsiva *de novo* numa mulher com pré-eclâmpsia[4], surgindo anteparto (38-53%), intraparto (18-36%) ou pós-parto (11-44%) até às 48 horas... Estudos revelam um aumento da proporção de mulheres que desenvolvem eclâmpsia para além das 48 horas pós-parto, denominada eclâmpsia pós-parto tardia (até à 4ª semana)[2].

A Síndrome de Encefalopatia Posterior Reversível (PRES), descrita por Hinchey *et al*[5] em 1996, é caracterizada por cefaleia, sintomas visuais, alteração da consciência, crises epilépticas e, ocasionalmente, défices neurológicos focais[6]. Imagiologicamente evidencia áreas de edema vasogénico localizadas preferencialmente nos hemisférios cerebrais[7]. A HTA é sua causa mais frequente. Para além das emergências hipertensivas, várias condições clínicas estão associadas ao desenvolvimento da PRES incluindo doença renal, pré-eclâmpsia/eclâmpsia e agentes imunossupressores (quimioterápicos e anticorpos monoclonais)[3].

CASO CLÍNICO

Grávida de 18 anos, melanodérmica, primigesta sem antecedentes pessoais relevantes, não fumadora, com índice de massa corporal normal. A gravidez foi vigiada a partir das 18 semanas no centro de saúde, sem intercorrências. A ecografia (21 semanas) não revelava alterações; o estudo fluxométrico das artérias uterinas não foi realizado. Segundo protocolo, foi referenciada para a consulta hospitalar de Obstetrícia às 36 semanas de gestação, onde estava normotensa (110/75 mmHg), sem queixas relevantes e com proteinúria ocasional negativa. As análises efetuadas não apresentavam alterações relevantes bem como ecografia realizada às 32 semanas.

Às 37 semanas de gestação iniciou um quadro de cefaleia occipital pulsátil, de instalação progressiva, inicialmente ligeira com agravamento progressivo, náu-

*Interna Complementar de Ginecologia e Obstetricia
**Assistente Hospitalar de Ginecologia e Obstetricia
***Interna Complementar de Neurologia
****Assistente Hospitalar de Neurologia
*****Director de Serviço de Ginecologia e Obstetricia

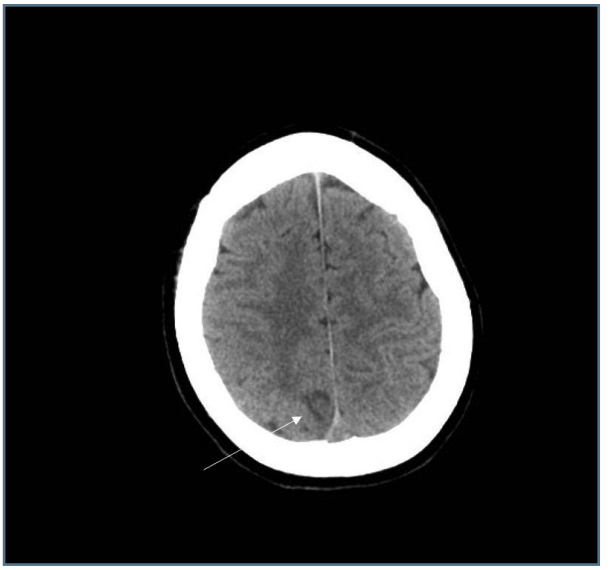

FIGURA 1. TC CE, axial, na admissão. Hipodensidade cortico-subcortical parietal direita

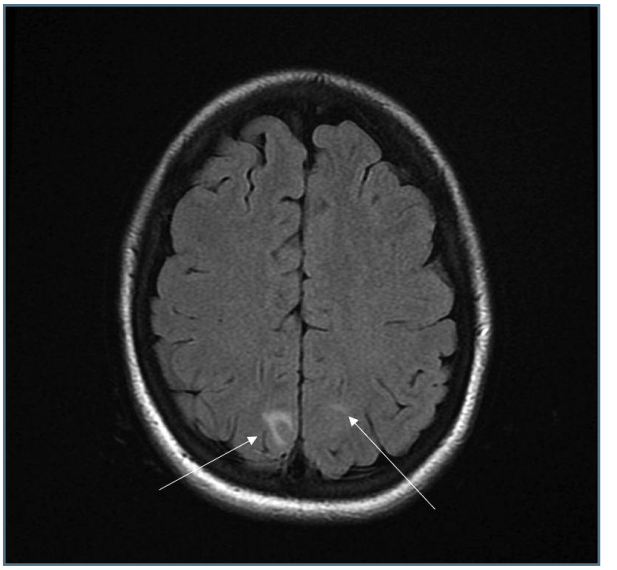

FIGURA 2. RM CE, axial T2-FLAIR, na admissão. Área de hipersinal na substância branca subcortical parietal interna bilateral

seas e um vómito isolado. A cefaleia tinha predomínio matutino e vespertino, acordava a doente durante a noite, acompanhando-se de perceção ocasional de pontos luminosos dispersos em qualquer campo visual. A sintomatologia não foi valorizada, pelo que a grávida não recorreu ao serviço de urgência.

Às 38 semanas, foi transportada para o serviço de urgência por crise tónico-clónica generalizada presenciada, com cerca de 2 minutos de duração, tendo sido esta precedida de visão turva bilateral, com período pós-crítico e recuperação completa aproximadamente 10 minutos depois. O episódio convulsivo ter-se-á repetido durante o transporte para a unidade hospitalar.

À entrada no bloco de partos, apresentava-se agitada, com exame neurológico sem sinais meníngeos, sinais neurológicos focais ou alteração do estado mental e tensão arterial de 133/76 mmHg. Admitiu-se quadro de eclâmpsia, foi tratada com bólus de sulfato de magnésio e cesariana segmentar transversal urgente após estabilização da grávida. Recém-nascido do sexo masculino, com 3.165 g e índice de Apgar de 7 e 8 ao 1º e 5º minuto.

Após o parto, foi transferida para Unidade de Cuidados Intensivos (UCIC) por necessidade de ventilação mecânica em contexto de quadro convulsivo a esclarecer. Realizou tomografia computadorizada crânio-encefálica (TC-CE) que revelou hipodensidades cortico-subcorticais parietais internas com maior expressão à direita, duvidosa hipodensidade justacortical occipital interna esquerda e hipodensidade no hemisfério cerebeloso direito, sem valorizável efeito de massa (Figura 1). Ao 3º dia pós-crise realizou ressonância magnética crânio-encefálica com Angio-RM: áreas de hipersinal em T2 e *fluid attenuated inversion recovery* (FLAIR) na substância branca subcortical parietal interna bilateral, mais expressiva à direita, bem como occipito-polares e ténue alteração de sinal hemisférica cerebelosa direita, sem tradução em DWI e mapa ADC nem captação de gadolíneo. As lesões descritas eram sugestivas de encefalopatia posterior reversível (PRES) mais ténues que as observadas na TC (Figura 2).

Analiticamente, discreta elevação das transaminases (2x limite superior do normal) e uma elevação da LDH. Apresentava ainda um *ratio* proteínas/creatinina urinária de 520.

Manteve-se em vigilância na UCIC, e dada a melhoria clínica foi transferida para a enfermaria de Obstetrícia às 24 horas de puerpério. Alta ao 8º dia pós-parto, normotensa, sem alterações analíticas, referenciada para a Consulta de Neurologia.
Repetiu RM após 2 meses, na qual se confirmou total reversibilidade das lesões (Figura 3).

DISCUSSÃO

O mecanismo fisiopatológico da PRES permanece incerto mas de etiologia postulada por alteração da capa-

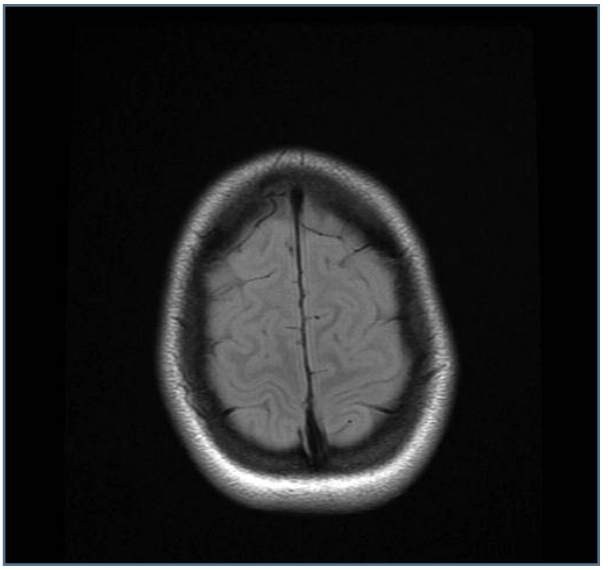

FIGURA 3. RM CE, axial T2-FLAIR, aos 4 meses. Sem alterações de sinal do parênquima encefálico

cidade de autorregulação cerebral e a disfunção endotelial[7,8]. A HTA [3,5,6,8,9] é a causa mais frequente desta síndrome[8]. Picos de HTA excedem a capacidade de autorregulação da vasculatura cerebral[5,7], com quebra da barreira hematoencefálica, transudado e hemorragia petequial[8].

A alteração imagiológica mais frequente é o edema que envolve a substância branca das regiões parieto-occipitais, bilateralmente[5]. No entanto, estão já descritos casos com localizações atípicas[10] com envolvimento anterior, dos gânglios da base, cerebelo e tronco[3].

As alterações típicas descritas na ressonância magnética craneoencefálica incluem a presença de sinal hiperintenso em T2 e FLAIR, correspondendo a áreas de edema vasogénico. As lesões são habitualmente focais e simétricas.

A reversibilidade dos sintomas é uma das marcas da doença, no entanto, pacientes com manifestações graves de PRES podem necessitar de cuidados intensivos, inclusive ter danos permanentes[9]. Na série estudada por Roth e Ferbert em 2010 somente em 8% dos casos houve recorrência dos sintomas, sendo a incidência exata da síndrome desconhecida[3].

Em 75% dos pacientes há quadro de HTA moderada a grave na fase inaugural, podendo ocorrer em pacientes normotensos. Vinte a 30% dos pacientes com diagnósticos de eclâmpsia e alotransplante de medula óssea, a pressão arterial é normal ou minimamente elevada[7,11], como poderá ter sido o caso da grávida apresentada pelos autores, embora se desconheça o perfil tensional.

O diagnóstico diferencial de PRES deve ser feito com outras entidades neurológicas que cursam com cefaleia e crises epilépticas na grávida como a trombose venosa cerebral, a hemorragia subaracnoideia, o acidente vascular cerebral, lesões ocupantes de espaço ou crise epiléptica sintomática[4].

A trombose venosa cerebral apresenta-se normalmente com cefaleia holocraniana persistente, de intensidade crescente, com náuseas e vómitos. Contudo, crises epilépticas como sintoma inicial de trombose de veias corticais cerebrais é possível. A avaliação imagiológica é útil no diagnóstico diferencial, por identificação de sinais diretos de trombose venosa (trombo intraluminal no seio venoso) ou indiretos, como lesão isquémica parenquimatosa, aumento de circulação venosa colateral, sinais de complicações hemorrágicas. O caso descrito iniciou-se com cefaleia de características compatíveis com trombose venosa cerebral, complicada com sinais focais, contudo os exames de imagem excluíram este diagnóstico.

A hemorragia subaracnoideia manifesta-se preferencialmente como cefaleia súbita que atinge em segundos a intensidade máxima. Crises epilépticas como pródromos ocorrem numa pequena percentagem de casos, contudo a suspeita aumenta quando há cefaleia pós-ictal severa. A rigidez da nuca secundária à inflamação meníngea é um achado frequente, contudo tardio. O diagnóstico é preferencialmente imagiológico. Nos casos em que a avaliação imagiológica é negativa, a xantocromia no LCR é diagnóstica. No caso descrito, a clínica e a imagiologia permitiram excluir em definitivo a ocorrência de hemorragia subaracnoideia.

As lesões ocupantes de espaço apresentam-se com sintomatologia indolente, dado o seu crescimento lento. Cefaleia persistente, de intensidade crescente e agravamento em decúbito são reveladores de PRES. Convulsões são uma complicação possível, principalmente nos casos de localização cortical. Sinais de hipertensão intracraniana como edema da papila, são importantes. No caso descrito, o quadro subagudo, ausência de sinais de hipertensão intracraniana e avaliação imagiológica excluíram este diagnóstico.

A crise epiléptica sintomática na grávida ocorre, na maioria dos casos, secundariamente a eclâmpsia. Contudo, insultos sistémicos metabólicos, tóxicos, inflamatórios/infeciosos ou locais estruturais são precipitantes conhecidos de crises epilépticas nos adultos a excluir.

Como o estudo de Roth e Ferbert[3] demonstra, o prognóstico da PRES a curto e longo prazo, é muito bom, mesmo nos casos de doença aguda e grave. Reverteu em 100% dos casos de pré-eclâmpsia-eclâmpsia na série de A. Araqi-Houssaini *et al*[12] sendo que as lesões associadas a outras causas tiveram taxas de reversibilidade mais baixas (64% nas encefalopatias hipertensivas e 57% nos tratamentos com imunossupressores). T.G. Liman *et al*[10] reportaram uma taxa mais alta de reversibilidade nas pacientes com PRES associado à pré-eclâmpsia/eclâmpsia quando comparado com outras causas (70% *vs* 54.4%). Paralelamente à excelente recuperação clinica observou-se uma boa recuperação das anomalias imagiológicas, ainda que mais lentamente. É uma entidade neuroimagiológica a reconhecer e tratar, porque apesar de raros, estão descritos casos de danos permanentes e até fatais[12]. No caso da eclâmpsia, o parto, a prevenção de novas crises e o controlo tensional farmacológico devem ser medidas a tomar prontamente[5].

O caso descrito é um exemplo de um caso típico de PRES, com manifestações de cefaleia, encefalopatia e convulsões. O estudo imagiológico foi essencial no diagnóstico diferencial com outras causas de cefaleia e convulsões na grávida. Quando instituído tratamento atempadamente, espera-se reversão completa do quadro clínico, como apresentado.

O obstetra deve ter em mente esta síndrome, sendo o diagnóstico imagiológico muito importante, para determinar o tratamento adequado e prevenir o possível desenvolvimento de défices neurológicos[13].

REFERÊNCIAS BIBLIOGRÁFICAS

1. Executive Summary: Hypertension in Pregnancy. American College of Obstetricians and Gynecologists. Obstet Gynecol 2013; 122(5):1122-1131.

2. Sibai BM. Diagnosis, Prevention, and Management of Eclampsia. Obstet Gynecol 2005 Feb;105(2):402-410.

3. Roth C, Ferbert A. Posterior reversible encephalopathy syndrome: long term follow-up. J Neurol Neurosurg Psychiatry. 2010;81(7):773-777

4. ACOG practice bulletin. Diagnosis and management of preeclampsia and eclampsia. Number 33, Obstet Gynecol. 2002 Jan;99(1):159-167

5. Hinchey J, Chaves C, Appignani B, Breen J, Pao L, Wang A, Pessin MS, Lamy C, Mas JL, Caplan LR. A reversible posterior leukoencephalopathy syndrome. N Engl J Med. 1996 Feb 22;334(8):494-500.

6. Legriel S, Pico F, Azoulay E. Understanding posterior reversible encephalopathy syndrome. Annual update in intensive care and emergency medicine 2011. Springer.

7. Bartynski WS. Posterior Reversible Encephalopathy Syndrome, Part 1: Fundamental Imaging and Clinical Features. Am J Neuroradiol. 2008;29(6):1036-1042

8. Schwartz RB, Feske SK, Polak JF, DeGirolami U, Iaia A, Beckner KM, Bravo SM, Klufas RA, Chai RY, Repke JT. Preeclampsia-eclampsia: clinical and neuroradiographic correlates and insights into the pathogenesis of hypertensive encephalopathy. Radiology. 2000 Nov;217(2):371-376.

9. Rijal JP, Giri S, Dawadi S, Dahal KV. Posterior reversible encephalopathy syndrome (PRES) in a patient with late postpartum eclampsia. BMJ Case Rep 2014, Feb 27; 2014.

10. Liman TG, Bohner G, Heuschmann PU, Scheel M, Endres M, Siebert E. Clinical and radiological differences in posterior reversible encephalopathy syndrome between patients with preeclampsia-eclampsia and other predisposing diseases. Eur J Neurol. 2012;19(7):935-943

11. Wagner SJ, Acquah LA, Lindell EP, Craici IM, Wingo MT, Rose CH, White WM, August P, Garovic VD. Posterior reversible encephalopathy syndrome and eclampsia: pressing the case for more aggressive blood pressure control. Mayo Clin Proc. 2011 Sep;86(9):851-856.

12. Araqi-Houssaini A, Salmi S, Moussaid I, Guennoun MA, Elyoussoufi S, Miguil M, Adil A, El Moutawakil B, Rafai MA, Slassi I. Posterior reversible encephalopathy syndrome and eclampsia: a descriptive study of 13 cases in Morocco. Rev Neurol (Paris). 2011 Nov;167(11):812-819.

13. Altinkaya SO, Nergiz S, Küçük M, Yüksel H, Dayanir Y. Posterior reversible encephalopathy syndrome in obstetric patients. Report of three cases with literature review. Clin Exp Obstet Gynecol. 2014;41(6):730-733.

ENDEREÇO PARA CORRESPONDÊNCIA

Alexia Toller
E-mail: alexiatoller@gmail.com

RECEBIDO EM: 13-04-2015
ACEITE PARA PUBLICAÇÃO: 01-11-2015