

Transient osteoporosis of pregnancy: two cases in twin gestation

Osteoporose transitória da gravidez: dois casos em gravidez gemelar

Úrsula Martins*, Joana Leal**, Paulo Couto*, Joana Gomes***, Catarina Aguiar Branco***
Centro Hospitalar Entre o Douro e Vouga

Abstract

Transient osteoporosis of pregnancy (TOP) is a medical condition, self-limited, infrequent, occurring in women in the third trimester of pregnancy or immediate postpartum, usually affecting the joints of the lower limb, specially the hip joint, typically resolving within a few months after delivery. Radiographic studies describe loss of bone mass and edema in affected portion. We describe 2 cases of primigravid women, twin gestation with hip pain during the third trimester, who were diagnosed TOP by magnetic resonance. These women had a good clinical and analytical response to the instituted measures with a complete return to daily activities months after delivery.

Keywords: Transient osteoporosis; Pregnancy; Hip; Bone marrow edema.

INTRODUÇÃO

A Osteoporose transitória associada à gravidez foi descrita pela primeira vez em 1955 e foram apresentados 2 casos desta patologia em 1959. É uma patologia pouco frequente, não havendo estimativas da sua incidência; no entanto, acredita-se que pode estar sub-diagnosticada¹. É geralmente uma patologia auto-limitada, que ocorre em mulheres no terceiro trimestre da gravidez ou no pós-parto imediato, especialmente em primigestas, caracterizando-se pelo aparecimento súbito de dor severa e incapacitante, afetando frequentemente o membro inferior, com maior incidência a articulação coxofemoral^{1,2}. Surge geralmente uma coxalgia exuberante e rapidamente progressiva (incapacitando a marcha), podendo o atingimento ser bilateral entre 25 a 30% dos casos, sem outras alterações do sistema musculoesquelético ou neurológico³⁻⁵. Diferentes fatores de risco têm sido associados, mas a etiologia permanece desconhecida. Pensa-se estar associada a alterações neurovasculares, mecânicas (flexão excessiva da cabeça e colo femorais), hematológicas, vasculares (al-

terações do fluxo sanguíneo local) e endócrinas que ocorrem durante a gravidez, estando a prolactina associada a osteopenia³. Poderão ainda ocorrer lesões microvasculares que levem à osteopenia que juntamente com a sobrecarga ponderal e alterações hormonais próprias da gravidez despoletam a isquemia tecidual e o edema da medula óssea que caracterizam a OTG sendo este o mecanismo fisiopatológico da doença mais aceite^{1,4}.

Uma história clínica típica, exame físico completo e estudo imagiológico com Ressonância Magnética (RM) fazem o diagnóstico. A RM é o exame de eleição, revelando edema da medula óssea, representado por hipossinal em imagens ponderadas em T1 e por hiperssinal em T2, o que não se verifica nas outras formas de osteoporose⁵. Pode ainda demonstrar osteopenia difusa de toda a cabeça e colo femoral, sem erosão articular ou colapso subcondral. Sendo estas imagens características, não se revela necessário a realização de uma densitometria óssea para o seu diagnóstico; a realização da RM é considerada segura durante a gravidez^{1,6,7}.

O estudo analítico pode apresentar um discreto aumento da fosfatase alcalina, da velocidade de sedimentação e do nível urinário de hidroxiprolina, podendo até com mais frequência ser completamente normal. Muito raramente esta patologia está associada a défices de vitamina D⁴.

É aconselhado o repouso no leito, analgesia e a evic-

*Interno de Formação Específica de Medicina Física e de Reabilitação, Centro Hospitalar de Entre o Douro e Vouga;

**Assistente Hospitalar de Medicina Física e de Reabilitação, Centro Hospitalar de Entre o Douro e Vouga;

*** Assistente Hospitalar Graduado de Medicina Física e de Reabilitação, Centro Hospitalar de Entre o Douro e Vouga

ção de um parto eutócico. Os sintomas revertem espontaneamente entre 6 a 12 meses após o parto².

Apresentamos dois casos de OTG em gravidez gemelar, com diagnóstico após o parto, embora com início de sintomas antes do mesmo. Não apresentaram evidência de fratura com necessidade cirúrgica, obtiveram uma boa resposta clínica e analítica às medidas instituídas, tendo o quadro revertido por completo meses após o parto.

APRESENTAÇÃO DOS CASOS

Caso 1

Mulher, 31 anos, costureira, sem antecedentes pessoais de relevo. Apresentava coxalgia bilateral no terceiro trimestre de gravidez gemelar, sem referência a episódio traumático. Uma semana após o parto eutócico, a dor tornou-se severa, incapacitante para marcha e não cedendo ao paracetamol, tendo sido encaminhada para a consulta de Medicina Física e Reabilitação (MFR).

Ao exame objetivo, apresentava rotação e flexão ativa das ancas limitadas pela dor, que irradiava para ambas as nádegas e coxas. As queixas álgicas eram mais acentuadas à direita, impossibilitando a marcha sem auxiliares. Exame neurológico sem alterações.

Realizou uma radiografia simples à bacia que demonstrou sinais de diminuição da densidade mineral óssea e diminuição da interlinha articular ao nível da articulação coxofemoral direita, que foi completado com RM. Esta demonstrou presença de edema difuso, envolvendo bilateralmente o osso trabecular da cabeça e colo femoral, com intensidade diminuída nas imagens ponderadas em T1 e aumentada em T2 correspondente, sem evidência de lesões focais ou de necro-

se avascular. Analiticamente, sem alterações ao nível do metabolismo fosfo-cálcio (cálcio sérico, fósforo, fosfatase alcalina, paratormona, cálcio urinário e hidroxiprolina), assim como ausência de marcadores inflamatórios (contagem de leucócitos, PCR e velocidade de sedimentação) e reumatológicos positivos (fator reumatoide, anticorpos antinucleares). Figura 1

Foi aconselhado o repouso no leito, até melhoria do quadro álgico com retorno progressivo à marcha autónoma e actividades da vida diária. Iniciou medicação com analgésico, anti-inflamatório não esteróide e calcitonina de salmão nasal 200 UI/dia.

Quatro meses após o parto os sintomas tinham revertido, tendo iniciado hidrocinestoterapia e retomado por completo as suas actividades de vida diária cerca de 8 meses após o parto, altura em que foi realizada nova RM, com completa resolução imagiológica. Figura 2

Caso 2

Mulher, 35 anos, com história de cifoescoliose e de dismetria dos membros inferiores. Primigesta, gravidez gemelar de 35 semanas, com parto por cesariana. Quadro de coxalgia bilateral desde as 31 semanas de gestação, atribuída a sobrecarga ponderal, de agravamento progressivo nas últimas 4 semanas de gravidez e no pós parto imediato, altura em que, por incapacidade de marcha, foi encaminhada para a consulta de MFR (10 dias após o parto).

Ao exame objectivo apresentava raquis com gibosidade dorsal à esquerda, aparente encurtamento do membro inferior esquerdo (de 1,5cm), queixas álgicas ao nível da articulação coxofemoral bilateralmente, exuberantes em carga, com rotação e flexão ativas limitadas pela dor, mais intensas à esquerda. Exame neurológico sem alterações. Por elevado grau de suspeição

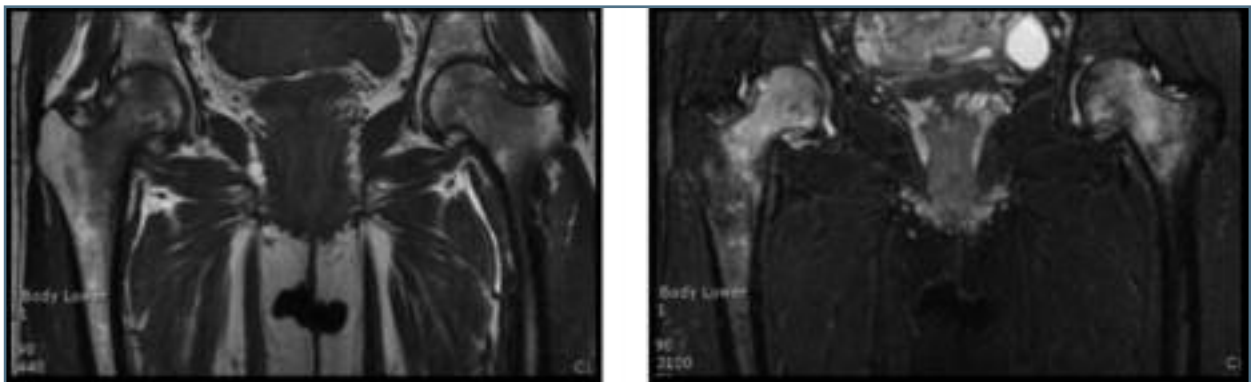


FIGURA 1. RM realizada 1 semana após o parto, mostrando sinais de Osteoporose

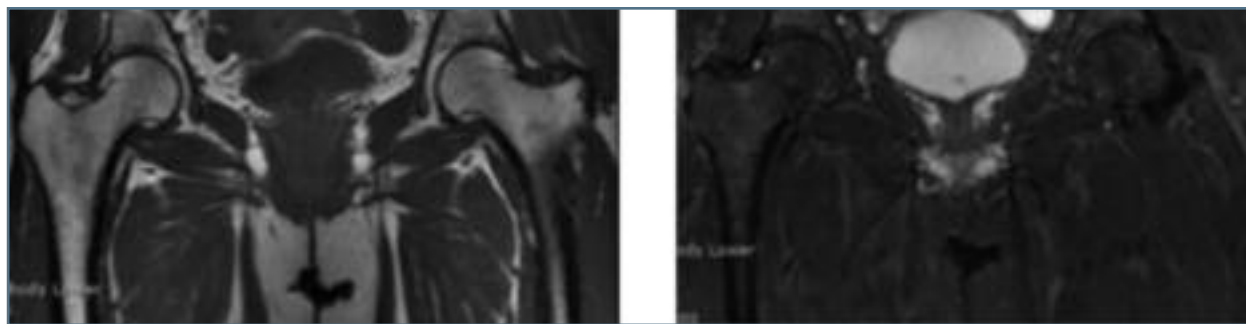


FIGURA 2. RM aos 8 meses após o parto já com completa resolução imagiológica

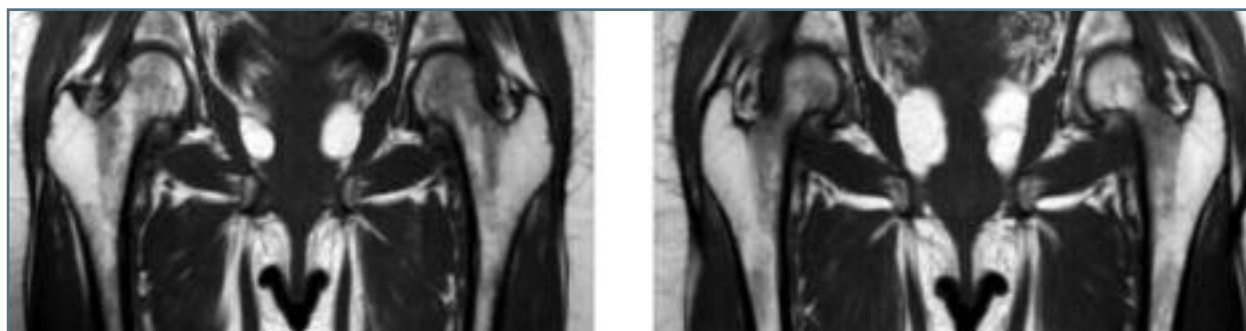


FIGURA 3. RM 22 dias após o parto apresentando hipersinal difuso nas ponderações sensíveis ao líquido, da cabeça e colo do fêmur, bilateralmente, traduzindo infiltração edematosa, sendo estas alterações mais evidentes à esquerda

de OTG, a doente realizou RM (22 dias após o parto) que demonstrou infiltração edematosa da cabeça e colo do fêmur, bilateralmente, mais evidentes à esquerda; ligeiro derrame em ambas as articulações coxofemorais, sem sinais de osteonecrose. Figura 3

Estudo analítico negativo para marcadores inflamatórios (contagem de leucócitos, PCR e velocidade de sedimentação), reumatológicos (fator reumatoide, anticorpos antinucleares) e sem alteração ao nível do metabolismo fosfo-cálcio (cálcio sérico, fósforo, fosfatase alcalina, paratormona e cálcio urinário. Hidroxiprolina também é sugerida a sua avaliação na literatura, mas não foi doseada neste caso).

Foi aconselhada descarga nos membros inferiores, repouso no leito e tratamento farmacológico com carbonato de cálcio, colecalciferol, anti-inflamatório não esteróide (etodolac) e analgesia com paracetamol e codeína. Aos 3 meses após o parto, retomou marcha com auxílio de canadianas, iniciando hidrocinesterapia assim como exercícios hipopressivos de fortalecimento do pavimento pélvico. Mantinha ainda queixas álgicas, localizadas ao nível da articulação sacroilíaca esquerda, tendo sido reavaliada por RM, revelando presença de uma pequena fratura de *stress* da asa do sacro à esquer-

da, apesar de melhoria significativa do quadro de infiltração edematosa medular óssea femoral, bem como regressão completa do derrame articular. Figura 4

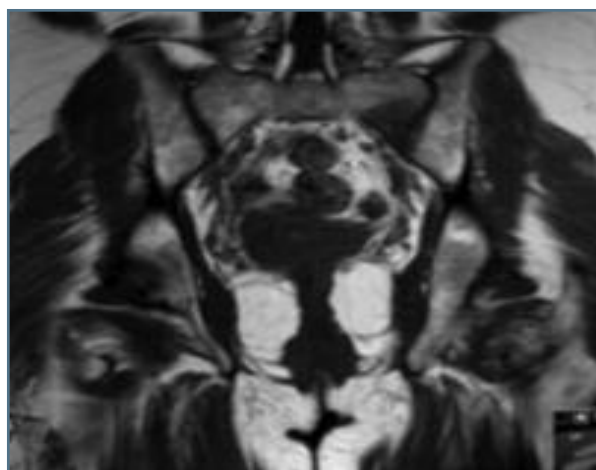


FIGURA 4. RM aos 3 meses após o parto – alteração do padrão de sinal medular ósseo da asa esquerda do sacro, com extenso edema medular ósseo nas sequências sensíveis ao líquido, acompanhado de discreto trajeto linear longitudinal, interessando a cortical inferior, no contexto de pequena fratura de stress

Manteve medidas e cuidados anteriormente descritos tendo sido reavaliada aos sete meses após o início dos sintomas, encontrando-se assintomática e tendo retomado as atividades de vida diária, com completa reversão imagiológica do quadro incluindo da fratura de stress.

DISCUSSÃO

Tal como sugerido na literatura o diagnóstico desta patologia implica um elevado grau de suspeição e diferentes diagnósticos diferenciais devem ser excluídos, sendo imprescindível a realização da RM para confirmação diagnóstica. Sendo uma patologia auto-limitada, a fratura apresenta-se como a sua principal complicação e, por isso, a abordagem desta patologia deve ser direcionada para a sua prevenção, com restrição de carga e repouso no leito até melhoria imagiológica da osteoporose⁵. A fratura do colo do fémur apresenta-se como a fratura mais frequente existindo, no entanto, casos descritos de fratura do sacro no pós-parto imediato, com presença de sinais imagiológicos característicos, tais como edema medular ósseo e diminuição da densidade mineral óssea circunscrita a este segmento ósseo, tal como no caso clínico apresentado.

Nos casos em que esta patologia é detetada antes do parto, este deve ser realizado preferencialmente por cesariana, ou quando eutócico, aconselha-se uma posição neutra, sem rotação externa e abdução excessivas e sem coxalgia¹. O tratamento farmacológico pode incluir bifosfonatos (alendronato 10mg/dia via oral, zoledronato 5mg intravenoso), calcitonina, cálcio e vitamina D, de forma a aumentar a mineralização óssea, apesar de ausência de eficácia comprovada⁸. Deve ser realizada analgesia com anti-inflamatórios não esteróides^{3,4}. Após início da melhoria das queixas algicas, as doentes devem realizar fisioterapia com exercícios de reforço muscular, assim como estabilização do pavimento pélvico^{1,7}.

Concluindo, torna-se fundamental o diagnóstico atempado desta patologia, de forma a uma intervenção precoce. Essa atuação deve ser direcionada no sentido de minimizar o risco de complicações, como a fratura, controlar efetivamente a dor e promover um retorno completo às atividades após a reversão do quadro de osteoporose⁹.

REFERÊNCIAS BIBLIOGRÁFICAS

1. Reese ME, Fitzgerald C, Hynes C. Transient Osteoporosis of Pregnancy of the Bilateral Hips in Twin Gestation: A Case Series. *Pm&R* 2015;7(1):88-93.
2. Arayssi TK, Tawbi HA, Usta IM, Hourani MH. Calcitonin in the Treatment of Transient Osteoporosis of the Hip. *Semin Arthritis Rheum* 2016;32(6):388-397.
3. Arayssi TK, a Tawbi H, Usta IM, Hourani MH. Calcitonin in the treatment of transient osteoporosis of the hip. *Semin Arthritis Rheum* 2003;32(6):388-397.
4. Maliha G, Morgan J, Vrahas M. Transient osteoporosis of pregnancy. *Injury* 2012;43(8):1237-1241.
5. Boissonnault WG, Boissonnault JS. Transient osteoporosis of the hip associated with pregnancy. *J Orthop Sports Phys Ther* 2001;31(7):359-365;discussion 366-367.
6. Simoni P, Lecouvet F, Vande Berg B, Malghem J. Postpartum bilateral transient osteoporosis of the hip. *Radiol Med* 2009;114(1):168-171.
7. Report C. Conservative treatment for transient osteoporosis of the hip in middle. 2008;49(1):17-21.
8. Seok H, Kim YT, Kim SH, Cha JG. Treatment of Transient Osteoporosis of the Hip with Intravenous Zoledronate - A Case Report. *Ann Rehabil Med*. 2011;35(3):432-435.
9. Osteoporosis T, Hips B. Letters to the Editor. 2014;10(1):58-59.

ENDEREÇO PARA CORRESPONDÊNCIA

Úrsula Martins
Serviço de Medicina Física e de Reabilitação
Centro Hospitalar Entre o Douro e Vouga
Rua Dr. Cândido de Pinho
4520-211 Santa Maria da Feira
E-mail: ana.ursula.cm@gmail.com

RECEBIDO EM: 02/02/2016

ACEITE PARA PUBLICAÇÃO: 13/06/2016