Exantema Maculopapular como Manifestação Tardia da Infeção por SARS-CoV-2

Maculopapular Rash as a Late Manifestation of SARS-CoV-2 Infection

Joana Revés[1] (https://orcid.org/0000-0003-1337-4418), Ana Isabel Brochado[2], Carla Araújo Costa[3], Isabel Montenegro Araújo[2]

Palavras-chave: COVID-19; Infecções por Coronavírus; Manifestações Cutâneas; SARS-CoV-2.

Keywords: *Coronavirus Infections/complications; COVID-19; SARS-CoV-2; Skin Manifestations.*

Mulher de 55 anos, caucasiana, com hipertensão arterial, diabetes *mellitus* tipo 2 não insulino-necessitante e alergia à penicilina. Admitida por tosse seca e dispneia a pequenos esforços, tendo sido diagnosticada Pneumonia a SARS-CoV-2. Por agravamento progressivo, com insuficiência respiratória global, teve necessidade de ventilação invasiva durante 4 dias, com posterior melhoria e resolução em enfermaria. Ao 11º dia de internamento (18º dia de sintomas), verificou-se aparecimento de um exantema maculopapular, pruriginoso, no tronco, membros, face e pavilhões auriculares (Fig.s 1 e 2). Tinha tido exposição a terapêutica com levofloxacina (término ao oitavo dia de internamento), metilprednisolona (término ao quinto dia) e enoxaparina profilática. Sem contactos com novos produtos cosméticos ou alimentares. Nos exames laboratoriais, não tinha eosinofilia, subida de parâmetros inflamatórios ou alterações da enzimologia hepática. Tendo em conta as características e o tempo de aparecimento do *rash*, bem como a presença de prurido, foi excluído o diagnóstico de reação de hipersensibilidade tardia à levofloxacina, tendo-se assumindo como diagnóstico provável exantema secundário a COVID-19. Realizou corticoterapia tópica e anti-histamínico oral, com resolução do quadro ao 20º dia de internamento.

As manifestações cutâneas da COVID-19 relatadas na literatura são múltiplas, sendo as lesões maculopapulares as mais comuns.[1] Aparecem até ao 13º dia após o diagnóstico, ocorrendo na maioria dos casos após o início dos sintomas respiratórios.[2] O padrão das lesões não parece estar associado à gravidade da doença. Contudo, um estudo recente demonstrou que as lesões urticariformes, maculopapulares

Figura 1: Exantema maculopapular no tronco.

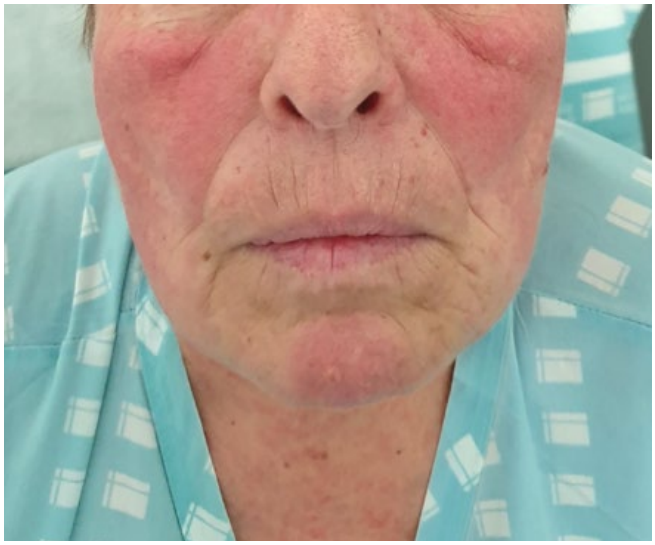

Figura 2: Exantema na face.

[1]Interna de Formação Específica de Gastrenterologia, Serviço de Medicina Interna, Hospital Beatriz Ângelo, Loures, Portugal
[2]Interna de Formação Específica de Medicina Interna, Serviço de Medicina Interna, Hospital Beatriz Ângelo, Loures, Portugal
[3]Interna de Formação Específica de Medicina Intensiva, Serviço de Medicina Interna, Hospital Beatriz Ângelo, Loures, Portugal

DOI:10.24950/Imagem/150/20/4/2020

e necróticas/livedóides tendem a associar-se a quadros clínicos mais graves.[3] A fisiopatologia das lesões cutâneas da COVID-19 ainda não é conhecida, não sendo claro se correspondem a infeção primária da pele ou se são consequência da infeção respiratória.[2]

O presente caso descreve um exemplo da manifestação cutânea mais comum da COVID-19, com a particularidade de ter ocorrido numa fase tardia da doença. ■

Responsabilidades Éticas

Conflitos de Interesse: Os autores declaram a inexistência de conflitos de interesse na realização do presente trabalho.

Fontes de Financiamento: Não existiram fontes externas de financiamento para a realização deste artigo.

Confidencialidade dos Dados: Os autores declaram ter seguido os protocolos da sua instituição acerca da publicação dos dados de doentes.

Proteção de Pessoas e Animais: Os autores declaram que os procedimentos seguidos estavam de acordo com os regulamentos estabelecidos pelos responsáveis da Comissão de Investigação Clínica e Ética e de acordo com a Declaração de Helsínquia da Associação Médica Mundial.

Proveniência e Revisão por Pares: Não comissionado; revisão externa por pares.

Ethical Disclosures

Conflicts of interest: The authors have no conflicts of interest to declare.

Financing Support: This work has not received any contribution, grant or scholarship

Confidentiality of Data: The authors declare that they have followed the protocols of their work center on the publication of data from patients.

Protection of Human and Animal Subjects: The authors declare that the procedures followed were in accordance with the regulations of the relevant clinical research ethics committee and with those of the Code of Ethics of the World Medical Association (Declaration of Helsinki).

Provenance and Peer Review: Not commissioned; externally peer reviewed.

© Autor (es) (ou seu (s) empregador (es)) e Revista SPMI 2020. Reutilização permitida de acordo com CC BY-NC. Nenhuma reutilização comercial.
© Author(s) (or their employer(s)) and SPMI Journal 2020. Re-use permitted under CC BY-NC. No commercial re-use.

Correspondence / Correspondência:

Joana Revés – joanareves94@gmail.com
Interna de Formação Específica de Gastrenterologia, Serviço de Medicina Interna, Hospital Beatriz Ângelo, Loures, Portugal
Avenida Carlos Teixeira, 3, 2674-514 Loures

Received / Recebido: 22/07/2020
Accepted / Aceite: 11/09/2020

Publicado / Published: 18 de Dezembro de 2020

REFERÊNCIAS

1. Elmas ÖF, Demirbas A, Özyurt K, Atasoy M, Türsen Ü. Cutaneous manifestations of COVID-19: A review of the published literature. Dermatol Ther. 2020:e13696. doi: 10.1111/dth.13696.
2. Sachdeva M, Gianotti R, Shah M, Bradanini L, Tosi D, Veraldi S, et al. Cutaneous manifestations of COVID-19: Report of three cases and a review of literature. J Dermatol Sci. 2020;98:75-81. doi: 10.1016/j.jdermsci.2020.04.011.
3. Galván Casas C, Català A, Carretero Hernández G, Rodríguez-Jiménez P, Fernández-Nieto D, Rodríguez-Villa Lario A, et al. Classification of the cutaneous manifestations of COVID-19: a rapid prospective nationwide consensus study in Spain with 375 cases. Br J Dermatol. 2020 ;183:71-7. doi: 10.1111/bjd.19163.