

Transfusão feto-fetal e transfusão feto-materna

Sofia Rodrigues¹, Ana Rocha¹, Gonçalo Inocêncio¹, Madalena Moreira¹, Joaquim Saraiva¹, Cristina Dias¹, Maria do Céu Rodrigues¹

TWIN TWIN TRANSFUSION AND FETOMATERNAL TRANSFUSION

ABSTRACT

Introduction: The authors describe a case of fetomaternal haemorrhage (FMH) with significant fetal repercussions, after laser ablation of vascular connections in the shared placenta in a twin twin transfusion syndrome (TTTS).

Clinical case: 31 years old, healthy, first gestation, spontaneous, monochorionic diamniotic twin pregnancy.

The 1st trimester ultrasound at 12 weeks gestation showed concordance of crown rump length (CRL) values, but discordance of the nuchal translucency (NT) measurements. The first-trimester screening for trisomies 21, 18 and 13 by ultrasound and biochemical testing, was negative.

A TTTS was diagnosed at 16 weeks - stage II / III of Quintero.

Amniocentesis revealed a normal male karyotype 46, XY of the donor fetus and a chromosomopathy 47, XYY of the receptor fetus.

At 17 weeks, laser ablation of placenta vascular anastomosis was performed, occurring the death of the donor fetus at 18 weeks.

At 22 weeks, fetal anemia by fetomaternal transfusion (FMT), confirmed by flow cytometry, was diagnosed.

By 26 weeks, a dilated bowel loop was noticed - suspicion of intestinal atresia.

Birth by cesarean at 37 weeks. New born: male, 2660g, Apgar index 5/8/10. Ileal atresia type II was confirmed and segmental bowel resection was performed. Favourable posterior outcome.

Conclusion: This is a case of twin-twin transfusion syndrome, followed by fetomaternal transfusion with intestinal atresia, in probable association with fetal anaemia in a fetus with a chromosomopathy.

Key-words: Chromosomopathy, twin twin transfusion, fetomaternal haemorrhage, intestinal atresia

RESUMO

Introdução: Os autores descrevem um caso de transfusão feto materna (TFM) significativa com repercussão fetal, após ablação de anastomoses vasculares placentares, por síndrome de transfusão feto fetal (STFF).

Caso Clínico: 31 anos, saudável, primigesta, gravidez espontânea gemelar, monocoriónica biamniótica.

A ecografia do 1º trimestre, efetuada às 12 semanas, mostra concordância dos valores do comprimento crânio caudal (CCC), mas discordância dos valores da medida da translucência da nuca (TN). O rastreio combinado do 1º trimestre foi negativo.

Às 16 semanas foi diagnosticado um STFF – estadio II/III de Quintero.

A amniocentese revelou um cariótipo normal 46, XY no feto dador e um cariótipo anormal 47, XYY no feto receptor.

Às 17 semanas foi efetuada ablação laser das anastomoses vasculares placentares, tendo ocorrido a morte do feto dador às 18 semanas.

Às 22 semanas foi diagnosticada anemia fetal, por TFM, confirmada por citometria de fluxo.

Às 26 semanas foi constatada dilatação de ansa intestinal - suspeita de atresia intestinal.

Parto por cesariana às 37 semanas. RN: sexo masculino, 2660g, Índice de Apgar 5/8/10. Confirmada atresia ileal tipo II e efetuada enterectomia segmentar. Evolução clínica favorável.

Conclusão: Trata-se de um caso de transfusão feto-fetal seguido de transfusão feto-materna, com atresia intestinal em provável relação com anemia fetal, em feto com cromosomopatia.

Palavras-chave: Cromosomopatia, transfusão feto-fetal; transfusão feto-materna, atresia intestinal

Nascer e Crescer 2014; 23(4): 211-214

¹ S. Obstetrícia, Centro Materno Infantil do Norte - CH Porto. 4099-001 Porto, Portugal.

sofiapinarodrigues@gmail.com, ana_mr_rocha@hotmail.com, 83goncalo@gmail.com, madalenamoreira1960@gmail.com, saraivajp@hotmail.com, cristina.dias.monteiro@iol.pt, mcpprodriques@gmail.com

INTRODUÇÃO

Afetando cerca de 9%⁽¹⁾ das gestações gemelares monocoriônicas (MC), o síndrome de transfusão feto-fetal (STFF) ocorre devido às anastomoses arterio-venosas não balanceadas que se estabelecem na profundidade da placenta partilhada. O gémeo dador torna-se anémico e o recetor policitémico, com risco de insuficiência cardíaca de alto débito. A taxa de morbi-mortalidade fetal e neonatal é alta para ambos os fetos.

Uma pequena hemorragia feto-materna é comum em gestações normais; uma transfusão feto-materna (TFM) grave causando anemia fetal, é rara. A associação entre o STFF, terapia laser e TFM não tem sido descrita. Os autores descrevem um caso em que ocorreu TFM significativa com repercussões para o feto, após ablação laser de anastomoses vasculares placentares e morte do feto dador, num STFF.

IDENTIFICAÇÃO

P.A.M., 31 anos, saudável, sem hábitos nocivos, história pessoal e familiar irrelevante, casal não consanguíneo, primigesta, gravidez espontânea.

CASO CLÍNICO

Efetou ecografia às 12 semanas que mostrou gestação gemelar monocoriônica biamniótica (MC/BA). Os dois fetos mostravam concordância dos valores do comprimento crânio caudal (CCC) e discordância dos valores da medida da translucência da nuca (TN), feto 1 - 2.2mm, feto 2 - 1.7mm.

O rastreio combinado do primeiro trimestre foi negativo para trissomias 21, 18 e 13.

Repetiu ecografia às 14 semanas que mostrou diminuição do volume de líquido amniótico (VLA) do feto 2 e discordância dos valores de CCC: feto 1: 87mm; feto 2: 77mm. A fluxometria do ductus venoso de ambos os fetos não mostrou alterações (Figura 1).

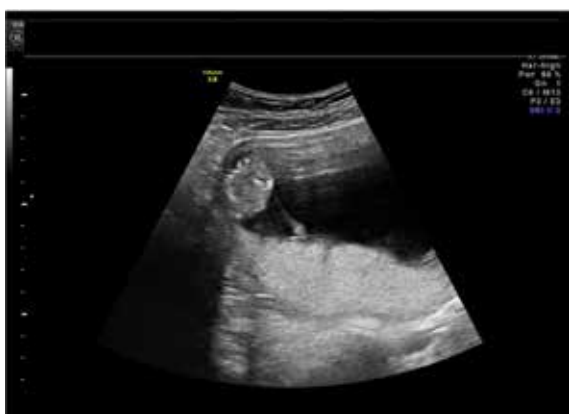

Figura 1 – Gestação gemelar monocoriônica biamniótica de 14 semanas: oligoamnios do feto 2 e hidramnios do feto 1.

Às 16 semanas mantinha-se a discordância dos valores de CCC, verificando-se hidramnios do feto 1 – recetor - e oligoamnios do feto 2 - dador; a bexiga do feto 1 era claramente visuali-

zada, sendo a do feto 2 muito pequena e dificilmente visualizada. O fluxo umbilical diastólico do feto 2 era nulo e a fluxometria do ductus venoso apresentava onda a ausente. Confirmado o diagnóstico de STFF – estadio II/III de Quintero.

Às 17 semanas efetuou ablação laser das anastomoses vasculares placentares.

O cariótipo efetuado no líquido amniótico (LA), permitiu o diagnóstico de anomalia cromossômica do feto 1 - 47XYY.

Às 18 semanas constatou-se morte do feto 2 - dador .

Na ecografia efetuada às 20 semanas, observou-se novamente hidramnios e aumento da ecogenecidade intestinal; a fluxometria da artéria umbilical e do ductus venoso eram normais, mas a velocidade no pico sistólico da artéria cerebral média (VPS ACM) era 1.62 MoM, sugerindo anemia fetal (Figura 2). O diagnóstico de anemia fetal por transfusão feto materna foi confirmado por citometria de fluxo.

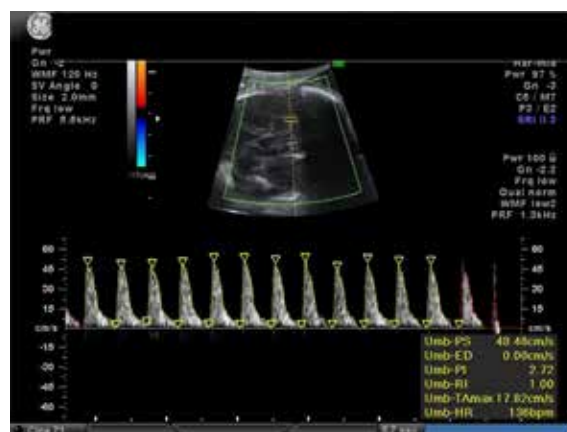


Figura 2 – Gestação de 23 semanas: velocidade no pico sistólico da artéria cerebral média superior ao percentil 95.

Às 26 semanas constatou-se dilatação de ansa intestinal, com suspeita de atresia intestinal, que manteve nas ecografias subsequentes (Figura 3). O VLA normalizou progressivamente.

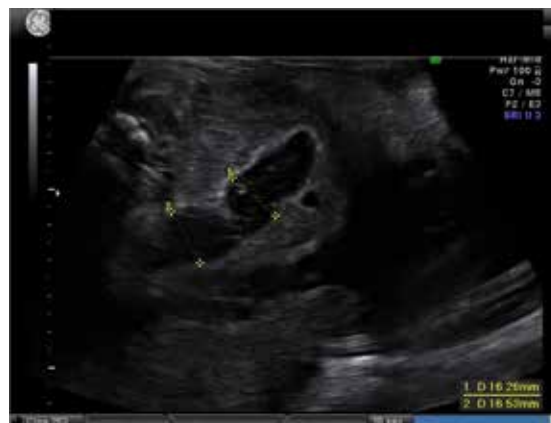

Figura 3 – Gestação de 26 semanas: hiperecogenecidade da parede intestinal e dilatação intestinal.

O parto induzido às 37 semanas, foi distócico – cesariana, por suspeita de sofrimento fetal. Recém-nascido (RN) do sexo masculino com 2660g e Índice de Apgar 5/8/10.

O RN foi submetido a laparotomia exploradora no primeiro dia de vida, constatando-se atresia ileal tipo II atingindo 20-25 cm de ileon terminal. Foi efetuada enterectomia do segmento dilatado com anastomose ileo-ileal termino-terminal. Teve alta ao 17º dia, com evolução clínica favorável.

O exame anatomo-patológico da placenta mostrou uma placenta monocoriônica biamniótica, com área enfartada ocupando cerca de um terço do seu parênquima; membranas com uma área nodular medindo cerca de 8x6x3,5cm, correspondente a feto “mumificado”.

CONCLUSÃO

Cerca de um terço dos gémeos são monozigóticos, sendo 75% destes, monocoriônicos biamnióticos.

O STFF é uma condição grave que afeta cerca de 9%⁽¹⁾ das gestações gemelares monocoriônicas biamnióticas e resulta de conexões arterio venosas que se estabelecem na profundidade da placenta, através de uma rede capilar. Quando o fluxo nestas anastomoses deixa de ser bidirecional, estão criadas as condições para que se desenvolva um STFF⁽²⁾.

O STFF diagnostica-se quando, numa gravidez monocoriônica biamniótica, um dos sacos amnióticos apresenta um oligoâmnios (diagnosticado quando o diâmetro vertical da maior bolsa de líquido amniótico é inferior a 2 cm) e o outro saco, um hidrâmnios (diagnosticado quando o diâmetro vertical da maior bolsa de líquido amniótico é superior a 8 cm).

O estadiamento de Quintero⁽³⁾ ordena, por gravidade crescente, as fases de evolução natural do STFF. Assim o estadio I caracteriza-se pela presença de oligoâmnios no saco amniótico do dador e hidrâmnios no saco do recetor; no estadio II a bexiga do feto dador não é visualizada durante um período de observação de 60 minutos. No estadio III o fluxo diastólico umbilical está ausente ou invertido, no fluxo do ductus venoso a onda a está invertida e a veia umbilical apresenta um fluxo pulsátil, no feto dador. O estadio IV caracteriza-se pela presença de hidrôpsia em um ou ambos os fetos e o estadio V pela morte de um ou dos dois fetos.

Apesar do STFF complicar cerca de 9% das gestações monocoriônicas biamnióticas, em cerca de 75% dos casos verifica-se uma estabilização ou regressão espontânea do STFF em estadio I, sem qualquer intervenção terapêutica. Já em estadios mais avançados, ≥ 3, a perda perinatal é de 70 - 100%, particularmente quando a idade gestacional é inferior a 26 semana⁽⁴⁾.

As opções terapêuticas no STFF incluem a atitude expectante, a amnioredução, a septostomia intencional da membrana amniótica que separa os dois fetos e a coagulação laser das anastomoses vasculares⁽⁵⁾. A atitude expectante é uma boa opção no estadio I. Nos outros estadios a coagulação laser das anastomoses vasculares é a modalidade terapêutica com melhores resultados, com taxas de sobrevivência de 50 a 70%⁽⁶⁾. Podem existir sequelas neurológicas a longo prazo, tanto nos casos tratados como naqueles em que não houve intervenção terapêutica.

A passagem de sangue fetal para a circulação materna acontece quase sempre, na gravidez ou após o parto, mas o volume de sangue fetal transfundido é muito pequeno, inferior a 2ml, em 98% das grávidas^(7,8). Raramente a hemorragia é suficientemente grande para causar anemia fetal. Uma TFM de 20ml/kg, que representa 20% do volume sangue feto-placentar, é considerada maciça e associa-se a significativa morbidade e mortalidade fetal e neonatal⁽⁵⁾. A gravidez gemelar é um fator de risco para a TFM grave⁽⁹⁾.

Neste caso, a citometria de fluxo efetuada, permitiu quantificar a hemorragia fetal como de 14 ml, o que representa a perda de cerca de 20% do volume sanguíneo de um feto de 24 semanas com cerca de 660 gramas, sendo considerado uma hemorragia feto-materna maciça. Uma anemia desta gravidade, levando a diminuição da perfusão, pode ser causa da isquemia no território intestinal, com desenvolvimento de atresia⁽¹⁰⁾.

O síndrome 47,XYY é uma anomalia cromossômica benigna, na maioria dos casos “de novo”, que afeta cerca 1 em cada 1000 homens, sendo frequentemente, o seu diagnóstico acidental. A fertilidade não é usualmente afetada. Embora os indivíduos com este síndrome, também conhecido por síndrome de Jacob, tenham habitualmente um comportamento normal, há um aumento de risco de perturbações do espectro do Autismo, problemas de comunicação e interação, pequenas dificuldades na linguagem e na leitura⁽¹¹⁾. Tanto quanto é do conhecimento dos autores, não existem relatos da associação entre atresia intestinal e esta cromossomopatia.

Em resumo, trata-se de um caso de síndrome de transfusão feto-fetal seguido de transfusão feto-materna, com atresia intestinal em provável relação com anemia fetal, em feto portador de cromossomopatia.

REFERÊNCIAS BIBLIOGRÁFICAS

1. Sueters M, Oepkes D. Diagnosis of twin-to-twin transfusion syndrome, selective fetal growth restriction, twin anaemia-polycythaemia sequence, and twin reversed arterial perfusion sequence. *Best Pract Res Clin Obstet Gynaecol* 2014; 28:215-26.
2. Kenneth J, Moise Jr MD, Anthony Johnson DO. Pathogenesis and diagnosis of twin-twin transfusion syndrome. *UpToDate*, Dezembro 2012.
3. Quintero RA, Morales WJ, Allen MH, Bornick PW, Johnson PK, Kruger M. Staging of twin-twin transfusion syndrome. *J Perinatol* 1999;19:550-5.
4. Society for Maternal-Fetal Medicine, Simpson LL. Twin-twin transfusion syndrome. *Am J Obstet Gynecol* 2013; 208:3-18.
5. Kenneth J, Moise Jr MD, Anthony Johnson DO. Management of twin-twin transfusion syndrome. *UpToDate*, Fevereiro 2013.

6. Roberts D, Gates S, Kilby M, Neilson JP. Interventions for twin-twin transfusion syndrome: a Cochrane review. *Ultrasound Obstet Gynecol* 2008;31:701-11.
7. Sebring ES, Polesky HF. Fetomaternal hemorrhage: incidence, risk factors, time of occurrence, and clinical effects. *Transfusion* 1990; 30:344-57.
8. Kenneth J Moise Jr MD, Diagnosis and management of massive fetomaternal hemorrhage. *UpToDate*, Junho 2013.
9. Meleti D, Oliveira LG, Araújo-Júnior E, Caetano AC, Boute T, Nardoza LM, et al. Evaluation of passage of fetal erythrocytes into maternal circulation after invasive obstetric procedures. *J Obstet Gynaecol Res* 2013; 39:1374-82. doi: 10.1111/jog.12073
10. Lopriore E, Oepkes D, Walther FJ. Neonatal morbidity in twin-twin transfusion syndrome. *Elsevier* 2011-09-01Z, Vol 87, Issue 9, pp. 595-9.
11. 47,XXX syndrome. *Genetics Home Reference*. January 2009. Disponível em: <http://ghr.nlm.nih.gov/condition/47xyy-syndrome>

AGRADECIMENTOS

A autora agradece a todos os médicos que participaram neste caso clínico.

ENDEREÇO PARA CORRESPONDÊNCIA

Sofia Pina Rodrigues
Rua da Vilarinha, nº355, moradia 32.
4100-514 Porto, Portugal
E-mail: sofiapinarodrigues@gmail.com

Recebido a 31.03.2014 | Aceite a 22.10.2014