

## Genes, crianças e pediatras

*Esmeralda Martins, Joaquim Cunha, Anabela Bandeira*

Criança do sexo feminino, 8 anos de idade observada por dor referida à coxa esquerda durante o sono, com despertar, e claudicação da marcha. Sem história de traumatismo, febre, perda ponderal ou suores nocturnos.

Ao exame objectivo apresentava um bom estado geral e mucosas coradas. Não eram evidentes exantemas, adenomegalias ou limitação da mobilidade da articulação coxo femural. A palpação abdominal evidenciou hepato-esplenomegalia (fígado 3-4 cm abaixo de rebordo costal direito na linha médio clavicular e baço 5 cm abaixo do rebordo costal direito), já detectada um mês antes.

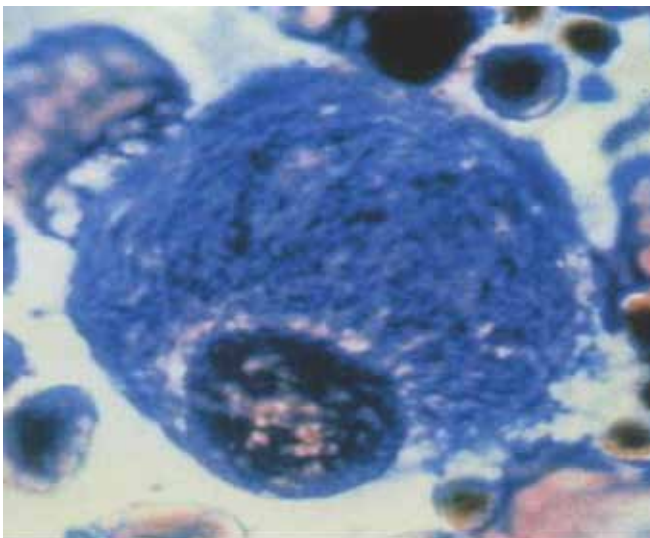
Dos exames complementares efectuados de salientar: anemia normocromica e normocitica (hemoglobina 10.9 gr/dL), trombocitopenia (plaquetas 89.000), esfregaço com anisocitose moderada, plaquetas macrocíticas e velocidade de sedimentação

de 31 mm. A bioquímica que incluiu função hepática, função renal, creatina kinase, ferritina e fosfatase alcalina foi normal assim como a radiografia da anca. A ecografia abdominal revelou fígado de dimensões aumentadas com áreas hiperecogéneas sugerindo infiltração esteatósica e baço aumentado mas homogéneo.

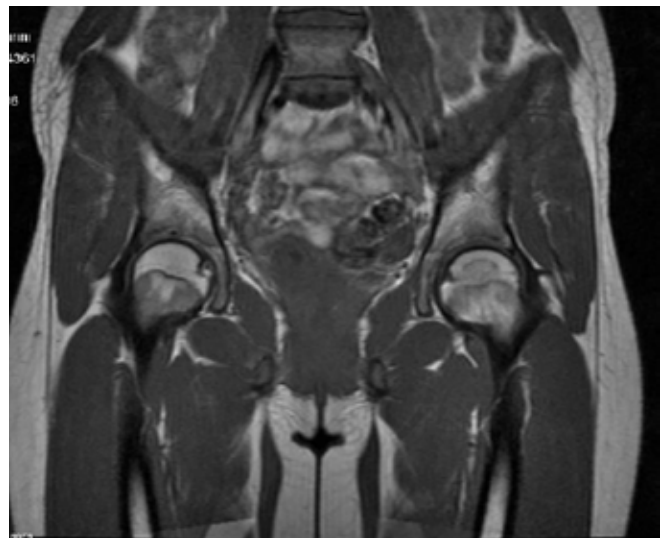
Perante este contexto clínico e analítico foi realizado um mielograma onde é de salientar a presença de macrófagos grandes, com aspecto mesenquimatoso, núcleo desviado e citoplasma enrugado (Fig 1).

A RMN óssea mostrou uma necrose asséptica da cabeça do fémur esquerdo (Fig 2).

Qual o seu diagnóstico?



**Figura 1** – macrófago com núcleo desviado e citoplasma com aspecto enrugado



**Figura 2** – Necrose asséptica da cabeça do fémur

Perante um quadro de anemia, trombocitopenia e hepatoesplenomegalia associadas a queixas de dor óssea, tem que se equacionar como hipótese de diagnóstico a doença de Gaucher.

A doença de Gaucher é causada pelo défice da enzima lisossomal glucocerebrosidase. É uma doença hereditária e tem transmissão autossómica recessiva estando o gene codificante (*GBA*) localizado no cromossoma 1q21.

A clínica observada deve-se à infiltração de macrófagos carregados de glicocerebrosídeos em vários órgãos nomeadamente nas vísceras, levando ao aparecimento de esplenomegalia (95% dos casos), hepatomegalia (70 a 80%) e na medula óssea que se traduz pelo aparecimento de citopenias, sobretudo anemia e trombocitopenia, osteopenia com dor óssea e risco de fractura, necrose avascular e crises ósseas. A infiltração pulmonar e cardíaca também pode ocorrer mas com menor frequência.

Perante uma clínica suspeita, o doseamento da beta-D-quitotriosidase, que está elevada na grande maioria dos doentes, pode permitir uma orientação diagnosticada. Nesta doente o doseamento sérico da quitotriosidase revelou uma elevação marcada, 24713 nmol/h/ml de plasma (normal 10 a 85).

O doseamento da glucocerebrosidase em leucócitos apresentava uma actividade diminuída de 0.8 nmol/h/mg de proteína (normal 2,8 a 19) permitindo o diagnóstico de Doença de Gaucher. O estudo do gene *GBA* revelou uma heterozigotia composta para as mutações N370S e L444P.

Nesta doente foi colocada a hipótese doença maligna da medula óssea, que é um dos diagnósticos diferenciais numa criança com esta clínica, e por este motivo foi efectuado o mielograma que viria a mostrar a presença de células de Gaucher. No entanto, embora o aspecto histológico dos macrófagos seja característico desta doença e possa ser um alerta de diagnóstico, a presença destas células não é um marcador específico imprescindível ao diagnóstico.

A forma de apresentação nesta criança permite a classificação em doença de Gaucher tipo I. Estão descritos outros 2 tipos de doença de Gaucher, o tipo II e o tipo III estes com doença neurológica concomitante.

O tratamento enzimático de substituição, que consiste no fornecimento por via endovenosa da enzima deficitária, é o indicado para a forma tipo I em idade pediátrica.

Após o diagnóstico é sempre importante fazer aconselhamento genético à família e informar sobre a possibilidade de um diagnóstico prenatal.

## RESUMO

Os autores descrevem o caso clínico de uma criança de 8 anos de idade observada por dor referida à coxa esquerda com despertar durante o sono e claudicação da marcha. A palpação abdominal evidenciou hepato-esplenomegalia.

Análiticamente: anemia normocromica e normocitica, trombocitopenia e velocidade de sedimentação aumentada. A radiografia da anca foi normal e a ecografia abdominal confirmou a hepatoesplenomegalia. O mielograma revelou a presença de neutrófilos grandes, com aspecto mesenquimatoso, núcleo desviado e citoplasma enrugado. A RMN óssea mostrou uma necrose asséptica da cabeça do fémur esquerdo. O doseamento da glucocerebrosidase em leucócitos permitiu o diagnóstico de Doença de Gaucher.

## ABSTRACT

The authors present the clinical case of an eight-year old girl presenting pain in the left thigh that awoke her and claudication. The abdominal palpation evidenced hepatoesplenomegaly. Analytically: normochromic and normocytic anemia, thrombocytopenia and increased sedimentation rate. The coxo femoral joint x-ray was normal and the abdominal ultrasound confirmed the hepatoesplenomegaly. Bone marrow examination revealed the presence of great neutrophils with mesenchymal aspect, deviated nucleus and wrinkled cytoplasm. Magnetic resonance imaging of the hip showed an aseptic necrosis of the head of left femur. The measurement of glucocerebrosidase activity in peripheral blood leukocytes confirmed Gaucher disease.

## REFERÊNCIAS BIBLIOGRÁFICAS

1. Vanier MT, Caillaud C. Gaucher Disease. In *Inborn Metabolic Diseases: diagnosis and treatment*. 5<sup>th</sup> Edition 2012, 552-559.
2. Villarrubia Espinosa J., Perez Calvo JJ., et al. Enfermedad de Gaucher. In *Enfermedades Metabólicas Hereditarias* 3<sup>th</sup> Edición 2012, 830- 845

Recebido a 29.10.2014 | Aceite a 5.12.2014