

Displasia de desenvolvimento da anca: na perspetiva do pediatra

Cátia Pereira^I, Marta Pinto^{II}, Francisco Sant'Anna^{III}

DEVELOPMENTAL DYSPLASIA OF THE HIP: IN THE PEDIATRICIAN VIEW

ABSTRACT

Introduction: Developmental dysplasia of the hip is a common disease and if not treated timely can evolve to hip arthrosis and arthroplasty.

Objective: The article attempts to review the terminology, epidemiology, risk factors, clinical presentation, complementary exams, treatment and prognosis of developmental dysplasia of the hip.

Development: Routine screening based on clinical findings and risk factors allows early diagnosis and referral to a pediatric orthopedic surgeon.

Conclusion: The early diagnosis of the developmental dysplasia of the hip is associated with less invasive and more effective treatments and a better prognosis.

Keywords: congenital hip dislocation; developmental dysplasia of the hip; Ortolani maneuver; Pavlik harness

RESUMO

Introdução: A displasia de desenvolvimento da anca é uma doença frequente que pode evoluir para artrose da anca com necessidade de artroplastia de substituição, quando não tratada atempadamente.

Objetivos: Os autores pretendem realizar uma breve revisão bibliográfica da terminologia, epidemiologia, fatores de risco, manifestações clínicas, exames complementares de diagnóstico, tratamento e prognóstico da displasia de desenvolvimento da anca.

Desenvolvimento: O seguimento de protocolos de rastreio baseados na observação clínica e na presença de fatores de risco permite o diagnóstico precoce e a referenciação atempada à consulta de ortopedia infantil.

Conclusão: A deteção precoce da displasia de desenvolvimento da anca está associada a tratamentos menos invasivos e mais eficazes e a melhor prognóstico.

Palavras-chave: aparelho de Pavlik; displasia de desenvolvimento da anca; luxação congénita da anca; manobra de Ortolani

Nascer e Crescer 2016; 25(4): 236-40

^I S. de Pediatria do Hospital de Santa Maria do Centro Hospitalar Lisboa Norte. 1649-035 Lisboa, Portugal.
catiamrpereira@gmail.com

^{II} S. de Pediatria do Hospital de Faro do Centro Hospitalar do Algarve. 8000-386 Faro, Portugal.
marta.albuquerque.pinto@gmail.com

^{III} S. de Ortopedia do Hospital Dona Estefânia do Centro Hospitalar Lisboa Central. 1169-045 Lisboa, Portugal.
fccsantanna@gmail.com

INTRODUÇÃO

A displasia de desenvolvimento da anca (DDA) consiste num espectro de alterações anatómicas que ocorrem a nível do acetábulo ou da cabeça do fémur e que condicionam instabilidade da anca.¹⁻⁷ A sua apresentação depende do grau de instabilidade articular e varia desde a displasia à luxação da articulação coxo-femural. Em 80% dos casos é unilateral e mais frequente na anca esquerda.^{5,8} Quando não tratada, a DDA frequentemente evolui para artrose da anca, com necessidade de artroplastia de substituição, sendo responsável por 25% dos casos de artroplastia de substituição antes dos 40 anos de idade.^{9,10} De facto, trata-se de uma doença comum, cujo diagnóstico por vezes tardio está associado a elevada morbidade, pelo que o seguimento de protocolos de rastreio aliado a uma elevada suspeição clínica são fundamentais.^{6,9}

Os autores pretendem realizar uma breve revisão bibliográfica da terminologia, epidemiologia, fatores de risco, apresentação clínica, meios complementares de diagnóstico, indicações para referência à consulta de ortopedia infantil, tratamento e prognóstico da DDA.

TERMINOLOGIA

O termo luxação congénita da anca é utilizado desde o tempo de Hipócrates.⁷ No entanto, atualmente é preferível a designação displasia de desenvolvimento da anca, porque este termo engloba uma grande espectro de alterações da anca que podem ser congénitas ou desenvolver-se mais tarde durante a infância e em que nem sempre a luxação está presente.^{1,4,5} De facto, o termo luxação refere-se à perda de contacto entre a cabeça do fémur e o acetábulo, enquanto que o termo displasia consiste na presença de alterações anatómicas a nível do acetábulo ou da cabeça do fémur.⁵

EPIDEMIOLOGIA

A incidência da DDA depende da definição, dos critérios de diagnóstico e da idade. Estima-se que a displasia da anca atinja entre um a dois em cada 1000 recém-nascidos. Estudos baseados em rastreios ecográficos sugerem que 40% dos recém-nascidos apresentam instabilidade da anca, mas 90% destes casos resolvem até às seis semanas sem necessidade de tratamento.⁵

RASTREIO DA DISPLASIA DE DESENVOLVIMENTO DA ANCA

Os protocolos de rastreio da DDA têm como objetivo o diagnóstico precoce associado a tratamentos menos invasivos e mais eficazes e a um melhor prognóstico.^{4,8,11,12}

No protocolo da Sociedade Portuguesa de Ortopedia e Traumatologia (SPOT), o rastreio baseia-se na avaliação de fatores de risco e na presença de instabilidade da anca à observação e deve ser realizado em todas as consultas de vigilância de saúde infantil cuja periodicidade se encontra definida no Programa Nacional de Saúde Infantil e Juvenil, publicado na Norma da Direção Geral de Saúde número 10/2013, bem como durante exames de saúde oportunistas realizados em situação de doença aguda, desde o nascimento até à idade da marcha.¹³⁻¹⁴ Na presença de um dos anteriores, devem ser realizados exames

complementares que confirmem ou excluam o diagnóstico, ou caso se justifique, referenciar de imediato à consulta de ortopedia infantil.¹¹⁻¹³

FATORES DE RISCO

A etiologia não se encontra definida, mas a hipótese de uma patogénese multifatorial é aceite universalmente.^{1,7}

Os fatores de risco para a doença incluem fatores endógenos, como o sexo e a história familiar, e fatores exógenos, relacionados com limitação da mobilidade intrauterina e associados ao posicionamento intrauterino e pós-natal.

A incidência da DDA é duas a cinco vezes superior no sexo feminino, constatando-se que cerca de 80% das crianças com DDA são raparigas.^{5,7,15-17} Pensa-se que apresentem maior suscetibilidade à ação da relaxina, uma hormona materna que atravessa a placenta e induz laxidão ligamentar transitória.^{1,9,17}

Acredita-se também haver uma predisposição genética.^{5,7} Na presença de história familiar, o risco absoluto de DDA é 4,4% nas raparigas e 0,9% nos rapazes.⁵

A apresentação pélvica está presente em 20% das crianças com a doença.⁹ Neste caso, o risco absoluto de DDA é 12% nas raparigas e 2,6% nos rapazes.⁵ Outras situações também associadas a limitação da mobilidade intrauterina e que condicionam maior risco para a doença são o oligohidrâmnio e uma primeira gestação.^{1,5,7-9,17}

O torcicolo congénito, a plagiocefalia e o metatarsus adductus (associados a posições intrauterinas anómalas) são mais frequentes nas crianças com DDA.^{5,7} O torcicolo congénito está presente em 14-20% das crianças com DDA e o metatarsus adductus em 1,5-10%.⁹

A posição pós-natal também parece ser relevante. Após o nascimento, a extensão e adução forçadas dos membros inferiores foram associadas a maior incidência da doença.^{1,5,9} Por outro lado, o transporte das crianças à cintura com os membros inferiores em abdução, à semelhança do que se verifica nas culturas africanas, parece ser um fator protetor.^{7,9}

Apesar destes fatores estarem associados à doença, a maioria das crianças com DDA não apresenta nenhum dos fatores de risco referidos e a maioria das crianças com fatores de risco não tem a doença.^{2,5,9}

SEMILOGIA CLÍNICA

Os sinais clínicos que podem estar presentes na DDA dependem da idade da criança.^{8,11,17} A pesquisa de sinais de instabilidade da anca deve ser realizada a todos os recém-nascidos.⁸ Abaixo dos três meses, a estabilidade da anca deve ser avaliada com as manobras de Barlow e Ortolani; o sinal de Galeazzi e o teste de Klisic também podem ser úteis.¹¹ Geralmente, as manobras de Barlow e Ortolani deixam de ser positivas a partir da segunda ou terceira semanas de vida, pelo que a sua ausência não permite excluir a doença.^{9,11} A partir dos três meses, os melhores indicadores da doença são a limitação da abdução das ancas, a dismetria dos membros, o sinal de Galeazzi e o teste de Klisic.^{8,11,17} Após a aquisição da marcha, pode observar-se claudicação, por marcha de Trendelenburg associada a fraque-

za dos músculos abdutores com queda da bacia para o lado oposto do membro afetado.^{9,17} A hiperlordose é também um sinal clássico, podendo existir outros sinais de suspeita como dismetria dos membros ou associação com genu valgum.^{9,11}

A manobra de Barlow consiste na adução e deslocação posterior da anca; a manobra é positiva quando se sente um ressalto, sinal de luxação da anca. A manobra de Ortolani realiza-se fazendo abdução e deslocação anterior da anca; a deteção de um ressalto significa que a manobra é positiva e permite reduzir uma anca que se encontrava luxada.^{1,8,9,11,17} A sensação de luxação ou redução da anca é diferente dos “cliques” da anca geralmente associados a laxidão ligamentar e que não são sugestivos de DDA.^{8,9,11} As manobras devem ser realizadas delicadamente em cada um dos membros em separado, sem fralda, com o recém-nascido ou lactente tranquilo e num ambiente aquecido.^{1,9,17} Quando positivas em simultâneo, estas manobras têm uma especificidade para o diagnóstico de 98-99% e uma sensibilidade de 87-99%.¹²

O sinal de Galeazzi é realizado fazendo a flexão das ancas e dos joelhos, com os pés colocados ao mesmo nível em oposição às nádegas, lado a lado. Quando os joelhos não se encontram à mesma altura, o sinal é positivo e reflete dismetria dos membros. Este sinal não é específico da DDA, mas pode ser útil para o diagnóstico.^{11,17}

O teste de Klisic consiste em colocar o dedo indicador na espinha ilíaca ântero-superior e o dedo médio sobre o grande trocânter. Numa criança sem DDA, uma linha imaginária entre estes pontos passa através ou por cima do umbigo. Quando essa linha imaginária passa abaixo do umbigo, o sinal é positivo e sugestivo de DDA. Este sinal pode ser particularmente útil na presença de luxação bilateral quando a abdução é simétrica e o sinal de Galeazzi negativo.¹¹

A assimetria das pregas cutâneas a nível da região inguinal e glútea é um indicador sensível; no entanto, encontra-se presente em 24% das crianças sem a doença.^{8,9,11}

Nos casos bilaterais, pela ausência de assimetria, o diagnóstico pode ser mais difícil. O sinal de Galeazzi, a assimetria das pregas e a dismetria dos membros podem estar ausentes nestes casos, pelo que a sua ausência não exclui a doença.^{9,11} No entanto, a hiperlordose pode ser útil para o diagnóstico.¹¹

EXAMES COMPLEMENTARES DE DIAGNÓSTICO

Na presença de fatores de risco ou de instabilidade da anca à observação, devem ser requisitados exames complementares que permitam confirmar ou excluir a DDA.¹¹

A ecografia é o exame de eleição até aos quatro a seis meses.^{4,8} Avalia a morfologia e a estabilidade da anca, no entanto, requer treino e experiência para uma correta interpretação dos resultados.^{11,17} Nos anos 80, Reinhard Graf desenvolveu uma técnica de rastreio ecográfico e propôs uma classificação para a DDA.^{3,6}

O rastreio ecográfico de todos os recém-nascidos, ainda preconizado em alguns países, é controverso e está atualmente desaconselhado pela Academia Americana de Pediatria pelo risco de falsos positivos associados a tratamentos ortopédicos desnecessários e eventuais complicações.^{7,8,10,12,17}

Após os quatro a seis meses deve ser pedida a radiografia da bacia, em incidência ântero-posterior, com as ancas em posição neutra.^{9,11,17} Para a sua interpretação podem ser úteis as linhas de Perkins (linha vertical traçada no bordo externo do acetábulo) e Hilgenreiner (linha horizontal traçada através do centro de cartilagem trirradiada) (Figura 1).^{9,17} A interseção destas três linhas define quatro quadrantes e o núcleo de ossificação da cabeça do fémur encontra-se normalmente localizado no quadrante ínfero-interno.^{1,17} O índice acetabular é definido pelo ângulo formado pela junção da linha de Hilgenreiner e de uma linha traçada ao longo da superfície do acetábulo.¹ O limite superior do normal são 27 graus.¹⁸ Os achados compatíveis com DDA incluem: núcleos de ossificação femural posicionados no quadrante súpero-externo, aumento do índice acetabular e atraso na ossificação do núcleo do lado envolvido.¹¹ No caso do núcleo de ossificação femural não ser ainda visível, a linha de Shenton (que segue do colo do fémur até ao púbis) pode ser útil. Nos casos de DDA, esta linha está interrompida.^{9,17}

Outros exames de imagem, como a tomografia computadorizada, a ressonância magnética e a artrografia, não sendo úteis para o diagnóstico, têm o seu papel na avaliação do sucesso da redução realizada com tratamento cirúrgico.¹¹

De acordo com as recomendações da SPOT, na presença de história familiar, apresentação pélvica, história de oligohidrâmnios, deformidades congénitas do pé, torcicolo congénito e assimetria das pregas está indicada a realização de ecografia das ancas às seis semanas de vida.¹³ No entanto, uma ecografia normal não exclui a doença, pelo que deve manter-se a vigilância periódica nas consultas de saúde infantil.¹¹ Na presença de sinais de instabilidade da anca à observação deve ser realizada ecografia das ancas até aos quatro meses de idade e radiografia da bacia se a criança tiver idade superior a quatro meses.¹³

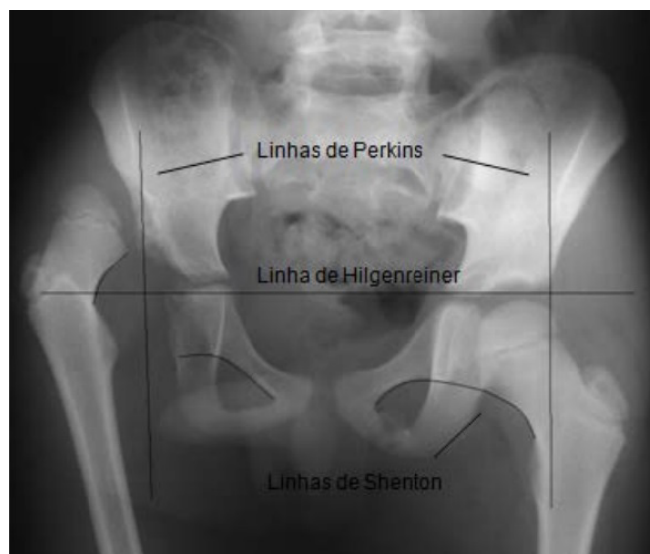


Figura 1 - Radiografia da bacia com displasia de desenvolvimento da anca à direita.

REFERENCIAÇÃO

Os critérios de referenciação a uma consulta de ortopedia infantil incluem:

- Instabilidade ou luxação da anca ao exame físico, com manobras de Ortolani ou Barlow positivas, observadas em qualquer idade;^{2,8,19}
- Limitação ou assimetria na abdução da anca ou encurtamento do fémur, com sinal de Galeazzi positivo;¹⁹
- Marcha de Tredelenburg, dismetria dos membros inferiores ou hiperlordose lombar;¹⁹
- Sinais sugestivos de DDA na ecografia das ancas ou na radiografia da bacia.¹⁹

TRATAMENTO

O tratamento consiste em manter a redução da cabeça do fémur, dentro do acetábulo, com o objetivo de promover o desenvolvimento da cabeça do fémur e do acetábulo.^{1,12,19}

Abaixo dos seis meses, está recomendado o tratamento com aparelhos de abdução das ancas.^{2,9,19} O aparelho de Pavlik é o usado mais frequentemente, permitindo a redução em 95% das crianças tratadas antes dos seis meses de idade. O aparelho deve ser colocado por um ortopedista infantil, a fim de evitar complicações.¹⁹ A duração do tratamento depende da idade da criança e da gravidade da doença.² A utilização de fralda dupla ou tripla, preconizada no passado, não se encontra recomendada atualmente.^{2,8,12}

Na impossibilidade de reduzir a anca com ortótese, porque este tratamento falhou ou porque a criança é mais velha, esta pode ser tratada por tração e aparelho gessado, ou tenotomias e aparelho gessado.^{1,19} Após os dezoito meses de idade ou na falência dos tratamentos anteriores, está indicada a redução cruenta da anca.^{16,19}

FOLLOW-UP E COMPLICAÇÕES

As crianças tratadas para DDA devem realizar radiografias da bacia seriadas para avaliar o desenvolvimento da anca e a presença de complicações ou sequelas.^{17,19} O tempo de seguimento depende da idade à data do diagnóstico, da gravidade da doença e do sucesso do tratamento.¹⁹

As complicações incluem necrose avascular da cabeça do fémur e displasia residual.^{17,19-21}

A necrose avascular é a complicação mais grave e resulta de pressão excessiva sobre a cabeça do fémur durante a redução da articulação coxo-femural.^{1,19} A sua incidência, varia de zero a 16%, de acordo com a sua definição, a idade e a gravidade à data de início do tratamento e o tempo de seguimento.^{3,19}

A displasia residual é pouco frequente, contudo tende a aumentar a partir dos seis meses de idade.^{1,16} A sua gravidade é definida de acordo com o índice acetabular,¹ estando recomendada a realização de radiografias da bacia seriadas.^{1,19} Geralmente, verifica-se resolução da displasia até aos 18 meses; quando persiste aos três ou quatro anos, está recomendado o tratamento cirúrgico.¹⁹

CONCLUSÃO

Para o diagnóstico precoce da DDA é fundamental que todos os pediatras conheçam os fatores de risco associados à doença e que realizem o exame físico das ancas em todas as consultas de vigilância de saúde infantil, desde o nascimento até à idade de aquisição da marcha. Pela gravidade das complicações associadas ao atraso do tratamento, a referenciação a uma consulta de ortopedia infantil é de caráter urgente.

O seguimento de protocolos de rastreio permite a deteção precoce da doença, o tratamento atempado e, por conseguinte, um melhor prognóstico, sendo fundamental manter uma elevada suspeição clínica até à sua exclusão definitiva.

REFERÊNCIAS BIBLIOGRÁFICAS

1. Noordin S, Umer M, Hafeez K, Nawaz H. Developmental dysplasia of the hip. *Orthop Rev (Pavia)* 2010; 23: 2:e19. doi:10.4081/or.2010.e19.
2. Gelfer P, Kennedy K. Developmental Dysplasia of the Hip. *J Pediatr Health Care* 2008; 22: 318-22.
3. Gulati V, Eseonu K, Sayani J, Ismail N, Uzoigwe C, Choudhury MZ, *et al.* Developmental dysplasia of the hip in the newborn: A systematic review. *World J Orthop* 2013; 4: 32-41. doi:10.5312/wjo.v4.i2.32.
4. Rhodes A, Clarke N. A review of environmental factors implicated in human developmental dysplasia of the hip. *J Child Orthop* 2014; 8: 375-9. doi:10.1007/s11832-014-0615-y.
5. Rosenfeld SB. Developmental dysplasia of the hip: Epidemiology and pathogenesis. In: UpToDate, Post TW (Ed), UpToDate, Waltham, MA. (Acedido em 15 de Julho de 2015). Disponível em: <http://www.uptodate.com>.
6. Sewell MD, Eastwood DM. Screening and treatment in developmental dysplasia of the hip - where do we go from here? *Int Orthop* 2011; 35: 1359-67. doi:10.1007/s00264-011-1257-z.
7. Tamai J. Developmental Dysplasia of the Hip. Acedido em 19 de Julho de 2015. Disponível em: <http://emedicine.medscape.com/article/1248135-overview>.
8. Clinical Practice Guideline: Early Detection of Developmental Dysplasia of the Hip. *Pediatrics* 2000; 105: 896-905.
9. Sant'Anna F. Doença displásica da anca – conceitos básicos e orientações em Medicina Geral e Familiar. *Rev Port Clin Geral* 2009; 25: 1-5.
10. Omeroglu H. Use of ultrasonography in developmental dysplasia of the hip. *J Child Orthop* 2014; 8: 105-13. doi:10.1007/s11832-014-0561-8.
11. Rosenfeld SB. Developmental dysplasia of the hip: Clinical features and diagnosis. In: UpToDate, Post TW (Ed), UpToDate, Waltham, MA. (Acedido em 15 de Julho de 2015). Disponível em: <http://www.uptodate.com>.
12. Gomes S, Antunes S, Diamantino C, Pinheiro A, Nabais I, Mendes MJ *et al.* Displasia de desenvolvimento da anca: seis anos de rastreio ecográfico a crianças de risco. *Nascer e Crescer* 2012; 21: 226-9.

13. Protocolo de Rastreio da DDA. Sociedade Portuguesa de Ortopedia e Traumatologia. (Acedido em 19 de Julho de 2015). Disponível em: <http://www.spot.pt/seccoes/ortopediainfantil.aspx>.
14. Programa Nacional de Saúde Infantil e Juvenil. Norma da Direção Geral da Saúde 010/2013. (Acedido em 30 de Junho de 2016). Disponível em: http://www.spp.pt/UserFiles/file/EVIDENCIAS%20EM%20PEDIATRIA/DGS_010_2013-05.2013.pdf.
15. Neonatal Orthopaedics: Developmental dysplasia of the hip (DDH or CDH). In: Hutson JM, I O' Brien M, Beasley SW, Teague WJ, King SK, editors. Jones' Clinical Paediatric Surgery. 17th ed. Oxford, UK: John Wiley & Sons; 2015: 259-61.
16. Kelly DM. Congenital and Developmental Anomalies of the Hip and Pelvis. In: Canale ST, Beaty JH, editors. Campbell's Operative Orthopaedics. 22th ed. Philadelphia: Elsevier Saunders; 2013: 1079-112.
17. Kotlarsky P, Haber R, Bialik V, Eidelman M. Developmental dysplasia of the hip: What has changed in the last 20 years? World J Orthop 2015; 6: 886-901. doi:10.5312/wjo.v6.i11.886
18. Norton KI, Polin SAM. Imaging in Developmental Dysplasia of the Hip. (Acedido em 23 de Janeiro de 2016). Disponível em: <http://emedicine.medscape.com/article/408225-overview>.
19. Rosenfeld SB. Developmental dysplasia of the hip: Treatment and outcome. In: UpToDate, Post TW (Ed), UpToDate, Waltham, MA. (Acedido em 15 de Julho de 2015). Disponível em: <http://www.uptodate.com>.
20. Judd J, Clarke N. Treatment and prevention of hip dysplasia in infants and young children. Early Human Development 2014; 90: 731-4. doi: <http://dx.doi.org/10.1016/j.earlhumdev.2014.08.011>.
21. Bin K, Laville JM, Salmeron F. Developmental dysplasia of the hip in neonates: Evolution of acetabular dysplasia after hip stabilization by brief Pavlik harness treatment. Orthopaedics & Traumatology: Surgery & Research 2014; 100: 357-61. doi: <http://dx.doi.org/10.1016/j.otsr.2014.03.017>.

ENDEREÇO PARA CORRESPONDÊNCIA

Cátia Pereira
Serviço de Pediatria
Hospital Santa Maria
Centro Hospitalar Lisboa Norte
Av. Prof. Egas Moniz,
1649-035 Lisboa
Email: catiamrpereira@gmail.com

Recebido a 03.03.2016 | Aceite a 04.10.2016