

Caso Clínico

Case Report

Luís Coentrão¹
Jorge Oliveira²

Embolia séptica pulmonar – A propósito de um caso clínico

Septic pulmonary embolism – Case report

Recebido para publicação/received for publication: 08.03.12

Aceite para publicação/accepted for publication: 08.06.17

Resumo

A embolia séptica pulmonar (ESP) é frequentemente a apresentação clínica de variadas doenças de etiologia infecciosa, por vezes subdiagnosticadas na prática clínica. Esta entidade foi descrita há cerca de 30 anos, quase sempre associada a toxicod dependentes com endocardite infecciosa da válvula tricúspide. Ao longo das últimas três décadas, a epidemiologia desta síndrome sofreu alterações relevantes. No entanto, carece a existência na literatura de critérios de diagnóstico de ESP validados. Os autores apresentam um caso clínico de endocardite infecciosa da válvula tricúspide em toxicod dependente, cuja forma de apresentação foi a ESP. O doente apresentava sintomas constitucionais

Abstract

SPE is a rare syndrome, although a frequent clinical presentation of several disorders, many times misdiagnosed in medical practice. It was described 30 years ago, almost always associated with intravenous drug abuse. Recent reports indicate that the epidemiology of patients with septic pulmonary embolism has changed over the past 30 years. We report a case of septic pulmonary embolism associated with tricuspid valve endocarditis. The patient had a personal history of intravenous drug abuse. The chief complaints were fever, anorexia and weight loss for 30 days. A chest radiograph revealed multiple pulmonary infiltrates in the lower third of the right lung.

¹ Interno do Internato Complementar de Nefrologia

² Assistente Hospitalar de Medicina Interna

Hospital S. João, Porto, Serviço de Medicina Interna (Director: Professor Doutor Paulo Bettencourt)

Correspondência:

Luís Coentrão

e-mail: luis_coentrao@yahoo.com

Faculdade de Medicina da Universidade do Porto, Instituto de Farmacologia e Terapêutica

Al. Prof. Hernâni Monteiro

4200-319 Porto.

e febre com um mês de evolução. A radiografia de tórax (RXT) apresentava múltiplos infiltrados alveolares no terço inferior do campo pulmonar direito. O diagnóstico inicial foi pneumonia da comunidade, persistente. O ecocardiograma transtorácico revelou a presença de uma vegetação na válvula tricúspide. Foi isolada em hemoculturas espécie de *Staphylococcus aureus* metilino-sensível. O doente realizou antibioterapia dirigida com sucesso terapêutico.

Perante estes achados clínicos e após revisão da literatura, os autores propõem critérios de diagnóstico de ESP.

Rev Port Pneumol 2008; XIV (6): 881-885

Palavras-chave: Embolia séptica pulmonar, endocardite infecciosa, infiltrados pulmonares.

Antimicrobial agents were instituted in order to treat pneumonia, with no success. Blood cultures were positive for methicilin-susceptible *Staphylococcus aureus*. Transthoracic ecocardiography revealed a vegetation in the tricuspid valve. Oriented antimicrobial therapy was introduced, successfully. We have reviewed the literature, suggesting thereafter diagnostic criteria for septic pulmonary embolism.

Rev Port Pneumol 2008; XIV (6): 881-885

Key-words: Septic pulmonary embolism, infectious endocarditis, pulmonary infiltrates.

Siglas

ESP = embolia séptica pulmonar;

RXT = radiografia de tórax;

TC = tomografia computadorizada.

Introdução

A embolia séptica pulmonar (ESP), um tipo de embolia pulmonar não trombótica, tem como causa subjacente a presença de flebite séptica (aglomerado de material purulento e trombos de fibrina) no local primário de infeção¹.

A ESP é uma síndrome rara, de difícil diagnóstico e, caso seja ignorada, de prognóstico reservado. Duas razões poderão explicar este facto: por um lado, os clínicos estão pouco familiarizados com esta síndrome; por outro lado, a apresentação clínico-radiológica é inespecífica². Em geral, os

doentes apresentam sintomas constitucionais, febre prolongada, tosse e, ocasionalmente, hemoptises. A radiografia de tórax (RXT) é crucial para corroborar a hipótese diagnóstica de ESP; no entanto, isolada de um contexto clínico adequado, é insuficiente para realizar o diagnóstico definitivo. O tratamento e prognóstico desta afecção estão estritamente correlacionados com a severidade e controlo da doença primária, uma vez que, ao contrário da pneumonia, as manifestações pulmonares são secundárias a uma doença subjacente¹.

Os autores descrevem um caso clínico de ESP em toxicodependente, com endocardite infecciosa da válvula tricúspide, subdiagnosticada durante um mês de investigação clínica. Perante os achados clínicos e após revisão da literatura, os autores propõem critérios de diagnóstico de ESP.

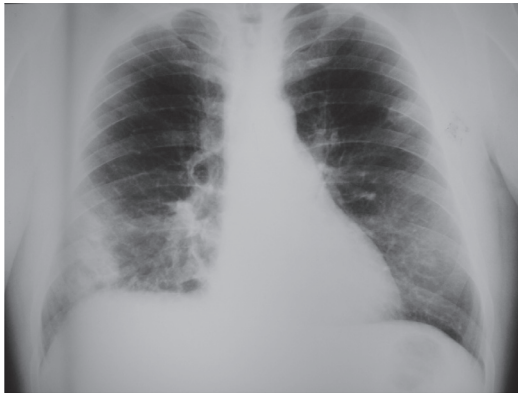


Fig. 1 – RXT anteroposterior, com evidentes infiltrados alveolares no terço inferior do campo pulmonar direito

Caso clínico

Homem de 44 anos, toxicod dependente (heroína e cocaína injectáveis), VIH negativo, VHC positivo, que recorreu ao serviço de urgência do nosso hospital por febre persistente, tosse, anorexia e perda de peso com cerca de 30 dias de evolução. No mês prévio à observação, o doente realizou uma radiografia de tórax (RXT) que revelou múltiplos infiltrados alveolares no terço inferior do campo pulmonar direito (Fig. 1). Os achados laboratoriais apresentaram leucocitose (15,310/uL) e proteína C reactiva de 146,7mg/L. Interpretada esta situação como pneumonia da comunidade, iniciou terapêutica com claritromicina e amoxicilina-ácido clavulânico, sem sucesso. Por persistência dos sintomas, o doente recorreu novamente ao serviço de urgência hospitalar. Ao exame objectivo mostrava-se febril (39°C) mas sem outras alterações de relevo, nomeadamente na auscultação cardiopulmonar. Analiticamente: gasometria arterial com pH=7.44, PaO₂=100mmHg e PaCO₂=37mmHg, leucocitose (12,500/uL, com 75% neutrófilos e 25% linfócitos) e proteína C reactiva de 143mg/L. A RXT revelou múltiplos infiltrados alveolares no terço inferior do

campo pulmonar direito (Fig. 1). O doente foi internado no serviço de medicina interna com o diagnóstico de pneumonia da comunidade, persistente. Reiniciou antibioterapia com ceftriaxone e azitromicina. Ao terceiro dia de internamento as hemoculturas demonstraram a presença de *Staphylococcus aureus* meticilino-sensível. Realizou de imediato um ecocardiograma transtorácico, no qual se constatou a presença de uma vegetação 20mm×20mm na válvula tricúspide e insuficiência severa desta válvula, sem evidência de disfunção ventricular. Suspendeu a antibioterapia prévia, tendo iniciado flucloxacilina (durante 5 semanas) e gentamicina (durante 5 dias). O doente ficou apirético após 2 dias de terapêutica, tendo permanecido assintomático desde então. A proteína C reactiva normalizou e a RXT apresentou regressão progressiva dos infiltrados pulmonares (Fig. 2). As hemoculturas foram persistentemente negativas desde então. O ecocardiograma transtorácico, após quatro se-

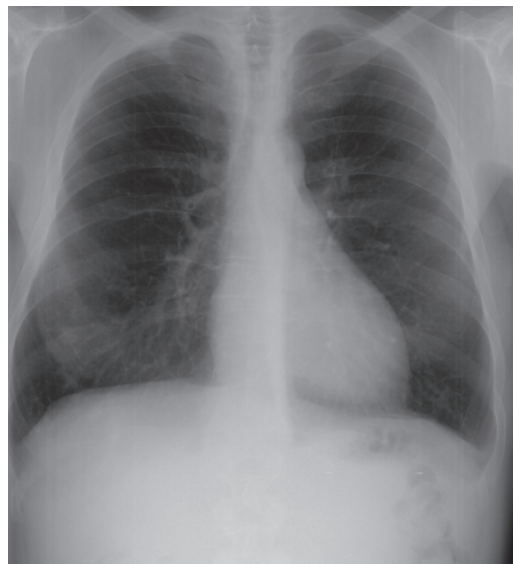

Fig. 2 – RXT anteroposterior, quatro semanas após antibioterapia, demonstrando a resolução dos infiltrados alveolares presentes no terço inferior do campo pulmonar direito

manas de antibioterapia, era sobreponível ao previamente efectuado. Perante este quadro clínico foi realizado o diagnóstico de ESP associada a endocardite infecciosa da válvula tricúspide em toxicodependente.

Discussão

Historicamente, a ESP está intimamente associada a vários factores de risco: consumo de estupefacientes injectáveis, tromboflebite séptica e processos supurativos da cabeça e pescoço^{2,3}. Nos últimos 30 anos a epidemiologia e o prognóstico desta afecção tem sofrido progressivas alterações, tendo assumido um papel relevante o uso de cateteres intravasculares e a instituição precoce de antibioterapia eficaz⁴. No entanto, poucos estudos têm sido publicados nas últimas três décadas, facto este responsável pela ausência de critérios de diagnóstico clinicoradiológicos de ESP documentados e validados.

Em 1983, Julander⁵ sugeriu uma tríade patognomónica de endocardite infecciosa da válvula tricúspide – toxicodependência (drogas injectáveis), bacteriemia por *Staphylococcus aureus* e ESP.

Em 2000, Lockhart⁶ publicou uma revisão de TC torácicas sugestivas de ESP. Os achados radiológicos mais frequentes apontavam: múltiplos nódulos periféricos, sinal em *feeding vessel*, cavitações, extensão da lesão ao espaço pleural e broncograma aéreo intranodular.

Em 2005, Cook⁴, e em 2006, Seun Joon Lee¹, publicaram dois estudos retrospectivos incluindo, respectivamente, 14 e 21 doentes com ESP. Febre foi o sintoma mais frequente. A duração média dos sintomas, prévia ao diagnóstico, foi, respectivamente, 18 e 10 dias. Os focos sépticos mais frequentemente associados foram, respectivamente, a síndrome de Lemiérre e a endocardite infecciosa. Os agentes mais frequentemente

isolados foram espécies do género *Staphylococcus* no primeiro caso e a *Klebsiella pneumoniae* no segundo. Na RXT, o achado mais frequente mostrava opacidades nodulares inespecíficas. A TC torácica forneceu informações mais específicas, embora não patognomónicas de ESP, tendo sido as mais frequentes: opacidades nodulares bilaterais, cavitações e lesões em *feeding vessel*. Seung Joon Lee¹ sugere ainda a possibilidade de realizar o diagnóstico de ESP através da TC torácica (apesar da ausência de critérios patognomónicos) em contexto clínico apropriado. De facto, Nafaguchi⁷ publicou, em 2006, um caso clínico de ESP sem foco séptico isolado. O autor baseou-se em três critérios para realizar o diagnóstico de ESP: critérios clínicos (dispneia e toracalgia), microbiológicos (hemoculturas positivas para *Staphylococcus aureus*) e radiológicos (imagem sugestiva de ESP na TC torácica).

Tipicamente, o diagnóstico de ESP é sugerido pela evidência clinicoradiológica de infecção num doente com factores de risco predisponentes. Vários factores de risco têm sido descritos na literatura nas últimas décadas: periodontite⁸, consumo de estupefacientes injectáveis^{5,9}, *piercing* na orelha¹⁰, abortos prévios², fístulas arteriovenosas e acessos vasculares protésicos em doentes insuficientes renais em hemodiálise¹¹, cateteres venosos centrais, portador de *pacemaker* e prótese valvular cardíaca mecânica⁴. De igual modo, vários focos primários de infecção estão descritos na literatura disponível: síndrome de Lemiérre⁴, abscesso dentário⁸, *right-sided endocarditis*^{5,9}, infecção de *pacemaker*⁴, infecção documentada de cateter venoso central⁴, infecção documentada de fístulas arteriovenosas e acessos vasculares protésicos em doentes insuficientes renais em hemodiálise¹¹, celulite¹, artrite séptica¹, abscesso orbitário e sinusite¹², abscesso perianal¹, pielonefrite¹³, abscesso hepático¹⁴ e aborto séptico². Em 2007,

Kwon¹⁵ publicou um estudo retrospectivo incluindo 16 doentes com ESP documentada, com o objectivo de correlacionar o tipo de lesão descrita na TC torácica e o microrganismo responsável pelo quadro clínico. Conclui que a observação sistematizada da TC torácica pode orientar a terapêutica antimicrobiana empírica.

Com base nestes dados, propomos vários critérios de diagnóstico de ESP. “Diagnóstico provável” de ESP – febre recorrente ou persistente após terapêutica antimicrobiana, e RXT com opacidades e factor de risco predisponente. Perante um diagnóstico provável de ESP, a presença de foco séptico documentado ou achados na TC torácica sugestivos de ESP são suficientes para realizar o “diagnóstico definitivo” de ESP. Contudo, serão necessários estudos retrospectivos e prospectivos para validação dos critérios de diagnóstico aqui sugeridos.

Conclusão

A ESP, tal como o tromboembolismo pulmonar, é frequentemente um diagnóstico de exclusão, muitas vezes confundida com uma pneumonia da comunidade ou nosocomial, persistente. Em ambos os casos, a história clínica é peça fundamental para colocarmos essa hipótese diagnóstica. A sua presença é indicadora de doença infecciosa subjacente de um foco séptico não documentado, para o qual deveremos montar uma estratégia diagnóstica agressiva e sistematizada. Assim sendo, a existência de critérios clínicos de ESP, documentados e validados, é fundamental.

Bibliografia

1. Seung-Joon Lee, *et al.*, Septic pulmonary embolism in Korea: Microbiology, clinico-radiologic features, and

treatment outcome, *Journal of Infection* 2007; 54: 230-4.

2. Griffith GL, Maull KI, Sachatello CR. Septic pulmonary embolization. *Surg Gynecol Obstet* 1977; 144: 105-8.

3. MacMillan JC, Milstein SH, Samson PC. Clinical spectrum of septic pulmonary embolism and infarction. *J Thorac Cardiovasc Surg* 1978; 75:670-9.

4. Rachel J Cook, *et al.* Septic pulmonary embolism, presenting features and clinical course of 14 patients. *Chest* 2005; 128:162-6.

5. Julander I, *et al.* Intravenous drug addiction-staphylococcal septicaemia- pulmonary embolism: a triad pathognomonic for tricuspid valve endocarditis? *Scandinavian Journal of Infectious Diseases* 1983; 15(3): 257-65.

6. Lockhart PB. The risk of endocarditis in dental practice. *Periodontol* 2000; 23:127-35.

7. Nafaguchi M, *et al.* A young adult patient with septic pulmonary emboli of undetermined origin, *The Kurume Medical Journal* 2006; 53:99-101.

8. Shiota Y, *et al.* Septic pulmonary embolism associated with periodontal disease: reports of two cases and review of the literature. *Chest* 2002; 121:652-4.

9. Burns J, Hogg K, Hillis W, Dunn F. Endocarditis in intravenous drug abusers with staphylococcal septicaemia *Br Heart J* 1989; 61:356-7.

10. Ales Kovaric, *et al.* Infective endocarditis of the tricuspid valve caused by *Staphylococcus aureus* after ear piercing, *Scandinavian Journal of Infectious Diseases* 2007; 39(3):266-8.

11. Martin Brueck, *et al.* Infective tricuspid valve endocarditis with septic pulmonary emboli due to puncture of an endogenous arteriovenous fistula in a chronic hemodialysis patient. *J Infect* 2003; 46(3):188-91.

12. Verb SP, Black EH. Septic pulmonary embolism associated with orbital abscess and sinusitis, *Ophthal Plast Reconstr Surg* 2007; 23(2):165-7.

13. Laissy JP, Fernandez P, Rouvière O. Pyelonephritis complicated by suppurative thrombosis of the renal vein, with septic pulmonary embolism *J Radiol* 2007; 88(7-8, pt. 1):1003-6.

14. Zenda T, *et al.* Septic pulmonary emboli secondary to pyogenic liver abscess in a diabetic patient. *Internal Medicine* 1995; 34:42-5.