

À descoberta de quem sou: um caso clínico



Cristina Pais,¹ Diana P. Coelho,¹ Rosa de Pinho²

RESUMO

Introdução: A identidade de género de um indivíduo reflete um sentimento profundo e experimentado do seu próprio género. Nos últimos anos assistimos a um aumento significativo de relatos de incongruência de género, tornando-se fundamental a atualização dos profissionais de saúde nesta temática. Assim, pretende-se relembrar os critérios de identificação precoce da incongruência de género e de acompanhamento adequado pelo médico de família.

Descrição do caso: Relata-se o caso de uma adolescente de 14 anos, com excesso de peso, trazida à consulta pela mãe, por preocupação com baixa autoestima e isolamento. Na consulta destacam-se múltiplos erros alimentares e sentimentos de tristeza, por considerar ser **género fluído** e tal não ser aceite pela família. Foram aconselhadas mudanças de estilo de vida, feita referência à psicologia clínica. Decorrido um mês objetiva-se obesidade, pelo que foi pedido estudo analítico e consulta de nutrição. Passados sete meses, a utente refere identificar-se com o género masculino e pretende fazer mudança de sexo. Nesta consulta identificaram-se sinais de comportamentos autolesivos e ideação suicida não estruturada. Perante este quadro depressivo com comportamentos autolesivos e compulsão alimentar foi prescrito escitalopram. Após início da terapêutica observou-se boa adaptação à medicação, diminuição dos episódios de compulsão alimentar, diminuição do IMC e ausência de comportamentos autolesivos e pensamentos suicidas. Posteriormente procedeu-se à referência para pedopsiquiatria.

Comentário: O médico de família é, na maioria das vezes, o primeiro contacto do utente com os cuidados de saúde, assumindo uma posição privilegiada para o diagnóstico precoce de compreender o desenvolvimento da identidade de género do indivíduo, a sua experiência atual e objetivos futuros, de modo a melhorar o bem-estar psicológico, qualidade de vida e sensação de autorrealização do utente, acompanhando muitas vezes o percurso de mudança de sexo do indivíduo e de aceitação da família.

Palavras-chave: Identidade de género; Incongruência de género; Caso clínico.

INTRODUÇÃO

A identidade de género de um indivíduo reflete um sentimento profundo e experimentado do seu próprio género e vai sendo construída ao longo do desenvolvimento biopsicossocial e sexual do indivíduo.¹ Transgénero é um termo abrangente para indivíduos cuja identidade de género, expressão de género ou comportamento difere das normas culturais aceites para pessoas de um determinado sexo.²⁻³ A discrepância entre a identidade de género de um indivíduo e o sexo que lhe foi atribuído ao nascimento pode causar sentimentos de angústia, infelicidade, desconforto ou mal-estar, tratando-se de

uma disforia de género.¹⁻² A *World Professional Association for Transgender Health* considera que somente algumas pessoas com variabilidade de género experimentam disforia de género em algum momento das suas vidas.² Contudo, alguns estudos indicam que os jovens transgénero apresentam um risco duas a três vezes maior de síndrome depressiva, transtorno de ansiedade, ideação suicida, tentativa de suicídio, comportamentos de automutilação e utilização de serviços de saúde mental em regime de ambulatório e internamento comparativamente aos jovens cisgéneros.⁴

Nos últimos anos assistimos a um aumento significativo de relatos de não aceitação do género atribuído ao nascimento, pelo que se torna fundamental a atualização dos profissionais de saúde nesta temática, de modo a identificar corretamente e orientar precocemente estes casos.⁴ Assim, com o presente relato, os

1. Médica Assistente de Medicina Geral e Familiar. USF Vale do Vouga, ULS Entre Douro e Vouga. São João da Madeira, Portugal.

2. Médica Assistente Graduada Sénior de Medicina Geral e Familiar. USF Vale do Vouga, ULS Entre Douro e Vouga. São João da Madeira, Portugal.



autores pretendem relembrar os critérios de identificação precoce da incongruência de género e de acompanhamento adequado pelo médico de família.

DESCRIÇÃO DO CASO

Identificação e história pessoal

Os autores relatam o caso de uma adolescente de 14 anos, sexo feminino, raça caucasiana, natural da Ucrânia e residente em São João da Madeira desde o primeiro ano de idade. Dos antecedentes pessoais destaca-se apenas excesso de peso. Tem o Plano Nacional de Vacinação atualizado. Sem medicação crónica. Sem alergias medicamentosas ou alimentares conhecidas.

Caracterização familiar

A adolescente integra uma família alargada, cujo agregado familiar é constituído pela própria, a sua mãe e a sua avó materna. Segundo a perceção da adolescente, é uma família de classe socioeconómica IV (média-baixa), segundo a escala de *Graffar*, e com disfunção acentuada

(pontuando 3 pontos no Apgar Familiar de *Smilkstein*). O genograma desta família e a Psicofigura de *Mitchell* encontram-se representados na Figura 1. A adolescente é filha de pais separados desde a sua infância precoce, após episódio de traição pelo pai, que reside na Ucrânia e com quem não estabelece contacto. Na elaboração do Círculo Familiar de *Thrower*, a adolescente começou por se desenhar sorridente e, de seguida, as melhores amigas, primeiro a S e depois a L. Ambas as amigas são colegas de turma, sendo que a S é sua namorada e o seu apoio quando necessita de ajuda. Aplicando o Apgar Familiar de *Smilkstein* à relação que tem com as amigas, a utente considera a relação como altamente funcional (8 pontos). Por fim, representou a mãe, mais afastada, e não representou a avó materna (Figura 2). Embora gostasse de ter mais proximidade com a mãe considera que esta não a compreende, aceitando as suas decisões. Não consegue confidenciar os seus problemas ou sentimentos com a mãe, ao contrário do que acontece com as amigas, que são o seu porto seguro.

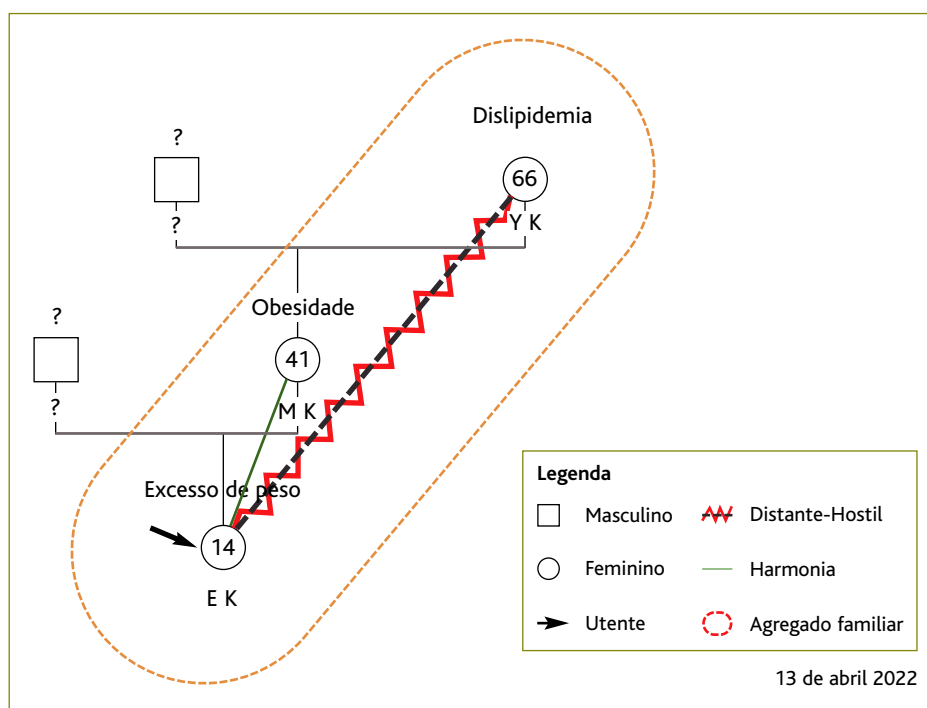


Figura 1. Genograma e Psicofigura de Mitchell.

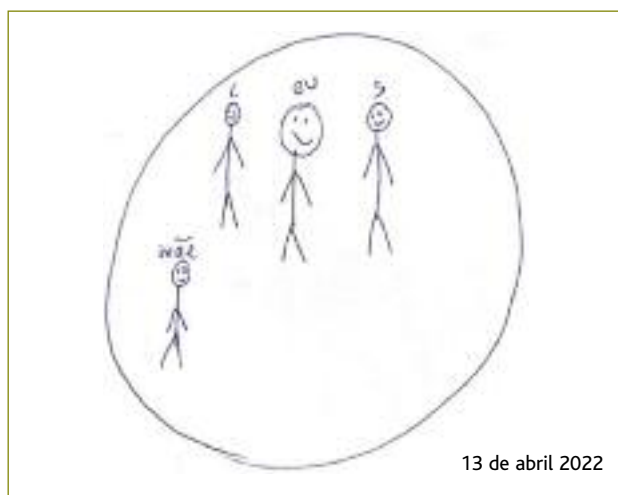


Figura 2. Círculo Familiar de Thrower.

História da doença atual

Consulta programada de saúde de infantil (06/08/2021)

Em agosto/2021, a adolescente foi trazida pela mãe à consulta programada de vigilância de saúde infantil e juvenil com o médico de família. A consulta foi agendada por iniciativa da mãe, por noção de isolamento social e baixa autoestima da filha. A pedido da adolescente, a mãe aguardou grande parte do tempo da consulta na sala de espera. A consulta foi conduzida pelo médico de família, de forma informal, seguindo o acrônimo HEADSSS:

H (casa, família). Residia com mãe e avó materna, num apartamento. Relação distante com a avó, mantinha uma relação estável com a mãe, mas pouco confiante.

E (escola e emprego). Transitou para o 8.º ano de escolaridade, com bom aproveitamento e sem alertas de mau comportamento. Tinha poucos amigos na escola, tinha mais amigos *online*.

E (alimentação). Alimentação desequilibrada, com vários erros alimentares, nomeadamente não comia legumes.

A (atividades desportivas e de lazer). Não frequentava nenhuma atividade extracurricular. Passava os tempos livres, em casa, no telemóvel (nas redes sociais), televisão e computador, totalizando um tempo médio de ecrã de 8 a 12 horas por dia. Ficava acordada ao telemóvel até às 4h da manhã com amigos virtuais.

D (consumos, adição). Negou consumo de álcool, tabaco ou drogas.

S (sexualidade). Desde a infância que se identificou mais com o género masculino, mas foi no início da adolescência que começou a sentir-se desajustada no seu corpo. Referiu que “Não gosto do meu corpo. Não me identifico com o género feminino, sempre gostei mais de roupa e coisas de rapaz, sou género fluído e gosto de raparigas” (*sic*). Relativamente à orientação sexual, a adolescente refere que sempre se sentiu atraída por mulheres; contudo, nesta consulta negou qualquer relacionamento amoroso ou relações sexuais (RS).

S (depressão, suicídio, humor). Sentia-se triste e incompreendida pela família. Negou comportamentos autolesivos ou ideação suicida.

S (segurança, acidentes, violência). Negou episódios de violência em casa ou em contexto escolar.

Ao exame objetivo destacaram-se, nas biometrias, peso 76 kg, estatura 1,69 m e índice de massa corporal (IMC) 26,6kg/m² (P85-97) e pressão arterial 120/70 mmHg (<P90). De acordo com a escala de *Snellen* apresentava acuidade visual 10/10 bilateralmente. Apresentava-se com roupa larga e masculina, banda elástica para redução mamária e o cabelo apanhado. Sem outras alterações no exame objetivo.

Relativamente ao plano conjunto, partilhado e com envolvimento da utente, foi sugerido encaminhamento para consulta de psicologia, que prontamente aceitou, e foram feitos aconselhamentos de otimização de estilo de vida, nomeadamente alimentação diversificada e equilibrada, prática de exercício físico, redução do tempo de ecrã e medidas de higiene de sono.

Consulta programada pelo Profissional de Saúde (08/09/2021)

Em setembro/2021, a adolescente veio à consulta programada pelo seu médico de família acompanhada pela mãe, que, a pedido da adolescente, permaneceu na sala de espera durante a consulta. Continuava a identificar-se com o género fluído, sem a compreensão da família, que evitava abordar o tema. Mantinha vários erros alimentares; contudo, iniciou exercício físico (ginásio, duas a três vezes por semana). Reduziu o tempo de ecrã para duas a três horas por dia. Continuava a aguardar consulta de psicologia clínica.



Ao exame objetivo de realçar um IMC 27,3 kg/m² (>P97) e corte de cabelo curto.

Perante a persistência de erros alimentares e diagnóstico de obesidade foi solicitado estudo analítico, incluindo glicemia em jejum, perfil lipídico e função tiroideia para despistar patologia endócrino-metabólica e foi feita referenciação à consulta de nutrição clínica. Devido à dificuldade da mãe em aceitar a identidade de género da filha foi pedida também consulta de psicologia clínica para a mesma.

Consulta programada pelo Profissional de Saúde (13/04/2022)

Em abril/2022, em consulta programada pelo médico de família, referiu que se identificava com o género masculino e que pretendia fazer mudança de sexo. “Estava confuso, agora sei o que quero” (*sic*). Referiu sentir-se atraído sexualmente por mulheres e já ter tido uma namorada, com congruência de género. Negava início de relações sexuais. Pretendia ser tratado por um nome próprio masculino que escolheu para si. Na escola, colegas e professores já o tratavam dessa forma. Continuava a sentir-se incompreendido pela família e não abordava o assunto com esta, referindo que “não quero criar discussões” (*sic*). Apresentava ideação suicida, sem plano estruturado e praticava comportamentos autolesivos nos antebraços, pelo sofrimento que sentia.

Encontrava-se em seguimento por nutrição; contudo, por vezes, não cumpria o plano alimentar proposto. Referia episódios de compulsão alimentar, sem comportamentos purgativos. Mantinha atividade física – ginásio (4x/semana). No exame clínico destacava-se um IMC 31,2 kg/m² (>P97), usava roupas masculinas, cabelo de corte pequeno e faixa mamária redutora. Apresentava múltiplas cicatrizes lineares, inferiores a 2-3 cm, em ambos os antebraços, com predomínio à esquerda. O estudo analítico pedido na consulta anterior não apresentava alterações. Dada a complexidade do quadro, com incongruência de género, compulsão alimentar e síndrome depressivo com comportamentos autolesivos foi proposta referenciação para consulta de pedopsiquiatria que, quer o adolescente quer a mãe, preferiram adiar. O médico de família prescreveu escitalopram 10 mg, uma vez ao dia, ao pequeno-almoço, reforçou medidas de otimização de estilo de vida e agendou reavaliação aos 15 e 30 dias.

Teleconsulta (29/04/2022)

Na teleconsulta referiu boa adaptação à medicação instituída, sem noção de efeitos adversos. Apresentava menos episódios de compulsão alimentar e estava a cumprir o plano alimentar. Mencionava uma redução dos pensamentos negativos, negava comportamentos autolesivos e ideação suicida. O adolescente continuava a aguardar agendamento de consulta de psicologia. Como tal, mantiveram-se as medidas instituídas até à consulta presencial.

Consulta programada pelo Profissional de Saúde (27/05/2022)

Decorrido um mês após o início do antidepressivo, o adolescente negava ideação suicida e comportamentos autolesivos, mencionava menos episódios de compulsão alimentar e boa adesão ao plano alimentar. Frequentava o ginásio diariamente e tinha iniciado aulas de guitarra. Mantinha identidade de género masculina. Referiu que tinha uma namorada desde há algum tempo, mas que não quis verbalizar nas últimas consultas. Objetivamente mantinha IMC 29,8 kg/m² (>P97), vestuário masculino, cabelo de corte pequeno e faixa mamária redutora. O médico de família optou por manter o escitalopram 10 mg *id*, dada a resposta favorável à medicação, e reforçou as medidas de estilo de vida saudável. Continuava a aguardar consulta de psicologia e continuava a recusar referenciação hospitalar.

Consulta programada pelo Profissional de Saúde (18/01/2023)

Nesta consulta, o adolescente mencionava que a família continuava a não aceitar a sua identidade de género. Referia manter alguns episódios de compulsão alimentar e má adesão ao plano alimentar. Frequentava o ginásio cinco dias por semana. Objetivamente apresentava IMC 31,5 kg/m² (>P97), vestuário masculino, cabelo de corte pequeno e faixa mamária redutora. Por esta altura mantinha seguimento mensal em consulta de psicologia, assim como a sua mãe. Segundo avaliação de psicologia, o adolescente sempre se apresentou bastante decidido e consciente das suas escolhas, sem sinais de ambiguidade ou dúvidas; contudo, eram evidentes sinais de sofrimento pelo facto de a mãe não aceitar nem apoiar as suas escolhas. Foi iniciada terapia familiar para que ambos debatesses o



assunto. O médico de família reforçou, uma vez mais, a importância do seguimento em consulta especializada hospitalar, tendo sido efetuada a referência à consulta de pedopsiquiatria, após consentimento da mãe e do adolescente.

COMENTÁRIO

A identidade de género constrói-se ao longo do desenvolvimento biopsicossocial e sexual do indivíduo. Os primeiros sinais relacionados com perturbação de identidade de género podem manifestar-se na infância, adolescência ou apenas na idade adulta. O médico de família assume uma posição privilegiada para avaliar o desenvolvimento da identidade de género do indivíduo. As consultas de saúde infantil e juvenil são momentos chave que permitem ao médico de família contactar, observar e avaliar a criança/adolescente, criando oportunidades para se aperceber de casos de incongruência de género precocemente.¹

O médico deve reconhecer as perturbações de identidade de género como variantes do normal, sem fazer julgamentos ou discriminações.¹ Estudos indicam que crianças e adolescentes transgénero procuram menos cuidados de saúde devido a experiências negativas prévias com os sistemas de saúde, medo da estigmatização e discriminação por parte dos profissionais de saúde e preocupações com a confidencialidade para com os seus pais.⁵ A abordagem de questões relacionadas com a transsexualidade permanece, por parte dos profissionais de saúde, associada a preconceitos e emoções negativas, gerando constrangimentos na consulta.¹ Os adolescentes transgénero defendem que um maior conhecimento sobre o tema e o uso de pronomes corretos beneficiaram as taxas de procura de cuidados de saúde por parte dos jovens transgénero.⁵ Cabe ao médico de família atualizar conhecimentos, desmistificar preconceitos e clarificar este tema para melhorar a sua consulta, permitindo um diagnóstico mais assertivo, uma abordagem e orientação adequadas.¹

O médico de família deve fazer uma avaliação holística do indivíduo devendo:

- A. Explorar o desenvolvimento ou história da identidade de género do indivíduo, experiência atual e objetivos futuros.

Deve ser realizada uma anamnese detalhada, enfatizando o desenvolvimento da identidade de género

desde a infância até ao presente e avaliando a personalidade do indivíduo e comorbilidades psiquiátricas.¹⁻² Neste caso, a incongruência de género assumiu-se no início da adolescência, tendo, ao longo das consultas, passado de género fluído para identidade de género masculino, mudando também os seus objetivos futuros. Atualmente, o utente tem como objetivo proceder à mudança de sexo aos 18 anos, pelo que é essencial informar e esclarecer sobre as terapias hormonais e intervenções cirúrgicas afirmativas de género, nomeadamente o potencial efeito irreversível na fertilidade e encaminhar para uma equipa especializada e multidisciplinar.

- B. Procurar sentimentos de disforia, isolamento social, ajudar a gerir a confusão e negação.^{1-2,6}

Na escola, apesar da boa receptividade por parte dos professores e restantes colegas em aceitarem o novo género e o novo nome, escolhidos pelo utente, este continua a refugiar-se nas redes sociais, onde mantém contacto com outros jovens transgénero com quem se identifica. Relaciona-se apenas com duas amigas, que considera mais próximas que a própria mãe, como representou no Círculo de Thrower.

- C. Tratar as restantes comorbilidades associadas.¹

Neste utente verificou-se um aumento progressivo de peso ao longo das consultas, por múltiplos erros alimentares e episódios de compulsão alimentar. Apesar das recomendações de otimização do estilo de vida foi necessária referência à consulta de nutrição clínica. Os sentimentos de tristeza, isolamento e incompreensão agravaram progressivamente até se estabelecer um síndrome depressivo com comportamentos autolesivos e ideação suicida sem plano estruturado. Após o início da terapêutica antidepressiva percebeu-se uma melhoria sintomática, com redução do IMC e resolução dos comportamentos autolesivos.

- D. Atuar junto da família.^{2,6}

A dificuldade de a família aceitar a identidade de género do adolescente contribuiu para a deterioração da saúde mental do adolescente e da sua mãe, razão pela qual a mãe foi também encaminhada à consulta de psicologia para terapia familiar. O médico de família assume uma posição privilegiada para intervir e apoiar a família durante todo o percurso do utente.

- E. Disponibilizar aconselhamento, psicoterapia de suporte e apoio psicológico.^{1,6}



O encaminhamento para consulta de psicologia, da Unidade de Recursos Assistenciais Partilhados (URAP) do respetivo Agrupamento de Centros de Saúde, foi proposto, aceite e efetuado numa fase precoce; contudo, os tempos de resposta para esta consulta são longos, pelo que o utente aguardou pelo agendamento da mesma vários meses.

E Elaborar referenciação hospitalar garantindo o acompanhamento por uma equipa especializada e multidisciplinar (sexologia clínica; psiquiatria; psicologia clínica; endocrinologia; cirurgia geral; cirurgia plástica, reconstrutiva e estética; ginecologia/obstetrícia; urologia).^{2,6}

Desde a fase inicial foi proposto o encaminhamento, devidamente informado, para consulta de pedopsiquiatria; contudo, este foi inicialmente rejeitado. O médico de família respeitou a decisão da família, garantindo a confiança e a relação médico-doente, mas garantiu o aconselhamento adequado ao longo das várias consultas. O processo de afirmação de género é individual, não existindo etapas expectáveis nem obrigatórias, pelo que o médico de família deve identificar as necessidades individuais, oferecer os cuidados médicos adequados, integrando o utente no seu plano terapêutico e respeitando as suas escolhas.

Este caso revelou-se um grande desafio, quer em termos de gestão e encaminhamento do utente quer em termos de pesquisa e atualização de conhecimentos científicos. Sendo o médico de família, na maioria das vezes, o primeiro contacto do utente com os cuidados de saúde, este assume uma posição privilegiada para o diagnóstico precoce de incongruência de género e o encaminhamento adequado. O médico deve compreender o desenvolvimento da identidade de género do indivíduo, a sua experiência atual e objetivos futuros, de modo a melhorar o bem-estar psicológico, qualidade de vida e sensação de autorrealização do uten-

te, acompanhando muitas vezes o percurso de mudança de sexo do indivíduo e de aceitação da família.

REFERÊNCIAS BIBLIOGRÁFICAS

1. Olivera AG, Vilaça AF, Gonçalves DT. Da transexualidade à disforia de género: protocolo de abordagem e orientação nos cuidados de saúde primários [From transsexuality to gender dysphoria: how to approach and to guide in primary health care]. *Rev Port Med Geral Fam.* 2019; 35(3):210-22. Portuguese
2. The World Professional Association for Transgender Health. Standards of care for the health of transsexual, transgender, and gender nonconforming people. 7th version. WPATH; 2012.
3. American Psychological Association. Guidelines for psychological practice with transgender and gender nonconforming people. *Am Psychol.* 2015;70(9):832-64.
4. Shumer DE, Nokoff NJ, Spack NP. Advances in the care of transgender children and adolescents. *Adv Pediatr.* 2016;63(1):79-102.
5. Call DC, Challa M, Telingator CJ. Providing affirmative care to transgender and gender diverse youth: disparities, interventions, and outcomes. *Curr Psychiatry Rep.* 2021;23(6):33.
6. Royal College of Psychiatrists. Good practice guidelines for the assessment and treatment of adults for the assessment and treatment of adults with gender dysphoria. London: Royal College of Psychiatrists; 2013.

CONTRIBUTO DOS AUTORES

Conceptualização, CP; metodologia, DC; curadoria de dados, RP; redação do *draft* original, CP; revisão, validação e edição do texto final, CP e DC; supervisão, RP.

CONFLITO DE INTERESSES

Os autores declaram não possuir quaisquer conflitos de interesse.

FINANCIAMENTO

O trabalho relatado neste manuscrito não foi objeto de qualquer financiamento externo.

ENDEREÇO PARA CORRESPONDÊNCIA

Cristina Pais

E-mail: cristina.pais@ulsedv.min-saude.pt

<https://orcid.org/0000-0003-1808-1710>

Recebido em 28-03-2023

Aceite para publicação em 22-02-2025



ABSTRACT

FINDING WHO I AM: A CASE REPORT

Introduction: An individual's gender identity reflects a profound and deeply experienced sense of their gender. In recent years, we have seen a significant increase in reports of gender incongruence, making it essential to update health professionals on this issue. So, we intend to remind the criteria for an early identification of gender incongruence and a suitable follow-up by the family doctor.

Case description: We report on the case of a 14-year-old overweight girl who was brought to a medical appointment by her mother due to concerns about low self-esteem and isolation. In the appointment, multiple dietary errors and feelings of sadness stand out, as she considers herself **gender fluid**, which the family does not accept. Lifestyle changes were advised and referred to clinical psychology. One month later, obesity was realized, so an analytical study and a nutrition appointment were requested. Seven months later, the patient identifies herself as male gender and intends to change sex. In this appointment, signs of self-harm behaviour and unstructured suicidal ideation were identified. Given this depressive disorder, with self-harm behaviour, escitalopram was prescribed. After beginning this therapy, a good adaptation to the medication was observed, with a decrease in episodes of binge eating in BMI and an absence of self-harm behaviour and suicidal thoughts. Subsequently, the patient was referred to pedopsychiatry.

Comment: The family doctor is, most times, the patient's first contact with health care, assuming a privileged position for the early diagnosis of gender incongruence and appropriate referral. The family doctor must understand the development of the individual's gender identity, current experience, and future goals to improve the psychological well-being, quality of life, and sense of self-realization of the patient, often following up on the path for the individual's gender change and the acceptance by the family.

Keywords: Gender identity; Gender incongruence; Case report.
